



2308221353

大同瑞慈健康体检

报 告 册

体检编号	444774	工号	688
姓名	杜琴琴		
性别	女	年龄	40岁
单位	中国邮政集团有限公司大同		
部门	中国邮政集团山西省广灵县分公		
联系电话	13753251789		
体检日期	2023-10-29		

尊敬的 杜琴琴女士 您好！

首先，瑞慈健康体检全体员工欢迎您的光临，并对您的信任表示衷心的感谢！

您于 2023-10-29 （体检编号：444774）完成健康检查，本机构的各科医生已根据您的体检项目及结果，汇总成此份健康体检报告，并经总检医生审核。据此提出对您健康状况的综合分析及建议。

瑞慈健康体检倡导“大健康、大康复”，提出“健康是第一财富（Rich）”的人文理念。希望您仔细阅读并妥善地保管此份健康体检报告，并认真关注报告中的提示与建议，若您对报告内容有任何疑问，可直接与瑞慈健康体检客服部联系，进一步咨询。

健康体检咨询电话：**0352-2824444**

客户服务咨询电话：**0352-2830597**

400-6112995

瑞慈健康体检报告由下列内容组成：

第一部分：主检报告

第二部分：分科分项结果

第三部分：检验报告

第四部分：附表

主检报告

检查综述

- 1、【身高、体重、血压】（1）体重指数 30.86：轻度肥胖（2）血压 158/107：本次测量血压偏高
- 2、【肾功三项】尿素测定（Urea）偏高（7.60 mmol/L）
- 3、【血脂四项】动脉硬化指数偏高（3.48）
- 4、【尿液分析+尿沉渣】鳞状上皮细胞偏高（16 /HP）粘液丝偏高（5 /HP）
- 5、【血流变】血沉（ESR）偏高（22.90 mm/h）
- 6、【妇科内诊】（1）宫颈肥大 宫颈那囊
- 7、【全腹彩超】1. 中度脂肪肝 2. 宫颈多发纳囊
- 8、【肺功能测定】阻塞性通气功能障碍

医生建议

【本次测量血压偏高】：

- (1) 高血压是指收缩期和（或）舒张期动脉血压高于正常，并连续三次不同日测量，血压都高于正常标准，可确定患高血压病。
- (2) 高血压的发病与遗传、精神过度紧张、肥胖、吸烟、酗酒、嗜盐等因素有关。血压持久增高，可导致心、脑、肾等脏器的损害。
- (3) 原发性高血压由于目前原因不明（部分与遗传有关），须终身服药降压。高血压主要危害心、脑血管和肾脏。一旦确诊“高血压”就要终生服药。
- (4) 平时应低盐（每天 5~10g）、低脂饮食（少吃动物脂肪与内脏）；忌烟限酒。遵照医嘱坚持服药，定期测量血压，宜控制在 140/90mmHg 以下，若合并有糖尿病和肾病，要把血压控制在 130/80mmHg 以下。
- (5) 血压到正常水平时，说明此时选用的降压药和治疗方案基本合适，但并不意味着高血压已被“治愈”，应坚持治疗。若盲目自行停药或间断服药，常会使血压波动很大，而加重心、脑、肾和血管的损害。
- (6) 建议您密切关注血压，保持心情舒畅，劳逸结合，适量运动，控制体重，避免过度劳累、情绪激动等。改进生活方式，适当低盐、低脂、低胆固醇饮食，戒烟酒。必要时心血管专科诊治。

【轻度肥胖】：

- (1) 体重指数是判断体重超标或偏低的主要指标。体重是反映和衡量一个人健康状况的重要标志之一，过胖和过瘦都不利于健康，身高体重不协调也不会给人以美感。体重的变化，还会直接反映身体长期的热量平衡状态。
- (2) 当需要比较及分析一个人的体重对于不同身高的人所带来的健康影响时，体重指数是一个中立而可靠的指标。其主要适用于需要体重测试、体型肥胖和全身检查的人群。
- (3) 体重指数（BMI）是世界卫生组织推荐的国际统一使用的肥胖分型标准，也是目前国际上常用的衡量人体胖瘦程度以及是否健康的一个标准，其计算方式为： $BMI = \text{体重（千克）} / \text{身高（米} \times \text{米）}$ 。成人的标准值是 BMI18.5-23.9 之间。低于 18.5 为体重指数偏低；高于 23.9 则为体重指数偏高。
- (4) 一般表现为体重超重或肥胖，超重及肥胖会出现一系列代谢性疾病，如高血压、高血糖、高血脂、高尿酸血症等，所以体重指数偏高者一定要注意控制体重。
- (5) 合理控制饮食，食品多样化，食物纤维可适量增加，饮食规律，避免暴饮暴食，低盐、低脂饮食为主，减少高热量食物的摄入。
- (6) 加强体育锻炼，每天最少保持 30 分钟的中等强度运动。鼓励每天至少快步走 6000 步比较健康。肥胖患者不适合较剧烈的运动，会加重膝关节的负担，可以选择游泳、划船等对膝关节负荷较小的运动。

- (7) 定期检查血糖、血脂、肝功、肝脏 B 超等，积极治疗基础性疾病。
- (8) 减少热量摄取及增加热量消耗。强调以健康行为、饮食、运动为主的综合治疗。

【尿素测定 (Urea) 偏高】：

- (1) 建议内科进一步复查。

【动脉硬化指数偏高】：

- (1) 动脉硬化指数偏高，提示动脉硬化的风险性会更高，也就是心脑血管疾病的发病率会相对较高。建议控制血脂、血糖，少吃油腻食物，多吃蔬菜水果，加强锻炼，减轻体重。

【鳞状上皮细胞偏高】：

- (1) 在生理情况下，机体正常的新陈代谢都会引起鳞状上皮细胞的脱离，这是一种正常的机体现象。如果长时间出现鳞状上皮细胞偏高的现象时，则有可能是尿路感染、泌尿系统结石等因素导致，应及时往泌尿外科进一步诊断治疗。

【粘液丝偏高】：

- (1) 尿常规中粘液丝是由尿路中细胞分泌出来的，在有尿路感染时分泌会明显增多，且伴有炎症细胞的出现。
- (2) 粘液丝偏高，可分为生理性偏高和病理性偏高两种，生理性偏高一般是由于喝水较少导致的尿液浓缩，一般在喝水后就能达到稀释的效果。
- (3) 病理性的粘液丝偏高是由于泌尿系炎症或者是前列腺炎导致的，需要注意观察，多喝水，同时有白细胞等炎症细胞增多时，应及时服用抗感染药物治疗。如果仅有粘液丝的增多而没有白细胞等炎症细胞增多时，尿路有炎症的可能性不大。
- (4) 建议平时饮食注意清淡，多喝水，少吃油腻和辛辣的食物，要注意个人清洁卫生，勤洗阴部，注意休息。

【血沉 (ESR) 偏高】：

- (1) 供内科结合临床参考。
- (2) 建议病人做胸片、PPD，自身抗体谱测定，类风湿因子，C 反应蛋白，甲状腺功能检查。

【宫颈肥大】：

- (1) 宫颈肥大引起的原因一是慢性炎症长期刺激，使宫颈充血、水肿，宫颈腺体和间质发生增生而导致宫颈不同程度的肥大、硬度增加。
- (2) 二是在宫颈腺体的深部可能出现粘液潴留，形成大小不等的囊肿，使宫颈变得肥大。
- (3) 宫颈肥大有时可比正常宫颈增大 2~4 倍，宫颈表面可以是光滑的，也可有糜烂。宫颈质地一般较硬，这是纤维结缔组织增生所致的。
- (4) 如果是单纯性的宫颈肥大，一般不需特殊处理，妇科定期复查即可。

【宫颈那囊】：

- (1) 宫颈腺体囊肿又叫宫颈纳氏囊肿（可称‘纳囊’或‘那囊’），同宫颈糜烂、宫颈息肉一样，是慢性宫颈炎的一种表现。
- (2) 临床表现时可以看到宫颈表面突出多个大小不一的青白色囊泡（并非紫色），内含黏液，小的有米粒大，大的有玉米粒大，有的可以长得很大，突出于宫颈表面，甚至到达阴道口，根部与宫颈之间有蒂相连，常合并有宫颈肥大。
- (3) 对其形成原因是在宫颈糜烂愈合过程中，新生的鳞状上皮覆盖宫颈腺管口或伸入腺管，将腺管口阻塞；腺管周围的结缔组织增生或瘢痕形成压迫腺管，使腺管变窄甚至阻塞，腺体分泌物引流受阻，滞留形成的囊肿叫宫颈纳氏囊肿。
- (4) 对小的纳囊，无任何临床症状可不予处理；对于密集的较小的纳囊或比较大的纳囊，可考虑光疗、激光、微波、自凝刀等物理治疗。
- (5) 对于较大的突出于宫颈表面的纳囊，可考虑电刀切除治疗。上述治疗方法均无太大痛苦，也基本不会影响日常的工作和生活。

【中度脂肪肝】：

- (1) 脂肪肝是指肝脏被脂肪浸润，为一种多病因引起的获得性疾病。
- (2) 脂肪肝是以肝细胞脂肪变性和脂肪蓄积为病理特征，最常见易患因素有超重或肥胖、进食油腻食物、高脂血症（尤其甘油三酯升高）、营养失调（营养过量或不足）、饮酒、高脂血症、少运动、糖耐量异常、减肥造成体重急剧下降、营养不良、中毒和药物等。
- (3) 当肝内脂类（主要为甘油三酯）含量超过肝重的 5% 时为脂肪肝。脂肪肝是一个常见的临床现象，不是一个独立性的疾病。
- (4) 值得注意的是，过多的脂肪在肝组织、肝细胞内浸润，引起肝细胞肿大，严重可致肝硬化。脂肪肝是可逆性的，合理饮食、运动及治疗后可恢复。
- (5) 合理控制饮食，控制总摄入量，低盐、低脂和低糖类饮食，少吃动物内脏，多吃蔬菜水果；
- (6) 控制危险因素，如控制体重、改善胰岛素抵抗、调整血脂紊乱，戒酒、戒烟，坚持长期有氧运动，加强体育锻炼；
- (7) 定期复查腹部彩超、血脂、肝功能。

【宫颈多发纳囊】：

- (1) 为宫颈腺管口阻塞，腺体分泌物引流受阻、潴留形成囊肿。对小的囊肿，无任何临床症状可不予处理；若囊肿大，或合并感染，可用微波治疗，或采用激光照射。
- (2) 建议妇科诊断治疗。

【阻塞性通气功能障碍】：

- (1) 建议往呼吸内科进一步诊断治疗。

汇总医生： 丁昊炜

主检日期： 2023-10-31

主检医生：

分科结果

身高、体重、血压

项目名称	检查结果	项目名称	检查结果
身高	160cm	体重	79kg
血压	158/107mmHg		

***小结：**

(1) 体重指数 30.86：轻度肥胖

(2) 血压 158/107：本次测量血压偏高

操作员：张文静

检查日期:2023-10-29

检查医生：名燕凌

妇科内诊

项目名称	检查结果	项目名称	检查结果
外阴	正常	尿道口	正常
阴道	通畅	子宫	正常
附件	正常	宫颈	宫颈肥大&宫颈那囊
后穹窿	正常		

***小结：**

(1) 宫颈肥大 宫颈那囊

操作员：薛荣丽

检查日期:2023-10-29

检查医生：薛荣丽

检验报告

血流变

项目名称	检查结果	单位	参考值	提示
全血粘度高切 200/s	3.73	mpas	3.36--4.32	
全血粘度中切 100/s	3.98	mpas	3.43--4.59	
全血粘度中切 50/s	4.36	mpas	3.85--5.45	
全血还原粘度高切	6.61	mpas	3.69--8.74	
全血还原粘度低切	40.00	mpas	26.87--47.57	
血浆粘度	1.28	mpas	1.26--1.70	
血沉(ESR)	22.90	mm/h	0--20	↑
红细胞压积	0.37	L/L	0.35--0.45	
红细胞聚集指数	4.32		3.19--5.33	
红细胞变形指数	0.94		0.53--1.11	
红细胞刚性指数	5.16		2.17--6.94	
血沉方程 K 值	62.87	mm/h	0--80.48	
全血粘度 1/s	16.08	mpas	13.79--17.91	
全血高切相对指数	2.91		1.9--3.4	
全血低切相对指数	12.56		8.1--14.2	

*小结:

血沉(ESR)偏高(22.90 mm/h)

操作员：贺琰

检查日期:2023-10-29

检查医生:陈建国

尿液分析+尿沉渣

项目名称	检查结果	单位	参考值	提示
白细胞尿	6	个/ul	0--13	
上皮细胞(EC)	16	/HP	0--28	
管型(CAST)	0	个/ul	0--1	

霉菌(尿)	0	/HP	0--0	
结晶	0	/HP	0--10	
透明度(CLA)	清亮			
胆红素(BIL)	-		阴性	
隐血(ERY)	-		阴性	
小圆上皮细胞(SRC)	0	个/ul	0--0	
维生素 C	-		阴性	
异常红细胞	0	个/ul	0--3	
红细胞(正常)	0	个/ul	0--6	
鳞状上皮细胞	16	个/ul	0--0	↑
粘液丝	5	个/ul	0--0	↑
颜色(Colour)	淡黄色			
尿葡萄糖(GLU)	-		阴性	
酮体(KET)	-		阴性	
比重(SG)	1.025		1.003--1.030	
酸碱度(PH)	6.5		4.5--8.0	
尿蛋白质(PRO)	-		阴性	
尿胆原(URO)	-		阴性	
亚硝酸盐(NIT)	-		阴性	
红细胞(尿)(RBC)	0	个/ul	0--6	
尿白细胞(LEU)	-		阴性	

***小结:**

鳞状上皮细胞偏高(16 /HP) 粘液丝偏高(5 /HP)

操作员：梁可欣 检查日期:2023-10-29 检查医生:陈建国

血常规（五分类）

项目名称	检查结果	单位	参考值	提示
白细胞(WBC)	5.71	10 ⁹ /L	3.5--9.5	

淋巴细胞绝对值(LY#)	1.67	10 ⁹ /L	1.1--3.2	
淋巴细胞百分比(LY%)	29.3	%	20--50	
中性粒细胞绝对值(GR#)	3.69	10 ⁹ /L	1.8--6.3	
中性粒细胞百分比(GR%)	64.5	%	40--75	
嗜碱性粒细胞绝对值(BA#)	0.01	10 ⁹ /L	0--0.06	
嗜碱性粒细胞百分比(BA%)	0.2	%	0--1.0	
嗜酸性粒细胞绝对值(EO#)	0.05	10 ⁹ /L	0.02--0.52	
嗜酸性粒细胞百分比(EO%)	0.9	%	0.4--8.0	
血小板(PLT)	225	10 ⁹ /L	125--350	
血小板分布宽度(PDW)	16.3	%	15--17	
平均血小板体积(MPV)	10.8	fl	6.0--14.0	
血小板压积(PCT)	0.242	%	0.11--0.28	
红细胞(RBC)	4.34	10 ¹² /L	3.8--5.1	
血红蛋白	125	g/L	115--150	
红细胞压积(HCT)	37.4	%	35--45	
红细胞平均体积(MCV)	86.0	fl	82--100	
平均血红蛋白含量(MCH)	28.8	pg	27--34	
平均血红蛋白浓度(MCHC)	335	g/L	316--354	
单核细胞绝对值(MO#)	0.29	10 ⁹ /L	0.1--0.60	
单核细胞百分比(MO%)	5.1	%	3--10	
红细胞分布宽度标准差(RDW-SD)	45.3	fl	35--56	
红细胞分布宽度变异系数(RDW-CV)	13.9	%	10.6--16.6	
大血小板比率	31.0	%	11--45	
大血小板数目	70	10 ⁹ /L	30--90	
未成熟粒细胞数目	0.01	10 ⁹ /L	0--999	
未成熟粒细胞百分比	0.1	%	0--100	

有核红细胞数目	0.000	10 ⁹ /L	0--9999	
有核红细胞百分比	0.00	/100WBC	0--9999	

***小结:**

未见异常

操作员：李佳敏 检查日期:2023-10-29 检查医生:陈建国

肾功三项

项目名称	检查结果	单位	参考值	提示
肌酐(CREA)	60.00	umol/L	41--73	
尿酸(UA)	286.00	umol/L	140--340	
尿素测定 (Urea)	7.60	mmol/L	2.6--7.5	↑

***小结:**

尿素测定 (Urea) 偏高(7.60 mmol/L)

操作员：刘慧芳 检查日期:2023-10-29 检查医生:陈建国

空腹血糖

项目名称	检查结果	单位	参考值	提示
葡萄糖(GLU)	5.01	mmol/L	3.89--6.1	

***小结:**

未见异常

操作员：刘慧芳 检查日期:2023-10-29 检查医生:陈建国

血脂四项

项目名称	检查结果	单位	参考值	提示
动脉硬化指数	3.48		1.31--3.19	↑
总胆固醇(CHOL)	4.28	mmol/L	2.59--5.2	
甘油三脂(TG)	1.39	mmol/L	0.7--1.7	
低密度脂蛋白(LDL)	3.24	mmol/L	0--4.13	

高密度脂蛋白(HDL)	0.93	mmol/L	0.77--1.55	
-------------	------	--------	------------	--

***小结:**

动脉硬化指数偏高(3.48)

操作员：刘慧芳 检查日期:2023-10-29 检查医生:陈建国

肝功能三项

项目名称	检查结果	单位	参考值	提示
γ-谷氨酰转肽酶(GGT)	34.0	U/L	7--45	
丙氨酸氨基转移酶(ALT)	36.00	U/L	7--40	
门冬氨酸氨基转移酶(AST)	20.00	U/L	13--35	
谷草比谷丙	0.56		0.4--2.5	

***小结:**

未见异常

操作员：刘慧芳 检查日期:2023-10-29 检查医生:陈建国

人乳头瘤病毒检查 (HPV)

项目名称	检查结果	单位	参考值	提示
人乳头瘤病毒 (HPV)	HPV 高危型：阴性 HPV 低危型：阴性			

***小结:**

HPV 高危型：阴性

HPV 低危型：阴性

操作员：康建忠 检查日期:2023-10-30 检查医生:

(女) 肿瘤三项

项目名称	检查结果	单位	参考值	提示
糖类抗原 125 测定 (CA125)	6.6	U/ml	0--38	
癌胚抗原(CEA)	0.32	ng/ml	0--5	

甲胎蛋白(AFP)	1.3	ng/ml	0--7	
-----------	-----	-------	------	--

***小结:**

未见异常

操作员：刘慧芳 检查日期:2023-10-29 检查医生:陈建国

大同现代医学检验实验室

液基薄层细胞学图文报告

ID: 2023090527

病理号: 086844

姓名: 杜琴琴

性别: 女

年龄: 40岁

送检科室: 体检科

电话号码: 13753251789

床号:

病历号:

体检号: 2308221353

送检医院: 大同瑞慈康复体检 送检日期: 2023-10-30

末次月经:

送检医生:

采样日期:

报告日期: 2023-10-30

标本满意度: 满意

细胞量: >40%

红细胞:

经期样本:

颈管细胞:

化生细胞:

鳞状细胞:

宫颈柱状细胞:

未见上皮内病变/恶性细胞:

正常范围内:

良性反应性改变:

- 炎症:
- 放疗:
- 妊娠:
- 萎缩性:
- 宫内避孕器:
- 其他:

- 轻度:
- 中度:
- 重度:

病原体: 滴虫感染: 念珠菌感染: 细菌感染:

提示 HPV 感染: 疱疹病毒感染:

鳞状上皮细胞分析:

- 非典型鳞状细胞:
- 倾向上皮内瘤变:
 - 倾向良性反应性改变:
 - 不能明确意义(ASC-US):
 - 不排除高度病变(ASC-H):

- 上皮内低度病变: 鳞癌:
- 上皮内高度病变:
- CIN2:
 - CIN3:

腺上皮细胞分析:

非典型腺细胞:

- 宫内膜:
- 来源不明:

非典型腺细胞(宫颈管):

- 倾向原位腺癌:
- 不能明确意义:
- 倾向良性反应性改变:

腺癌:

- 宫颈管:
- 宫内膜:
- 其它:

炎细胞:

- 轻度:
- 中度:
- 重度:

可疑腺癌:

诊断意见: 未见上皮内病变或恶性细胞 (NILM)。

建议:

报告医师: 张荣生

地址: 大同市魏都大道 79 号, 本报告医师签字后有效
咨询: 0352-2830587 4006-122-995

妇科细胞学是筛查项目, 出于技术原因, 可能会有假阴性结果, 本检测仅对来样负责, 如果对结果有疑义, 请在收到报告 7 天内与我们联系。

瑞慈健康体检

人乳头瘤病毒（HPV）基因分型检测报告

姓名：杜琴琴 科室：妇科 病历号：
性别：女 房/床号： 标本编号： 132802
年龄：40 送检医生：薛荣丽 接收日期：2023年10月29日
电话： 门诊/住院号 标本条码号：2308221353
临床诊断：

标本类型：宫颈脱落细胞 标本状态：可用
检测方法：反向点杂交法
检测内容：低危型：HPV6、11、42、43、81、83
高危型：HPV16、18、31、33、35、39、45、51、52、53、56、58、59、66、68、73、82

检测结果：低危型：阴性
高危型：阴性

6	11	16	18	31	33	35	39	编号
42	43	45	51	52	53	56	58	132802
59	66	68	73	81	82	83	IC ●	HPV

结果分析及提示：

- HPV感染是宫颈癌的主要病因，大部分HPV感染会自行消退，与年龄及个人免疫能力有关。
- HPV基因分型检测是宫颈病变及宫颈癌筛查的重要手段。
- 低危型HPV感染能引起良性病变，如生殖器湿疣。
- 高危型HPV持续感染导致宫颈高级别病变的风险显著增加。

检测日期：2023年10月30日 检测者：乔叶 审核者：康建忠

备注：本报告仅对所检测样本负责，结果分析和提示仅供临床参考。

大同瑞慈康复医院 12导联心电图报告

杜琴琴

女

40岁

ID:2308221353

申请科室:瑞慈体检科

体检号:444774

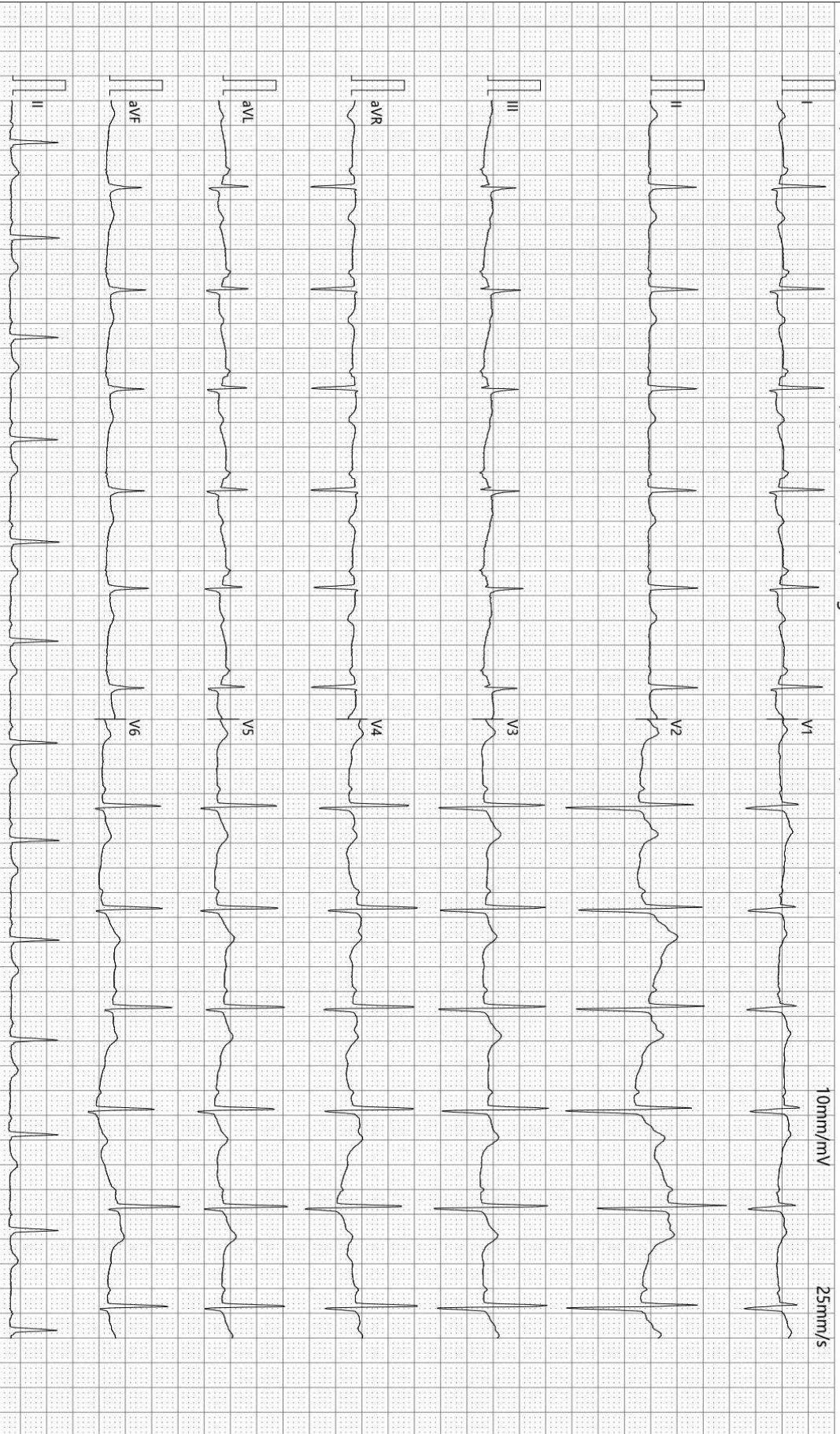
病床号:

HR: 75bpm
QT/QTc:376/420ms

P: 91ms
P/QRS/T: -18 / 59/63deg

PR: 145ms
RV5/SV1: 1.184/0.649mV

QRS: 73ms



诊断结果:

- 1 窦性心律
- 2 正常心电图

报告需医生确认:

张立生

SEMIP V1.90

仅供临床参考

-35Hz AC50

检查:2023-10-29 09:05:35

打印:2023-10-29 09:10:42

大同瑞慈健康体检

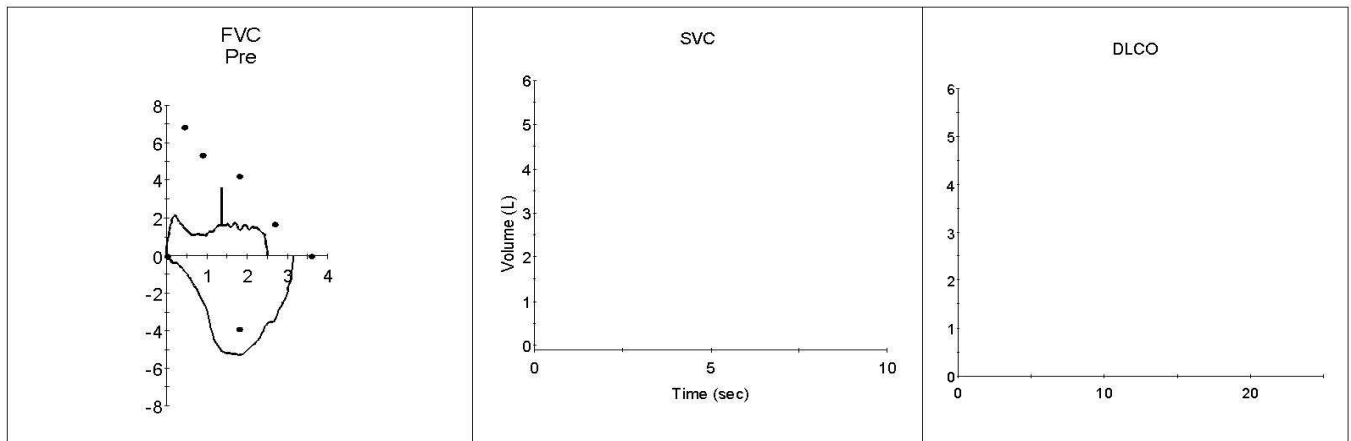
肺功能检验报告

姓名: 杜琴琴	ID: 2308221353	BSA: 1.82	日期: 2023/10/29
医师:	身高: 160.00	年龄: 40	病房:
医生:	体重: 79.00	性别: Female	种族: <Unspecified>

Pre Test Comments:

Post Test Comments: 阻塞性通气功能障碍

	Pre-Bronch			Post-Bronch		
	<u>Actual</u>	<u>Pred</u>	<u>%Pred</u>	<u>Actual</u>	<u>%Pred</u>	<u>%Chng</u>
----用力肺活量 ----						
FVC (L)	2.52	3.57	70			
FEV1 (L)	1.39	2.91	47			
FEV1/FVC (%)	55	82	67			
FEF 25% (L/sec)	1.10	5.34	20			
FEF 75% (L/sec)	1.51	1.66	91			
FEF 25-75% (L/sec)	1.34	3.06	43			
FEF Max (L/sec)	2.10	6.81	30			
FIVC (L)	3.16					
FIF Max (L/sec)	5.27					



超声诊断图文报告

流水号: 2308221353

影像号: 1433126

姓名: 杜琴琴

年龄: 40 岁

性别: 女

检查设备: Vivid E95

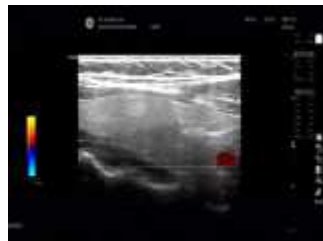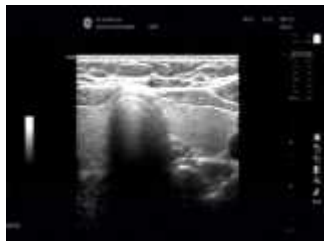体检号: 444774

申请医院: 本院

体检科室: 体检科

检查部位: 甲状腺彩超

经典图像:



影像所见:

甲状腺双侧叶形态正常, 包膜完整, 实质回声均匀, CDFI: 未见异常血流信号。
双侧颈部未见明显肿大淋巴结。

影像诊断:

甲状腺双侧叶未见异常

报告医师: 陈玉荣

检查日期: 2023-10-29

审核医师: 陈玉荣

报告日期: 2023-10-29

超声诊断图文报告

流水号: 2308221353

影像号: 1433136

姓名: 杜琴琴

年龄: 40 岁

性别: 女

检查设备: Vivid E95

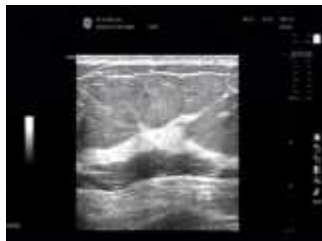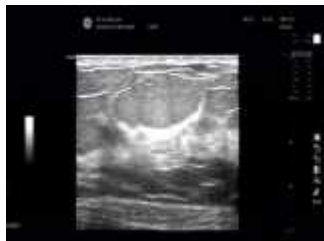体检号: 444774

申请医院: 本院

体检科室: 体检科

检查部位: 乳腺彩超

经典图像:



影像所见:

双侧乳腺腺体层次清晰, 右乳腺体厚 0.3cm, 左乳腺体厚 0.3cm, 乳导管未见扩张, 未见明显占位性病变, CDFI: 未见异常血流信号。

双侧腋下未见明显肿大淋巴结。

影像诊断:

双侧乳腺未见明显异常

报告医师: 陈玉荣

检查日期: 2023-10-29

审核医师: 陈玉荣

报告日期: 2023-10-29

超声诊断图文报告

流水号: 2308221353

影像号: 1433142

姓名: 杜琴琴

年龄: 40 岁

性别: 女

检查设备: Vivid E95

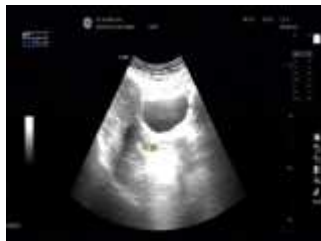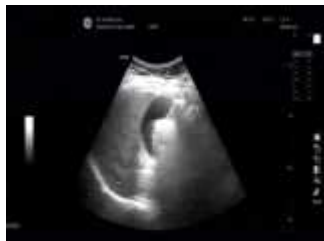体检号: 444774

申请医院: 本院

体检科室: 体检科

检查部位: 全腹彩超

经典图像:



影像所见:

肝脏大小形态正常, 包膜光滑完整, 实质回声细腻增强, 肝内管道系统走行欠清晰, 门静脉及肝内胆管不扩张。

胆囊大小形态正常, 壁不厚、光滑, 囊内透声好, 肝外胆管不扩张。

胰腺大小形态正常, 实质回声均匀, 主胰管不扩张。

脾脏大小形态正常, 实质回声均匀, 脾门静脉不宽。

双肾大小形态正常, 皮髓质分界清晰, 集合系统未见分离, 双侧输尿管未见扩张。

膀胱充盈欠佳。

前位子宫, 大小约 5.9*5.5*5.2cm, 肌壁回声均匀, 内膜线清晰, 厚 1.1cm, 宫颈厚约 2.0cm, 内探及数个囊性回声, 大者直径约 0.9cm, 边界清, 双侧附件区未见异常。

影像诊断:

1. 中度脂肪肝
2. 宫颈多发纳囊

报告医师: 陈玉荣

检查日期: 2023-10-29

审核医师: 陈玉荣

报告日期: 2023-10-29