



2308221278

大同瑞慈健康体检

报 告 册

体检编号	444725	工号	613
姓名	孟亚军		
性别	男	年龄	48岁
单位	中国邮政集团有限公司大同		
部门	中国邮政集团信息技术与设备维		
联系电话	15235239966		
体检日期	2023-11-19		

尊敬的 孟亚军先生 您好！

首先，瑞慈健康体检全体员工欢迎您的光临，并对您的信任表示衷心的感谢！

您于 2023-11-19 （体检编号：444725）完成健康检查，本机构的各科医生已根据您的体检项目及结果，汇总成此份健康体检报告，并经总检医生审核。据此提出对您健康状况的综合分析及建议。

瑞慈健康体检倡导“大健康、大康复”，提出“健康是第一财富（Rich）”的人文理念。希望您仔细阅读并妥善地保管此份健康体检报告，并认真关注报告中的提示与建议，若您对报告内容有任何疑问，可直接与瑞慈健康体检客服部联系，进一步咨询。

健康体检咨询电话：**0352-2824444**

客户服务咨询电话：**0352-2830597**

400-6112995

瑞慈健康体检报告由下列内容组成：

第一部分：主检报告

第二部分：分科分项结果

第三部分：检验报告

第四部分：附表

主检报告

检查综述

- 1、【身高、体重、血压】 (1) 血压 142/96：本次测量血压偏高
- 2、【(男)肿瘤三项】 甲胎蛋白(AFP)偏高(7.5 ng/ml)
- 3、【尿液分析+尿沉渣】 粘液丝偏高(5 /HP) 尿蛋白质(PRO)+-
- 4、【心电图】 1. 窦性心律 2. 左心室高电压
- 5、【甲状腺彩超】 1. 甲状腺左侧叶囊性结节 TI-RADS 2级 2. 甲状腺双侧叶囊实性结节 TI-RADS 3级
- 6、【腹部彩超】 肝内钙化斑

医生建议

【本次测量血压偏高】：

- (1) 高血压是指收缩期和(或)舒张期动脉血压高于正常，并连续三次不同日测量，血压都高于正常标准，可确定患高血压病。
- (2) 高血压的发病与遗传、精神过度紧张、肥胖、吸烟、酗酒、嗜盐等因素有关。血压持久增高，可导致心、脑、肾等脏器的损害。
- (3) 原发性高血压由于目前原因不明(部分与遗传有关)，须终身服药降压。高血压主要危害心、脑血管和肾脏。一旦确诊“高血压”就要终生服药。
- (4) 平时应低盐(每天5~10g)、低脂饮食(少吃动物脂肪与内脏)；忌烟限酒。遵照医嘱坚持服药，定期测量血压，宜控制在140/90mmHg以下，若合并有糖尿病和肾病，要把血压控制在130/80mmHg以下。
- (5) 血压到正常水平时，说明此时选用的降压药和治疗方案基本合适，但并不意味着高血压已被“治愈”，应坚持治疗。若盲目自行停药或间断服药，常会使血压波动很大，而加重心、脑、肾和血管的损害。
- (6) 建议您密切关注血压，保持心情舒畅，劳逸结合，适量运动，控制体重，避免过度劳累、情绪激动等。改进生活方式，适当低盐、低脂、低胆固醇饮食，戒烟酒。必要时心血管专科诊治。

【甲胎蛋白(AFP)偏高】：

- (1) 建议内科结合临床诊治。
- (2) 轻微偏高，多见于急性肝炎、肝硬化、多数AFP<300ug/L。明显升高可见于原发性肝癌、胚胎细胞癌、睾丸癌等多种恶性肿瘤。
- (3) 妊娠3个月后孕妇的AFP升高，7~8个月达高峰，一般在400ug/L以下。分娩后3周AFP恢复正常。若孕妇血清AFP异常升高，应考虑胎儿脊柱裂、无脑儿、脑积水、先兆流产等。妇产科医师结合临床参考，必要时复查。
- (4) 偶尔一次检查发现轻度升高，不一定是恶性肿瘤，但应定期复查，动态观察。如果连续多次升高，应引起重视，建议肿瘤科咨询，结合其他检查指标及临床进行综合评估。
- (5) (1) 甲胎蛋白是胎儿早期由肝脏合成的一种糖蛋白，出生后AFP的合成很快受到抑制。(2) 甲胎蛋白浓度偏高常见于原发性肝癌，也可见于睾丸癌、卵巢癌、畸胎瘤、胃癌、胰腺癌、病毒性肝炎、肝硬化等疾病；妊娠3~4个月、孕妇AFP有一过性升高；(3) 请及时往肿瘤内科复诊。

【粘液丝偏高】：

- (1) 尿常规中粘液丝是由尿路中细胞分泌出来的，在有尿路感染时分泌会明显增多，且伴有炎症细胞的出现。
- (2) 粘液丝偏高，可分为生理性偏高和病理性偏高两种，生理性偏高一般是由于喝水较少导致的尿液浓缩，一般在喝水后就能达到稀释的效果。

(3)病理性的粘液丝偏高是由于泌尿系炎症或者是前列腺炎导致的，需要注意观察，多喝水，同时有白细胞等炎症细胞增多时，应及时服用抗感染药物治疗。如果仅有粘液丝的增多而没有白细胞等炎症细胞增多时，尿路有炎症的可能性不大。

(4)建议平时饮食注意清淡，多喝水，少吃油腻和辛辣的食物，要注意个人清洁卫生，勤洗阴部，注意休息。

【尿蛋白质(PRO)+-】：

(1)建议专科复查，结合临床诊治。

【左心室高电压】：

(1)多见于高血压心脏病，二尖瓣狭窄、肺动脉狭窄、房间隔缺损以及心肌病等。建议查心脏彩超，心血管内科专科治疗。

【甲状腺左侧叶囊性结节】：

(1)甲状腺结节是一种常见的甲状腺疾病，很多甲状腺疾病可表现为结节，如可由甲状腺退行性变、炎症、自身免疫性及新生物等多种病变所致。甲状腺结节在各个年龄段的男女人群中均可见到，但中年女性中较多。

(2)甲状腺结节分良性和恶性两大类，良性的占绝大多数，恶性者不足1%，判断甲状腺结节的良恶主要依靠病史、体格检查、放射性核素扫描、穿刺细胞学检查。建议往外科就诊，进一步检查，明确诊断，结合临床诊治并定期复查。

【甲状腺双侧叶囊实性结节】：

(1)甲状腺结节是一种常见的甲状腺疾病，很多甲状腺疾病可表现为结节，如可由甲状腺退行性变、炎症、自身免疫性及新生物等多种病变所致。甲状腺结节在各个年龄段的男女人群中均可见到，但中年女性中较多。

(2)甲状腺结节分良性和恶性两大类，良性的占绝大多数，恶性者不足1%，判断甲状腺结节的良恶主要依靠病史、体格检查、放射性核素扫描、穿刺细胞学检查。建议往外科就诊，进一步检查，明确诊断，结合临床诊治并定期复查。

【肝内钙化斑】：

(1)肝内钙化斑或肝内钙化灶是指在B超或CT图像中呈现出肝脏结石样改变，肝内毛细血管壁的钙化斑或由于肝内胆汁的粘稠形成强回声伴声影。一般有强回声或薄密度的影像表现，可呈单个或多个钙化灶。

(2)肝内钙化灶的原因有两大类：肝脏新陈代谢或既往疾病留下的痕迹，并无明显症状，对身体没有伤害，无须特殊治疗。

(3)肝内钙化灶常发生于肝内胆管结石、肝内慢性炎症等疾病。这些疾病使肝细胞坏死，纤维组织增生，逐渐形成瘢痕，随之钙盐在炎症部位沉淀造成的一种病理变化，也有极少数的肝内钙化灶属于先天发育异常引起的肝脏畸形。

(4)通常情况下，肝内钙化灶不会出现伴随症状，仅肝内胆管结石患者可能出现肝区闷胀的感觉，但一般对身体没有明显的影响。因此不需要特殊治疗，可遵医嘱或进行定期复查。

(5)如果身体出现不适症状，应前往肝胆外科诊断治疗。

(6)在日常生活和工作中，患者需要保证充足的休息，生活规律，多喝水，以高蛋白、低脂、高维生素饮食为主，保证能量供给的同时减轻肝脏以及胃肠道的负担。

汇总医生： 丁昊炜

主检日期： 2023-11-20

主检医生：

分科结果

身高、体重、血压

项目名称	检查结果	项目名称	检查结果
身高	173cm	体重	63kg
血压	142/96mmHg		

***小结：**

(1) 血压 142/96：本次测量血压偏高

操作员：赵婉如

检查日期：2023-11-19

检查医生：名燕凌

检验报告

血流变

项目名称	检查结果	单位	参考值	提示
全血粘度高切 200/s	4.41	mpas	3.53--4.65	
全血粘度中切 100/s	4.72	mpas	3.6--4.9	
全血粘度中切 50/s	5.18	mpas	4.7--5.9	
全血还原粘度高切	6.84	mpas	3.66--8.48	
全血还原粘度低切	41.73	mpas	31.8--50.2	
血浆粘度	1.47	mpas	1.26--1.70	
血沉(ESR)	4.20	mm/h	0--15	
红细胞压积	0.43	L/L	0.40--0.50	
红细胞聚集指数	4.40		3.79--6.05	
红细胞变形指数	0.83		0.51--1.02	
红细胞刚性指数	4.65		2.15--6.73	
血沉方程 K 值	15.33	mm/h	0--77	
全血粘度 1/s	19.41	mpas	17.6--21.3	
全血高切相对指数	3.00		2.08--3.69	
全血低切相对指数	13.21		10.37--16.94	

*小结:

未见异常

操作员：梁可欣 检查日期:2023-11-19

检查医生:陈建国

尿液分析+尿沉渣

项目名称	检查结果	单位	参考值	提示
白细胞尿	1	个/ul	0--13	
上皮细胞(EC)	0	/HP	0--28	
管型(CAST)	0	个/ul	0--1	

霉菌(尿)	0	/HP	0--0	
结晶	0	/HP	0--10	
透明度(CLA)	清亮			
胆红素(BIL)	-		阴性	
隐血(ERY)	-		阴性	
小圆上皮细胞(SRC)	0	个/ul	0--0	
维生素 C	-		阴性	
异常红细胞	0	个/ul	0--3	
红细胞(正常)	0	个/ul	0--6	
鳞状上皮细胞	0	个/ul	0--0	
粘液丝	5	个/ul	0--0	↑
颜色(Colour)	淡黄色			
尿葡萄糖(GLU)	-		阴性	
酮体(KET)	-		阴性	
比重(SG)	1.025		1.003--1.030	
酸碱度(PH)	6.5		4.5--8.0	
尿蛋白质(PRO)	+-		阴性	
尿胆原(URO)	-		阴性	
亚硝酸盐(NIT)	-		阴性	
红细胞(尿)(RBC)	0	个/ul	0--6	
尿白细胞(LEU)	-		阴性	

***小结:**

粘液丝偏高(5 /HP) 尿蛋白质(PRO)+-

操作员：王小雪 检查日期:2023-11-19 检查医生:陈建国

血常规（五分类）

项目名称	检查结果	单位	参考值	提示
白细胞(WBC)	6.45	10 ⁹ /L	3.5--9.5	

淋巴细胞绝对值(LY#)	2.52	10 ⁹ /L	1.1--3.2	
淋巴细胞百分比(LY%)	39.1	%	20--50	
中性粒细胞绝对值(GR#)	3.46	10 ⁹ /L	1.8--6.3	
中性粒细胞百分比(GR%)	53.7	%	40--75	
嗜碱性粒细胞绝对值(BA#)	0.03	10 ⁹ /L	0--0.06	
嗜碱性粒细胞百分比(BA%)	0.4	%	0--1.0	
嗜酸性粒细胞绝对值(EO#)	0.12	10 ⁹ /L	0.02--0.52	
嗜酸性粒细胞百分比(EO%)	1.9	%	0.4--8.0	
血小板(PLT)	213	10 ⁹ /L	125--350	
血小板分布宽度(PDW)	16.2	%	15--17	
平均血小板体积(MPV)	11.0	fl	6.0--14.0	
血小板压积(PCT)	0.234	%	0.11--0.28	
红细胞(RBC)	4.75	10 ¹² /L	4.3--5.8	
血红蛋白	146	g/L	130--175	
红细胞压积(HCT)	43.1	%	40--50	
红细胞平均体积(MCV)	90.7	fl	82--100	
平均血红蛋白含量(MCH)	30.7	pg	27--34	
平均血红蛋白浓度(MCHC)	338	g/L	316--354	
单核细胞绝对值(MO#)	0.32	10 ⁹ /L	0.1--0.60	
单核细胞百分比(MO%)	4.9	%	3--10	
红细胞分布宽度标准差(RDW-SD)	41.5	fl	35--56	
红细胞分布宽度变异系数(RDW-CV)	12.1	%	10.6--16.6	
大血小板比率	32.5	%	11--45	
大血小板数目	69	10 ⁹ /L	30--90	
未成熟粒细胞数目	0.01	10 ⁹ /L	0--999	
未成熟粒细胞百分比	0.1	%	0--100	

有核红细胞数目	0.000	10 ⁹ /L	0--9999	
有核红细胞百分比	0.00	/100WBC	0--9999	

***小结:**

未见异常

操作员：祁佳佳 检查日期:2023-11-19 检查医生:陈建国

肾功三项

项目名称	检查结果	单位	参考值	提示
肌酐(CREA)	80.00	umol/L	57--97	
尿酸(UA)	390.00	umol/L	200--420	
尿素测定 (Urea)	7.70	mmol/L	3.1--8.0	

***小结:**

未见异常

操作员：刘慧芳 检查日期:2023-11-19 检查医生:陈建国

空腹血糖

项目名称	检查结果	单位	参考值	提示
葡萄糖(GLU)	5.11	mmol/L	3.89--6.1	

***小结:**

未见异常

操作员：刘慧芳 检查日期:2023-11-19 检查医生:陈建国

血脂四项

项目名称	检查结果	单位	参考值	提示
动脉硬化指数	2.51		1.31--3.19	
总胆固醇(CHOL)	5.13	mmol/L	2.59--5.2	
甘油三脂(TG)	0.91	mmol/L	0.7--1.7	
低密度脂蛋白(LDL)	3.09	mmol/L	0--4.13	

高密度脂蛋白(HDL)	1.23	mmol/L	0.77--1.55	
-------------	------	--------	------------	--

***小结:**

未见异常

操作员：刘慧芳 检查日期:2023-11-19 检查医生:陈建国

肝功能三项

项目名称	检查结果	单位	参考值	提示
γ-谷氨酰转肽酶(GGT)	29.0	U/L	10--60	
丙氨酸氨基转移酶(ALT)	29.00	U/L	9--50	
门冬氨酸氨基转移酶(AST)	19.00	U/L	15--40	
谷草比谷丙	0.66		0.4--2.5	

***小结:**

未见异常

操作员：刘慧芳 检查日期:2023-11-19 检查医生:陈建国

(男) 肿瘤三项

项目名称	检查结果	单位	参考值	提示
前列腺特异性抗原(PSA)	0.91	ng/ml	0--2.0	
癌胚抗原(CEA)	0.49	ng/ml	0--5	
甲胎蛋白(AFP)	7.5	ng/ml	0--7	↑

***小结:**

甲胎蛋白(AFP)偏高(7.5 ng/ml)

操作员：刘慧芳 检查日期:2023-11-19 检查医生:陈建国

大同瑞慈康复医院 12导联心电图报告

孟亚军 男 48岁 体检号:444725

病床号:

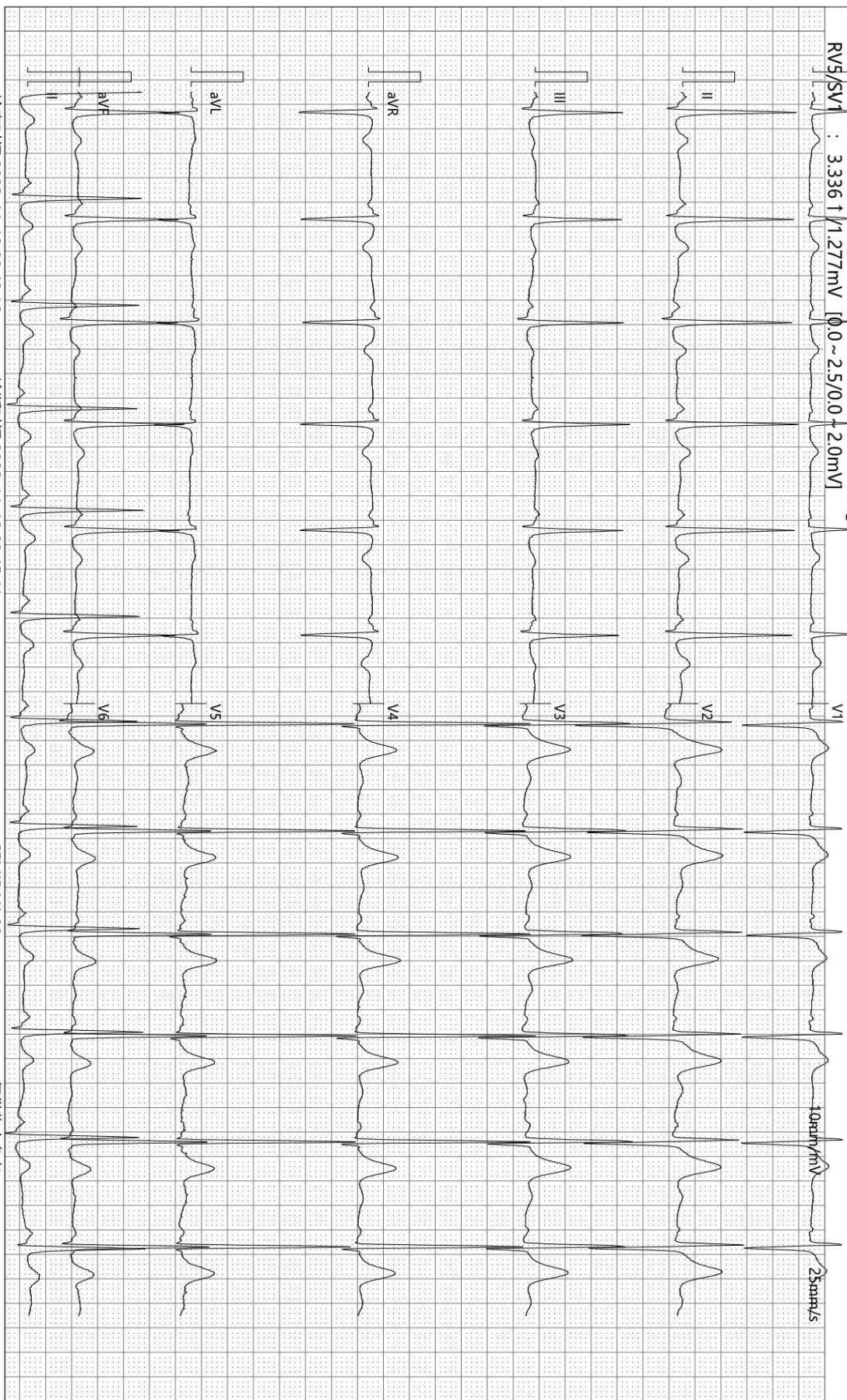
诊断结果:

- 1.窦性心律
- 2.左心室高电压

诊断医生:

张之生

HR : 70bpm [60 ~ 100bpm]
 P : 100ms [0 ~ 110ms]
 PR : 125ms [120 ~ 200ms]
 QRS : 96ms [60 ~ 100ms]
 QT/QTc : 367/396ms [320 ~ 440/0 ~ 450ms]
 P/QRS/T : 65/72/16deg. [0 ~ 75/-30 ~ 90/0 ~ 75deg]
 RV5/SV1 : 3.336 1/1.277mV [0.0 ~ 2.5/0.0 ~ 2.0mV]



检查时间:2023-11-19 09:42:16

诊断时间:2023-11-19 09:45:41

SEMIP V1 90

仅供临床参考

大同瑞慈健康体检

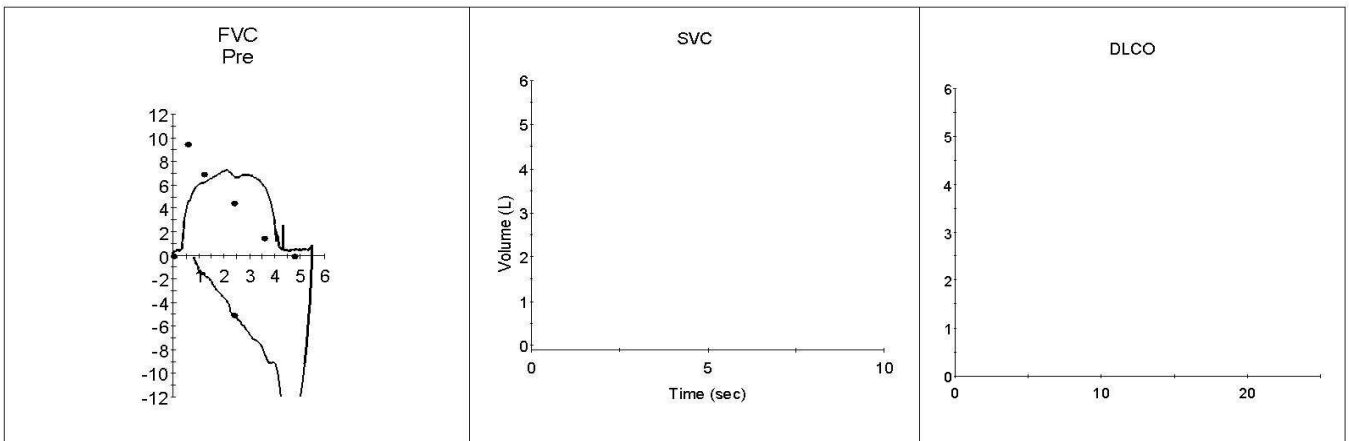
肺功能检验报告

姓名: 孟亚军	ID: 2308221278	BSA: 1.75	日期: 2023/11/19
医师:	身高: 173.00	年龄: 48	病房:
医生:	体重: 63.00	性别: Male	种族: <Unspecified>

Pre Test Comments:

Post Test Comments: 肺通气功能: 正常

	Pre-Bronch			Post-Bronch		
	<u>Actual</u>	<u>Pred</u>	<u>%Pred</u>	<u>Actual</u>	<u>%Pred</u>	<u>%Chng</u>
----用力肺活量 ----						
FVC (L)	5.50	4.77	115			
FEV1 (L)	4.34	3.72	116			
FEV1/FVC (%)	79	78	101			
FEF 25% (L/sec)	6.35	6.90	92			
FEF 75% (L/sec)	1.55	1.51	102			
FEF 25-75% (L/sec)	5.53	3.35	165			
FEF Max (L/sec)	7.22	9.46	76			
FIVC (L)	4.68					
FIF Max (L/sec)	14.25					



超声诊断图文报告

流水号: 2308221278

影像号: 1454224

姓名: 孟亚军

年龄: 48 岁

性别: 男

检查设备: Vivid E95

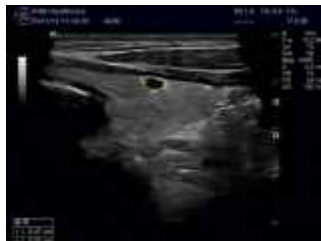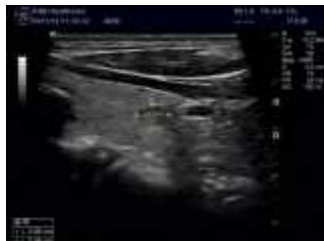体检号: 444725

申请医院: 本院

体检科室: 体检科

检查部位: 甲状腺彩超

经典图像:



影像所见:

甲状腺双侧叶形态正常, 包膜完整, 双侧叶均可探及囊实性结节, 左侧大小约 0.7*0.5cm, 右侧大小约 0.4*0.3cm, 均形态规则, 边界清, 左侧叶背侧探及大小约 0.5*0.3cm 囊性结节, 形态规则, 边界清, 余实质回声均匀, CDFI: 未见异常血流信号。

双侧颈部未见明显肿大淋巴结。

影像诊断:

1. 甲状腺左侧叶囊性结节 TI-RADS 2 级
2. 甲状腺双侧叶囊实性结节 TI-RADS 3 级

报告医师: 李菊蓉

检查日期: 2023-11-19

审核医师: 李菊蓉

报告日期: 2023-11-19

超声诊断图文报告

流水号: 2308221278

影像号: 1454226

姓名: 孟亚军

年龄: 48 岁

性别: 男

检查设备: Vivid E95

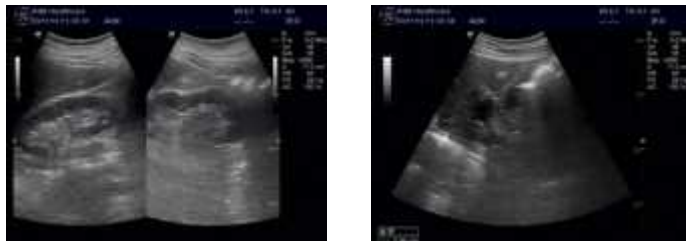体检号: 444725

申请医院: 本院

体检科室: 体检科

检查部位: 腹部彩超

经典图像:



影像所见:

肝脏大小形态正常, 包膜光滑完整, 肝内探及直径约 0.7cm 强回声斑, 余实质回声均匀, 肝内管道系统走行清晰, 门静脉及肝内胆管不扩张。

胆囊大小形态正常, 壁不厚、光滑, 囊内透声好, 肝外胆管不扩张。

胰腺大小形态正常, 实质回声均匀, 主胰管不扩张。

脾脏大小形态正常, 实质回声均匀, 脾门静脉不宽。

双肾大小形态正常, 皮髓质分界清晰, 集合系统未见分离, 双侧输尿管未见扩张。

影像诊断:

肝内钙化斑

报告医师: 李菊蓉

检查日期: 2023-11-19

审核医师: 李菊蓉

报告日期: 2023-11-19