



2308221243

大同瑞慈健康体检

报 告 册

| | | | |
|------|----------------|----|-----|
| 体检编号 | 445029 | 工号 | 578 |
| 姓名 | 祁霞 | | |
| 性别 | 女 | 年龄 | 34岁 |
| 单位 | 中国邮政集团有限公司大同 | | |
| 部门 | 中国邮政集团大同市平城区分公 | | |
| 联系电话 | 13935237613 | | |
| 体检日期 | 2024-08-07 | | |

尊敬的祁霞女士您好！

首先，瑞慈健康体检全体员工欢迎您的光临，并对您的信任表示衷心的感谢！

您于 2024-08-07 （体检编号：445029）完成健康检查，本机构的各科医生已根据您的体检项目及结果，汇总成此份健康体检报告，并经总检医生审核。据此提出对您健康状况的综合分析及建议。

瑞慈健康体检倡导“大健康、大康复”，提出“健康是第一财富（Rich）”的人文理念。希望您仔细阅读并妥善地保管此份健康体检报告，并认真关注报告中的提示与建议，若您对报告内容有任何疑问，可直接与瑞慈健康体检客服部联系，进一步咨询。

健康体检咨询电话：**0352-2824444**

客户服务咨询电话：**0352-2830597**

400-6112995

瑞慈健康体检报告由下列内容组成：

第一部分：主检报告

第二部分：分科分项结果

第三部分：检验报告

第四部分：附表

主检报告

检查综述

- 1、【血常规（五分类）】嗜碱性粒细胞百分比(BA%)偏高(1.1%) 血小板压积(PCT)偏高(0.315%) 血红蛋白偏低(100 g/L) 红细胞压积(HCT)偏低(32.8%) 红细胞平均体积(MCV)偏低(73.5 fL) 平均血红蛋白含量(MCH)偏低(22.5 pg) 平均血红蛋白浓度(MCHC)偏低(306 g/L)
- 2、【尿液分析+尿沉渣】鳞状上皮细胞偏高(9 /HP)
- 3、【血流变】全血粘度高切 200/s 偏低(2.68 mPa.S) 全血还原粘度高切偏低(3.58 mPa.S) 红细胞压积偏低(0.33 L/L) 全血高切相对指数偏低(1.79)
- 4、【妇科内诊】(1) 阴道炎 (2) 宫颈：宫颈糜烂
- 5、【心电图】1. 窦性心律不齐
- 6、【全腹彩超】1. 轻度脂肪肝 2. 子宫肌瘤

医生建议

【平均血红蛋白浓度(MCHC)偏低】：

- (1) 建议内科咨询，定期复查。

【红细胞平均体积(MCV)偏低】：

- (1) 供内科结合临床参考。

【红细胞压积(HCT)偏低】：

- (1) 结合临床，内科咨询。
- (2) 血液流动性增加，其降低的临床意义可能是由于体内水分较多，或有贫血，定期复查血常规，血液科随诊。

【血小板压积(PCT)偏高】：

- (1) 血小板压积是指外周血中血小板的容积占血液容积的百分比。血小板压积偏高，如果在血小板数目正常的情况下，可不考虑。如果血小板数目明显增高，建议往血液科进一步复查，以明确诊断。

【平均血红蛋白含量(MCH)偏低】：

- (1) 供内科结合临床参考。

【嗜碱性粒细胞百分比(BA%)偏高】：

- (1) 供内科结合临床参考。

【血红蛋白偏低】：

- (1) 血液科咨询，必要时治疗。
- (2) 复查血常规。

【鳞状上皮细胞偏高】：

(1)在生理情况下，机体正常的新陈代谢都会引起鳞状上皮细胞的脱离，这是一种正常的机体现象。如果长时间出现鳞状上皮细胞偏高的现象时，则有可能是尿路感染、泌尿系统结石等因素导致，应及时往泌尿外科进一步诊断治疗。

【红细胞压积偏低】：

(1)供内科结合临床参考。

【全血粘度高切 200/s 偏低】：

(1)影响全血粘度值降低的因素很多，比如贫血、血浆蛋白降低，服用某些药物等，建议内科结合临床排查其偏低的因素，明确原因，及时治疗。

【宫颈糜烂】：

(1)宫颈糜烂是慢性宫颈炎最常见的一种病理改变。由于宫颈表面的鳞状上皮长期浸于碱性炎症分泌物中而剥脱，被宫颈管内柱状上皮所代替，因柱状上皮薄，可显露皮下血管，宫颈表面呈红色，通称宫颈糜烂。

(2)宫颈糜烂根据糜烂面积大小，可将宫颈糜烂分为三度，轻度指糜烂面小于整个宫颈的 1/3；中度指糜烂面占整个宫颈面积的 1/3-2/3；重度指糜烂面超过整个宫颈的 2/3。

(3)宫颈糜烂根据类型分为单纯性糜烂，在炎症初期，糜烂面光滑；颗粒状糜烂，因腺体及间质增生，表面凹凸不平，呈颗粒状；乳头状糜烂，增生更显著，呈乳头状。

(4)以局部治疗为主，主要有药物局部治疗和物理治疗。

(5)请在妇科医生指导下规范治疗，并定期复查。

【阴道炎】：

(1)阴道炎是阴道粘膜及粘膜下结缔组织的炎症，是妇科门诊常见的疾病。

(2)正常健康妇女，由于解剖学及生物化学特点，阴道对病原体的侵入有自然防御功能，当阴道的自然防御功能遭到破坏，则病原体易于侵入，导致阴道炎症。

(3)绝经后妇女由于雌激素缺乏，阴道上皮菲薄，细胞内糖原含量减少，阴道 PH 高达 7 左右，故阴道抵抗力低下，比青春期及育龄妇女易受感染。

(4)阴道炎临床上以白带的性状发生改变以及外阴痒痒灼痛为主要临床特点，感染累及尿道时，可有尿痛、尿急等症状。常见的阴道炎有细菌性阴道病、滴虫性阴道炎、霉菌性阴道炎、老年性阴道炎。

(5)阴道炎由不同的病原体感染所致，一旦出现外阴不适，白带异常，立即去医院检查，确定病原体，针对病因治疗。

【窦性心律不齐】：

(1)供内科临床参考，可见于正常人，无重要临床意义。

(2)见于正常人，是一种随呼吸节律而变化的正常心律。

【子宫肌瘤】：

(1)子宫肌瘤又称子宫平滑肌瘤，是女性生殖器最常见的一种良性肿瘤，多见于 30—50 岁妇女，以 40—50 岁最为多见。

(2)子宫肌瘤根据肌瘤与子宫壁的关系分 3 类：肌壁间肌瘤、浆膜下肌瘤和粘膜下肌瘤。

(3)子宫肌瘤多无症状，少数表现为阴道出血，腹部触及肿物以及压迫症状等。如发生蒂扭转或其他情况时可引起疼痛。以多发性子宫肌瘤为常见。

(4)治疗必须根据患者年龄、生育要求、症状、肌瘤大小等情况全面考虑，肌瘤小且无症状，尤其近绝经年龄者，雌激素水平低落，肌瘤可自然萎缩或消失，通常不需治疗，每 3—6 个月随访一次；若肌瘤较大或症状明显继发贫血者，常需手术切除。

【轻度脂肪肝】：

(1)脂肪肝是指肝脏被脂肪浸润，为一种多病因引起的获得性疾病。

(2)脂肪肝是以肝细胞脂肪变性和脂肪蓄积为病理特征，最常见易患因素有超重或肥胖、进食油腻食物、高脂血症（尤其甘油三酯升高）、营养失调（营养过量或不足）、饮酒、高脂血症、少运动、糖耐量异常、减肥造成体重急剧下降、营养不良、中毒和药物等。

(3)当肝内脂类（主要为甘油三酯）含量超过肝重的5%时为脂肪肝。脂肪肝是一个常见的临床现象，不是一个独立性的疾病。

(4)值得注意的是，过多的脂肪在肝组织、肝细胞内浸润，引起肝细胞肿大，严重可致肝硬化。脂肪肝是可逆性的，合理饮食、运动及治疗后可恢复。

(5)合理控制饮食，控制总摄入量，低盐、低脂和低糖类饮食，少吃动物内脏，多吃蔬菜水果；

(6)控制危险因素，如控制体重、改善胰岛素抵抗、调整血脂紊乱，戒酒、戒烟，坚持长期有氧运动，加强体育锻炼；

(7)定期复查腹部彩超、血脂、肝功能。

【全血还原粘度高切偏低(3.58 mPa.S) 全血高切相对指数偏低(1.79)】：

(1)建议内科诊断治疗

汇总医生： 樊兴国

主检日期： 2024-08-09

主检医生：

分科结果

身高、体重、血压

| 项目名称 | 检查结果 | 项目名称 | 检查结果 |
|------|------------|------|------|
| 身高 | 164cm | 体重 | 61kg |
| 血压 | 106/63mmHg | | |

***小结：**

未见异常

操作员：赵婉如 检查日期：2024-08-07 检查医生：名燕凌

妇科内诊

| 项目名称 | 检查结果 | 项目名称 | 检查结果 |
|------|------|------|------|
| 外阴 | 正常 | 尿道口 | 正常 |
| 阴道 | 阴道炎 | 子宫 | 正常 |
| 附件 | 正常 | 宫颈 | 轻度糜烂 |
| 后穹窿 | 正常 | | |

***小结：**

(1) 阴道炎

(2) 宫颈：宫颈糜烂

操作员：智美玲 检查日期：2024-08-07 检查医生：智美玲

检验报告

血流变

| 项目名称 | 检查结果 | 单位 | 参考值 | 提示 |
|--------------|-------|------|--------------|----|
| 全血粘度高切 200/s | 2.68 | mpas | 3.36--4.32 | ↓ |
| 全血粘度中切 100/s | 4.23 | mpas | 3.43--4.59 | |
| 全血粘度中切 50/s | 4.95 | mpas | 3.85--5.45 | |
| 全血还原粘度高切 | 3.58 | mpas | 3.69--8.74 | ↓ |
| 全血还原粘度低切 | 33.85 | mpas | 26.87--47.57 | |
| 血浆粘度 | 1.50 | mpas | 1.26--1.70 | |
| 血沉(ESR) | 2.10 | mm/h | 0--20 | |
| 红细胞压积 | 0.33 | L/L | 0.35--0.45 | ↓ |
| 红细胞聚集指数 | 4.72 | | 3.19--5.33 | |
| 红细胞变形指数 | 0.63 | | 0.53--1.11 | |
| 红细胞刚性指数 | 2.39 | | 2.17--6.94 | |
| 血沉方程 K 值 | 4.79 | mm/h | 0--80.48 | |
| 全血粘度 1/s | 16.45 | mpas | 13.79--17.91 | |
| 全血高切相对指数 | 1.79 | | 1.9--3.4 | ↓ |
| 全血低切相对指数 | 8.45 | | 8.1--14.2 | |

***小结:**

全血粘度高切 200/s 偏低(2.68 mPa.S) 全血还原粘度高切偏低(3.58 mPa.S) 红细胞压积偏低(0.33 L/L) 全血高切相对指数偏低(1.79)

操作员：黄璐瑶 检查日期:2024-08-07 检查医生:陈建国

尿液分析+尿沉渣

| 项目名称 | 检查结果 | 单位 | 参考值 | 提示 |
|----------|------|------|-------|----|
| 白细胞尿 | 4 | 个/ul | 0--13 | |
| 上皮细胞(EC) | 9 | /HP | 0--28 | |
| 管型(CAST) | 0 | 个/ul | 0--1 | |

| | | | | |
|-------------|-------|------|--------------|---|
| 霉菌(尿) | 0 | /HP | 0--0 | |
| 结晶 | 0 | /HP | 0--10 | |
| 透明度(CLA) | 清亮 | | | |
| 胆红素(BIL) | - | | 阴性 | |
| 隐血(ERY) | - | | 阴性 | |
| 小圆上皮细胞(SRC) | 0 | 个/ul | 0--0 | |
| 维生素 C | - | | 阴性 | |
| 异常红细胞 | 0 | 个/ul | 0--3 | |
| 红细胞(正常) | 1 | 个/ul | 0--6 | |
| 鳞状上皮细胞 | 9 | 个/ul | 0--0 | ↑ |
| 粘液丝 | 0 | 个/ul | 0--0 | |
| 颜色(Colour) | 淡黄色 | | | |
| 尿葡萄糖(GLU) | - | | 阴性 | |
| 酮体(KET) | - | | 阴性 | |
| 比重(SG) | 1.020 | | 1.003--1.030 | |
| 酸碱度(PH) | 6.5 | | 4.5--8.0 | |
| 尿蛋白质(PRO) | - | | 阴性 | |
| 尿胆原(URO) | - | | 阴性 | |
| 亚硝酸盐(NIT) | - | | 阴性 | |
| 红细胞(尿)(RBC) | 1 | 个/ul | 0--6 | |
| 尿白细胞(LEU) | - | | 阴性 | |

***小结:**

鳞状上皮细胞偏高(9 /HP)

操作员：王小雪 检查日期：2024-08-07 检查医生：陈建国

血常规（五分类）

| 项目名称 | 检查结果 | 单位 | 参考值 | 提示 |
|----------|------|--------------------|----------|----|
| 白细胞(WBC) | 5.26 | 10 ⁹ /L | 3.5--9.5 | |

| | | | | |
|---------------------|-------|---------------------|------------|---|
| 淋巴细胞绝对值(LY#) | 2.06 | 10 ⁹ /L | 1.1--3.2 | |
| 淋巴细胞百分比(LY%) | 39.0 | % | 20--50 | |
| 中性粒细胞绝对值(GR#) | 2.47 | 10 ⁹ /L | 1.8--6.3 | |
| 中性粒细胞百分比(GR%) | 47.0 | % | 40--75 | |
| 嗜碱性粒细胞绝对值(BA#) | 0.06 | 10 ⁹ /L | 0--0.06 | |
| 嗜碱性粒细胞百分比(BA%) | 1.1 | % | 0--1.0 | ↑ |
| 嗜酸性粒细胞绝对值(EO#) | 0.29 | 10 ⁹ /L | 0.02--0.52 | |
| 嗜酸性粒细胞百分比(EO%) | 5.6 | % | 0.4--8.0 | |
| 血小板(PLT) | 332 | 10 ⁹ /L | 125--350 | |
| 血小板分布宽度(PDW) | 16.1 | % | 15--17 | |
| 平均血小板体积(MPV) | 9.5 | fl | 6.0--14.0 | |
| 血小板压积(PCT) | 0.315 | % | 0.11--0.28 | ↑ |
| 红细胞(RBC) | 4.47 | 10 ¹² /L | 3.8--5.1 | |
| 血红蛋白 | 100 | g/L | 115--150 | ↓ |
| 红细胞压积(HCT) | 32.8 | % | 35--45 | ↓ |
| 红细胞平均体积(MCV) | 73.5 | fl | 82--100 | ↓ |
| 平均血红蛋白含量(MCH) | 22.5 | pg | 27--34 | ↓ |
| 平均血红蛋白浓度(MCHC) | 306 | g/L | 316--354 | ↓ |
| 单核细胞绝对值(MO#) | 0.38 | 10 ⁹ /L | 0.1--0.60 | |
| 单核细胞百分比(MO%) | 7.3 | % | 3--10 | |
| 红细胞分布宽度标准差(RDW-SD) | 42.3 | fl | 35--56 | |
| 红细胞分布宽度变异系数(RDW-CV) | 15.3 | % | 10.6--16.6 | |
| 大血小板比率 | 22.6 | % | 11--45 | |
| 大血小板数目 | 75 | 10 ⁹ /L | 30--90 | |
| 未成熟粒细胞数目 | 0.00 | 10 ⁹ /L | 0--999 | |
| 未成熟粒细胞百分比 | 0.0 | % | 0--100 | |

| | | | | |
|----------|-------|--------------------|---------|--|
| 有核红细胞数目 | 0.000 | 10 ⁹ /L | 0--9999 | |
| 有核红细胞百分比 | 0.00 | /100WBC | 0--9999 | |

***小结:**

嗜碱性粒细胞百分比(BA%)偏高(1.1%) 血小板压积(PCT)偏高(0.315%) 血红蛋白偏低(100 g/L) 红细胞压积(HCT)偏低(32.8%) 红细胞平均体积(MCV)偏低(73.5 fl) 平均血红蛋白含量(MCH)偏低(22.5 pg) 平均血红蛋白浓度(MCHC)偏低(306 g/L)

操作员：王小雪 检查日期:2024-08-07 检查医生:陈建国

肾功三项

| 项目名称 | 检查结果 | 单位 | 参考值 | 提示 |
|------------|--------|--------|----------|----|
| 肌酐(CREA) | 50.00 | umol/L | 41--73 | |
| 尿酸(UA) | 312.00 | umol/L | 140--340 | |
| 尿素测定(Urea) | 3.10 | mmol/L | 2.6--7.5 | |

***小结:**

未见异常

操作员：梁可欣 检查日期:2024-08-07 检查医生:陈建国

空腹血糖

| 项目名称 | 检查结果 | 单位 | 参考值 | 提示 |
|----------|------|--------|-----------|----|
| 葡萄糖(GLU) | 4.75 | mmol/L | 3.89--6.1 | |

***小结:**

未见异常

操作员：梁可欣 检查日期:2024-08-07 检查医生:陈建国

血脂四项

| 项目名称 | 检查结果 | 单位 | 参考值 | 提示 |
|------------|------|--------|------------|----|
| 动脉硬化指数 | 3.01 | | 1.31--3.19 | |
| 总胆固醇(CHOL) | 4.65 | mmol/L | 2.59--5.2 | |

| | | | | |
|-------------|------|--------|------------|--|
| 甘油三脂(TG) | 1.34 | mmol/L | 0.7--1.7 | |
| 低密度脂蛋白(LDL) | 3.67 | mmol/L | 0--4.13 | |
| 高密度脂蛋白(HDL) | 1.22 | mmol/L | 0.77--1.55 | |

***小结:**

未见异常

操作员：梁可欣 检查日期:2024-08-07 检查医生:陈建国

肝功能三项

| 项目名称 | 检查结果 | 单位 | 参考值 | 提示 |
|----------------|-------|-----|----------|----|
| γ-谷氨酰转肽酶(GGT) | 17.0 | U/L | 7--45 | |
| 丙氨酸氨基转移酶(ALT) | 11.00 | U/L | 7--40 | |
| 门冬氨酸氨基转移酶(AST) | 13.00 | U/L | 13--35 | |
| 谷草比谷丙 | 1.18 | | 0.4--2.5 | |

***小结:**

未见异常

操作员：梁可欣 检查日期:2024-08-07 检查医生:陈建国

人乳头瘤病毒检查 (HPV)

| 项目名称 | 检查结果 | 单位 | 参考值 | 提示 |
|-------------|-------|----|-----|----|
| HPV 高危亚型 16 | 阴性(-) | | 阴性 | |
| HPV 高危亚型 18 | 阴性(-) | | 阴性 | |
| HPV 高危亚型 31 | 阴性(-) | | 阴性 | |
| HPV 高危亚型 26 | 阴性(-) | | 阴性 | |
| HPV 高危亚型 33 | 阴性(-) | | 阴性 | |
| HPV 高危亚型 35 | 阴性(-) | | 阴性 | |
| HPV 高危亚型 39 | 阴性(-) | | 阴性 | |
| HPV 高危亚型 45 | 阴性(-) | | 阴性 | |
| HPV 高危亚型 51 | 阴性(-) | | 阴性 | |

| | | | | |
|-------------|-------|--|----|--|
| HPV 高危亚型 52 | 阴性(-) | | 阴性 | |
| HPV 高危亚型 53 | 阴性(-) | | 阴性 | |
| HPV 高危亚型 56 | 阴性(-) | | 阴性 | |
| HPV 高危亚型 58 | 阴性(-) | | 阴性 | |
| HPV 高危亚型 59 | 阴性(-) | | 阴性 | |
| HPV 高危亚型 66 | 阴性(-) | | 阴性 | |
| HPV 高危亚型 68 | 阴性(-) | | 阴性 | |
| HPV 高危亚型 73 | 阴性(-) | | 阴性 | |
| HPV 高危亚型 82 | 阴性(-) | | 阴性 | |
| HPV 低危亚型 6 | 阴性(-) | | 阴性 | |
| HPV 低危亚型 11 | 阴性(-) | | 阴性 | |
| HPV 低危亚型 42 | 阴性(-) | | 阴性 | |
| HPV 低危亚型 43 | 阴性(-) | | 阴性 | |
| HPV 低危亚型 81 | 阴性(-) | | 阴性 | |

***小结:**

未见异常

操作员：赵伟 检查日期:2024-08-09 检查医生:康建忠

(女) 肿瘤三项

| 项目名称 | 检查结果 | 单位 | 参考值 | 提示 |
|---------------------|------|-------|-------|----|
| 糖类抗原 125 测定 (CA125) | 12.8 | U/ml | 0--38 | |
| 癌胚抗原(CEA) | 1.93 | ng/ml | 0--5 | |
| 甲胎蛋白(AFP) | 2.0 | ng/ml | 0--7 | |

***小结:**

未见异常

操作员：梁可欣 检查日期:2024-08-07 检查医生:陈建国

大同现代医学检验实验室

液基薄层细胞学图文报告

ID: 2024104467

病理号: 097386

姓名: 祁霞

性别: 女

年龄: 34岁

送检科室: 体检科

电话号码: 13935237613

床号:

病历号:

体检号: 2308221243

送检医院: 大同瑞慈康复体检 送检日期: 2024-08-08

末次月经:

送检医生:

采样日期:

报告日期: 2024-08-08

标本满意度: 满意

细胞量: >40%

红细胞:

经期样本:

颈管细胞:

化生细胞:

鳞状细胞:

宫颈柱状细胞:

未见上皮内病变/恶性细胞:

正常范围内:

良性反应性改变:

- 炎性:
- 放疗:
- 妊娠:
- 萎缩性:
- 宫内避孕器:
- 其他:

- 轻度:
- 中度:
- 重度:

病原体: 滴虫感染: 念珠菌感染: 细菌感染:

提示 HPV 感染: 疱疹病毒感染:

鳞状上皮细胞分析:

非典型鳞状细胞:

- 倾向上皮内瘤变:
- 倾向良性反应性改变:
- 不能明确意义(ASC-US):
- 不排除高度病变(ASC-H):

上皮内低度病变: 鳞癌:

上皮内高度病变:

- CIN2:
- CIN3:

腺上皮细胞分析:

非典型腺细胞:

- 宫内膜:
- 来源不明:

非典型腺细胞(宫颈管):

- 倾向原位腺癌:
- 不能明确意义:
- 倾向良性反应性改变:

腺癌:

- 宫颈管:
- 宫内膜:
- 其它:

炎细胞:

- 轻度:
- 中度:
- 重度:

可疑腺癌:

诊断意见: 未见上皮内病变或恶性细胞 (NILM)。

建议:

报告医师: 张荣生

地址: 大同市魏都大道 79 号, 本报告医师签字后有效
咨询: 0352-2830587 4006-122-995

妇科细胞学是筛查项目, 出于技术原因, 可能会有假阴性结果, 本检测仅对来样负责, 如果对结果有疑义, 请在收到报告 7 天内与我们联系。

大同瑞慈康复医院 12导联心电图报告

祁霞 女 34岁

体检号:445029

病床号:

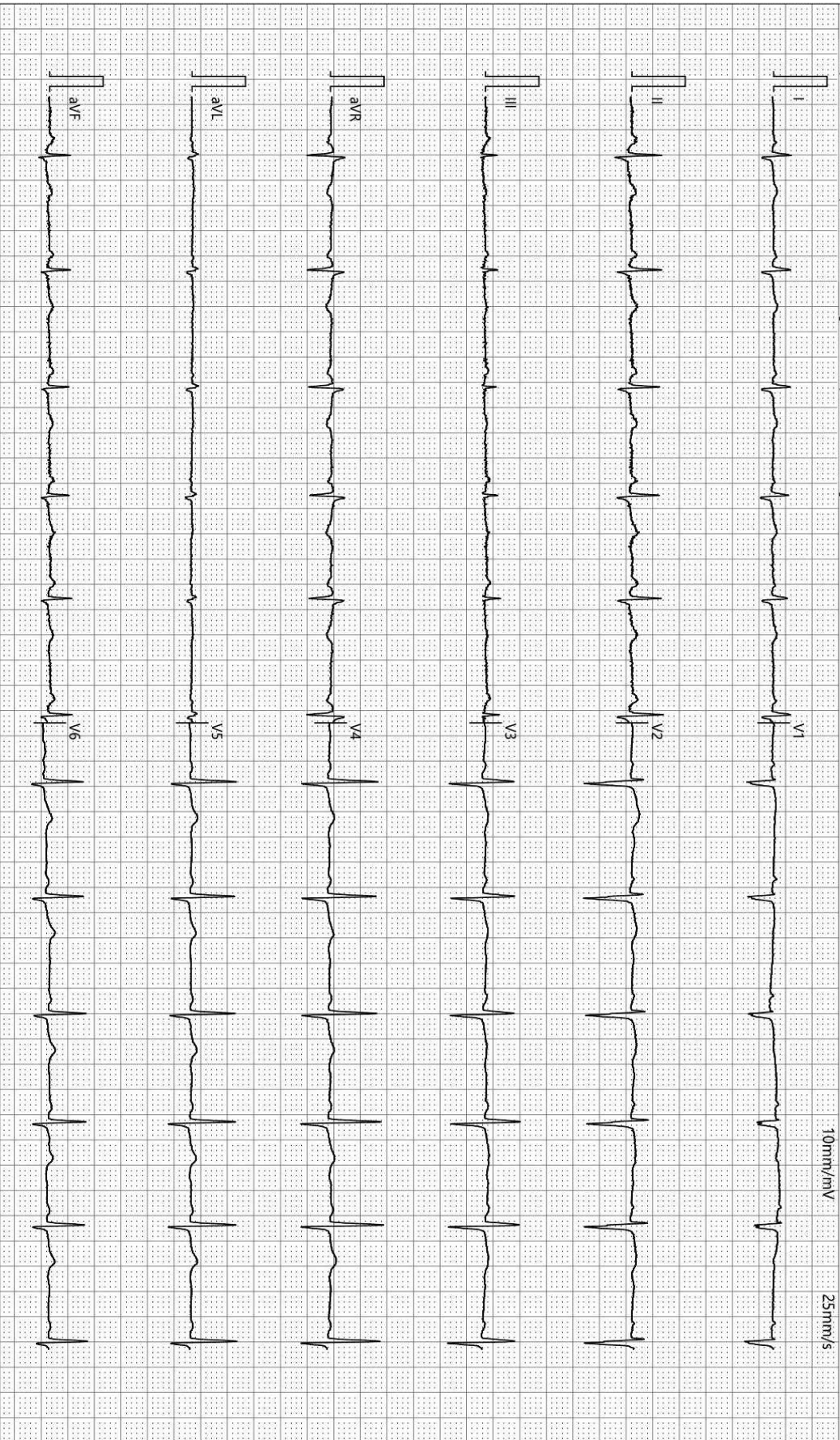
诊断结果:

窦性心律不齐

诊断医生:

曹志 陶志峰

HR : 67bpm [60 ~ 100bpm]
P : 106ms [0 ~ 110ms]
PR : 144ms [120 ~ 200ms]
QRS : 83ms [60 ~ 100ms]
QT/QTc : 416/439ms [320 ~ 440/0 ~ 460ms]
P/QRS/T : 58/68/56deg. [0 ~ 75/-30 ~ 90/0 ~ 75deg]
RV5/SV1 : 0.846/0.422mV [0.0 ~ 2.5/0.0 ~ 2.0mV]



检查时间:2024-08-07 11:06:11

诊断时间:2024-08-07 11:16:10

SEMIP V1.90

仅供临床参考

大同瑞慈健康体检

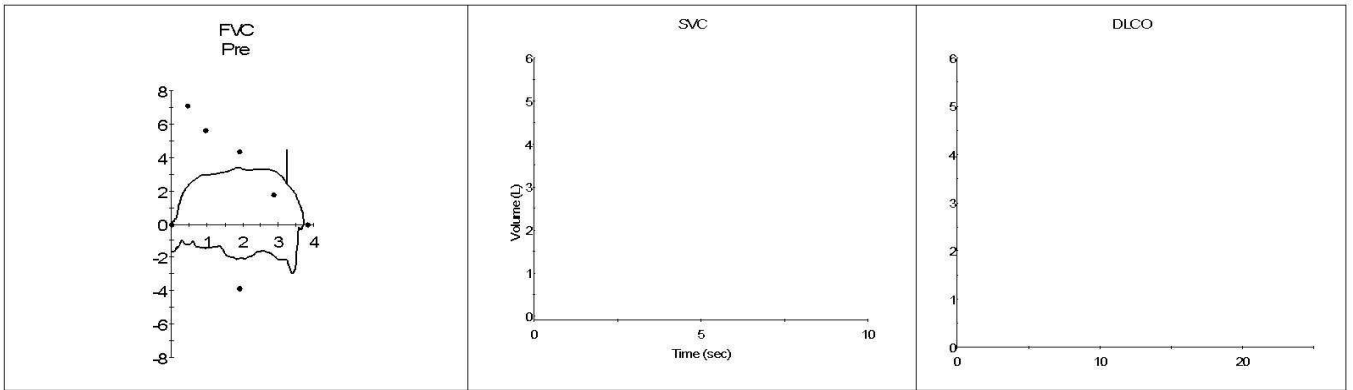
肺功能检验报告

| | | | |
|--------|----------------|------------|-------------------|
| 姓名: 祁霞 | ID: 2308221243 | BSA: 1.66 | 日期: 2024/08/07 |
| 医师: | 身高: 164.00 | 年龄: 35 | 病房: |
| 医生: | 体重: 61.00 | 性别: Female | 种族: <Unspecified> |

Pre Test Comments:

Post Test Comments: 肺通气功能: 正常

| | Pre-Bronch | | | Post-Bronch | | |
|--------------------|---------------|-------------|--------------|---------------|--------------|--------------|
| | <u>Actual</u> | <u>Pred</u> | <u>%Pred</u> | <u>Actual</u> | <u>%Pred</u> | <u>%Chng</u> |
| ----用力肺活量 ---- | | | | | | |
| FVC (L) | 3.71 | 3.81 | 97 | | | |
| FEV1 (L) | 3.24 | 3.15 | 102 | | | |
| FEV1/FVC (%) | 87 | 83 | 105 | | | |
| FEF 25% (L/sec) | 2.94 | 5.63 | 52 | | | |
| FEF 75% (L/sec) | 3.27 | 1.77 | 184 | | | |
| FEF 25-75% (L/sec) | 3.17 | 3.31 | 95 | | | |
| FEF Max (L/sec) | 3.36 | 7.10 | 47 | | | |
| FIVC (L) | 5.15 | | | | | |
| FIF Max (L/sec) | 2.95 | | | | | |



超声诊断图文报告

流水号: 2308221243

影像号: 1630129

姓名: 祁霞

年龄: 34 岁

性别: 女

检查设备: Vivid E95

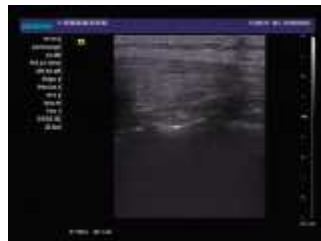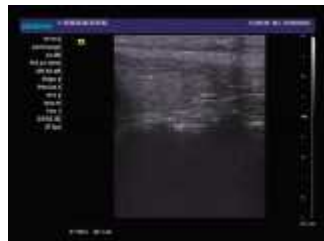体检号: 445029

申请医院: 本院

体检科室: 体检科

检查部位: 甲状腺彩超

经典图像:



影像所见:

甲状腺双侧叶形态正常, 包膜完整, 实质回声均匀, CDFI: 未见异常血流信号。
双侧颈部未见明显肿大淋巴结。

影像诊断:

甲状腺双侧叶未见异常

报告医师: 李菊蓉

检查日期: 2024-08-07

审核医师: 李菊蓉

报告日期: 2024-08-07

超声诊断图文报告

流水号: 2308221243

影像号: 1630151

姓名: 祁霞

年龄: 34 岁

性别: 女

检查设备: Vivid E95

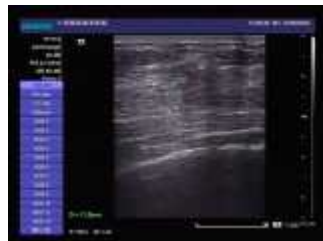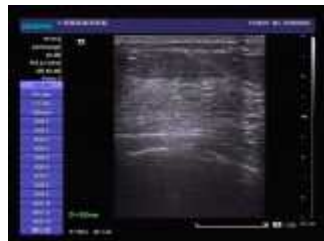体检号: 445029

申请医院: 本院

体检科室: 体检科

检查部位: 乳腺彩超

经典图像:



影像所见:

双侧乳腺腺体层次清晰, 右乳腺体厚 1.1cm, 左乳腺体厚 0.9cm, 乳导管未见扩张, 未见明显占位性病变, CDFI: 未见异常血流信号。

双侧腋下未见明显肿大淋巴结。

影像诊断:

双侧乳腺未见明显异常

报告医师: 李菊蓉

检查日期: 2024-08-07

审核医师: 李菊蓉

报告日期: 2024-08-07

超声诊断图文报告

流水号: 2308221243

影像号: 1630148

姓名: 祁霞

年龄: 34 岁

性别: 女

检查设备: Vivid E95

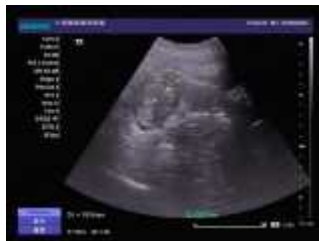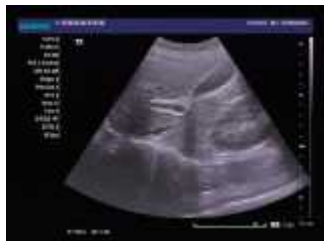体检号: 445029

申请医院: 本院

体检科室: 体检科

检查部位: 全腹彩超

经典图像:



影像所见:

肝脏大小形态正常, 包膜光滑完整, 实质回声细腻增强, 肝内管道系统走行尚清晰, 门静脉及肝内胆管不扩张。

胆囊大小形态正常, 壁不厚、光滑, 囊内透声好, 肝外胆管不扩张。

胰腺大小形态正常, 实质回声均匀, 主胰管不扩张。

脾脏大小形态正常, 实质回声均匀, 脾门静脉不宽。

双肾大小形态正常, 皮髓质分界清晰, 集合系统未见分离, 双侧输尿管未见扩张。

膀胱充盈佳, 未见明显异常。

后位子宫, 大小约 5.3*4.5*4.6cm, 肌壁回声欠均匀, 前壁探及两个低回声结节, 大者约 1.9*1.8cm, 边界清, 形态规则, 内膜线清晰, 厚 0.8cm, 宫颈厚约 3.1cm, 双侧附件区未见异常。

影像诊断:

1. 轻度脂肪肝
2. 子宫肌瘤

报告医师: 李菊蓉

检查日期: 2024-08-07

审核医师: 李菊蓉

报告日期: 2024-08-07