



2308221209

大同瑞慈健康体检

报 告 册

体检编号	444681	工号	544
姓名	杨吉琴		
性别	女	年龄	47岁
单位	中国邮政集团有限公司大同		
部门	中国邮政集团大同市平城区分公		
联系电话	15934206247		
体检日期	2023-12-25		

尊敬的 杨吉琴女士 您好！

首先,瑞慈健康体检全体员工欢迎您的光临,并对您的信任表示衷心的感谢！

您于 2023-12-25 (体检编号: 444681) 完成健康检查,本机构的各科医生已根据您的体检项目及结果,汇总成此份健康体检报告,并经总检医生审核。据此提出对您健康状况的综合分析及建议。

瑞慈健康体检倡导“大健康、大康复”,提出“健康是第一财富 (Rich)”的人文理念。希望您仔细阅读并妥善地保管此份健康体检报告,并认真关注报告中的提示与建议,若您对报告内容有任何疑问,可直接与瑞慈健康体检客服部联系,进一步咨询。

健康体检咨询电话: **0352-2824444**

客户服务咨询电话: **0352-2830597**
400-6112995

瑞慈健康体检报告由下列内容组成:

第一部分:主检报告

第二部分:分科分项结果

第三部分:检验报告

第四部分:附表

主检报告

检查综述

- 1、【血常规（五分类）】 白细胞(WBC)偏低($3.05 \times 10^9/L$) 中性粒细胞绝对值(GR#)偏低($1.63 \times 10^9/L$) 大血小板数目偏低($29 \times 10^9/L$)
- 2、【血脂四项】 甘油三脂(TG)偏低(0.64 mmol/L)
- 3、【尿液分析+尿沉渣】 上皮细胞(EC)偏高(30 /HP) 隐血(ERY)2+ 鳞状上皮细胞偏高(30 /HP)
- 4、【甲状腺彩超】 甲状腺右侧叶囊性结节 TI-RADS 2级
- 5、【全腹彩超】 脂肪肝（轻度）

医生建议

【大血小板数目偏低】：

- (1)供内科结合临床参考。

【白细胞(WBC)偏低】：

- (1)白细胞是机体防御系统的重要组成部分。白细胞通过不同的方式、不同的机制消灭病原体、消除过敏原和参与免疫反应产生的抗体等。
- (2)降低可见于病毒感染、伤寒、再障、免疫低下、使用某些药物和爱好运动者，供内科结合临床参考，必要时复查。复查结果如果明显偏低，往内科进一步检查，明确病因，结合临床治疗。
- (3)复查血常规。若持续降低，建议血液科进一步检查，以及升白细胞药物治疗。

【中性粒细胞绝对值(GR#)偏低】：

- (1)结合白细胞计数，供内科临床参考。

【甘油三脂(TG)偏低】：

- (1)可适当增加脂类食品的摄入。
- (2)也可见于甲亢、肾上腺皮质功能低下、肝功能障碍者，往内科咨询，进一步诊治。
- (3)高蛋白，高维生素饮食，适当增加奶、豆类制品、鱼类、新鲜水果和蔬菜。
- (4)适当增加户外活动和日光照射，避免过度劳累，保持良好睡眠。
- (5)定期复查，如检验结果异常，应在医师指导下治疗。

【隐血(ERY)2+】：

- (1)尿隐血可分为肉眼血尿和镜下血尿。肉眼血尿是指肉眼能见到血色的尿，尿液呈洗肉水色或血色，通常在1000ml尿中含有1ml血液即肉眼可见。镜下血尿是指尿的颜色正常，通过显微镜可以观察到尿液中含红细胞，通常离心沉淀后的尿液镜检每高倍视野有红细胞3个以上。
- (2)尿隐血是泌尿系疾病常见的症状之一，生理情况下女性生理期、运动后等都可以引起，病理情况下大多是由泌尿系统疾病引起，如泌尿系炎症、尿路结石等，也有一些血尿是由全身性疾病或泌尿系统邻近器官所致。
- (3)需要指出的是：尿液呈红色并不都是血尿，有些药物、食物都能使尿液呈红色、橙色或褐色；由于严重创伤、错误输血等大量红细胞或组织破坏，也可导致血红蛋白或肌红蛋白血尿。
- (4)建议往泌尿外科进一步复查，以明确诊断。

【鳞状上皮细胞偏高】：

(1)在生理情况下，机体正常的新陈代谢都会引起鳞状上皮细胞的脱离，这是一种正常的机体现象。如果长时间出现鳞状上皮细胞偏高的现象时，则有可能是尿路感染、泌尿系统结石等因素导致，应及时往泌尿外科进一步诊断治疗。

【上皮细胞(EC)偏高】：

(1)尿液中的上皮细胞主要包括肾小管上皮细胞、移行上皮细胞、鳞状上皮细胞。尿液中出现肾小管上皮细胞，多见于肾小管病变。移行上皮细胞提示相应部位的病变。

(2)在正常的尿液中可见少量的鳞状上皮细胞，如果鳞状上皮细胞大量增加，并伴有白细胞增多，则提示有炎症，女性患者则因排除阴道分泌物混入的位于阴道表层的扁平上皮细胞。

【甲状腺右侧叶囊性结节】：

(1)甲状腺结节是一种常见的甲状腺疾病，很多甲状腺疾病可表现为结节，如可由甲状腺退行性变、炎症、自身免疫性及新生物等多种病变所致。甲状腺结节在各个年龄段的男女人群中均可见到，但中年女性中较多。

(2)甲状腺结节分良性和恶性两大类，良性的占绝大多数，恶性者不足1%，判断甲状腺结节的良恶主要依靠病史、体格检查、放射性核素扫描、穿刺细胞学检查。

(3)建议往外科就诊，进一步检查，明确诊断，结合临床诊治并定期复查。

【脂肪肝】：

(1)脂肪肝是指肝脏被脂肪浸润，为一种多病因引起的获得性疾病。

(2)脂肪肝是以肝细胞脂肪变性和脂肪蓄积为病理特征，最常见易患因素有超重或肥胖、进食油腻食物、高脂血症（尤其甘油三酯升高）、营养失调（营养过量或不足）、饮酒、高脂血症、少运动、糖耐量异常、减肥造成体重急剧下降、营养不良、中毒和药物等。

(3)当肝内脂类（主要为甘油三酯）含量超过肝重的5%时为脂肪肝。脂肪肝是一个常见的临床现象，不是一个独立性的疾病。

(4)值得注意的是，过多的脂肪在肝组织、肝细胞内浸润，引起肝细胞肿大，严重可致肝硬化。脂肪肝是可逆性的，合理饮食、运动及治疗后可恢复。

(5)合理控制饮食，控制总摄入量，低盐、低脂和低糖类饮食，少吃动物内脏，多吃蔬菜水果；

(6)控制危险因素，如控制体重、改善胰岛素抵抗、调整血脂紊乱，戒酒、戒烟，坚持长期有氧运动，加强体育锻炼；

(7)定期复查腹部彩超、血脂、肝功能。

汇总医生： 丁昊炜

主检日期： 2023-12-27

主检医生：

分科结果

身高、体重、血压

项目名称	检查结果	项目名称	检查结果
身高	159cm	体重	53kg
血压	134/68mmHg		

***小结：**

未见异常

操作员：闫辛儿

检查日期：2023-12-25

检查医生：名燕凌

妇科内诊

项目名称	检查结果	项目名称	检查结果
外阴	正常	尿道口	正常
阴道	通畅	子宫	正常
附件	正常	宫颈	光滑
后穹窿	正常		

***小结：**

未见异常

操作员：许艳华

检查日期：2023-12-25

检查医生：许艳华

检验报告

血流变

项目名称	检查结果	单位	参考值	提示
全血粘度高切 200/s	3.39	mpas	3.36--4.32	
全血粘度中切 100/s	3.63	mpas	3.43--4.59	
全血粘度中切 50/s	3.99	mpas	3.85--5.45	
全血还原粘度高切	5.27	mpas	3.69--8.74	
全血还原粘度低切	35.87	mpas	26.87--47.57	
血浆粘度	1.39	mpas	1.26--1.70	
血沉(ESR)	3.30	mm/h	0--20	
红细胞压积	0.38	L/L	0.35--0.45	
红细胞聚集指数	4.43		3.19--5.33	
红细胞变形指数	0.79		0.53--1.11	
红细胞刚性指数	3.79		2.17--6.94	
血沉方程 K 值	9.49	mm/h	0--80.48	
全血粘度 1/s	15.02	mpas	13.79--17.91	
全血高切相对指数	2.44		1.9--3.4	
全血低切相对指数	10.81		8.1--14.2	

*小结:

未见异常

操作员：乔叶 检查日期:2023-12-25

检查医生:陈建国

尿液分析+尿沉渣

项目名称	检查结果	单位	参考值	提示
白细胞尿	1	个/ul	0--13	
上皮细胞(EC)	30	/HP	0--28	↑
管型(CAST)	0	个/ul	0--1	

霉菌(尿)	0	/HP	0--0	
结晶	0	/HP	0--10	
透明度(CLA)	清亮			
胆红素(BIL)	-		阴性	
隐血(ERY)	2+		阴性	
小圆上皮细胞(SRC)	0	个/ul	0--0	
维生素 C	-		阴性	
异常红细胞	0	个/ul	0--3	
红细胞(正常)	3	个/ul	0--6	
鳞状上皮细胞	30	个/ul	0--0	↑
粘液丝	0	个/ul	0--0	
颜色(Colour)	淡黄色			
尿葡萄糖(GLU)	-		阴性	
酮体(KET)	-		阴性	
比重(SG)	1.015		1.003--1.030	
酸碱度(PH)	6.5		4.5--8.0	
尿蛋白质(PRO)	-		阴性	
尿胆原(URO)	-		阴性	
亚硝酸盐(NIT)	-		阴性	
红细胞(尿)(RBC)	3	个/ul	0--6	
尿白细胞(LEU)	-		阴性	

***小结:**

上皮细胞(EC)偏高(30 /HP) 隐血(ERY)2+ 鳞状上皮细胞偏高(30 /HP)

操作员：赵伟 检查日期:2023-12-26 检查医生:陈建国

血常规（五分类）

项目名称	检查结果	单位	参考值	提示
白细胞(WBC)	3.05	10 ⁹ /L	3.5--9.5	↓

淋巴细胞绝对值(LY#)	1.20	10 ⁹ /L	1.1--3.2	
淋巴细胞百分比(LY%)	39.2	%	20--50	
中性粒细胞绝对值(GR#)	1.63	10 ⁹ /L	1.8--6.3	↓
中性粒细胞百分比(GR%)	53.5	%	40--75	
嗜碱性粒细胞绝对值(BA#)	0.01	10 ⁹ /L	0--0.06	
嗜碱性粒细胞百分比(BA%)	0.3	%	0--1.0	
嗜酸性粒细胞绝对值(EO#)	0.04	10 ⁹ /L	0.02--0.52	
嗜酸性粒细胞百分比(EO%)	1.4	%	0.4--8.0	
血小板(PLT)	167	10 ⁹ /L	125--350	
血小板分布宽度(PDW)	15.8	%	15--17	
平均血小板体积(MPV)	9.0	fl	6.0--14.0	
血小板压积(PCT)	0.151	%	0.11--0.28	
红细胞(RBC)	4.10	10 ¹² /L	3.8--5.1	
血红蛋白	132	g/L	115--150	
红细胞压积(HCT)	38.9	%	35--45	
红细胞平均体积(MCV)	94.9	fl	82--100	
平均血红蛋白含量(MCH)	32.2	pg	27--34	
平均血红蛋白浓度(MCHC)	339	g/L	316--354	
单核细胞绝对值(MO#)	0.17	10 ⁹ /L	0.1--0.60	
单核细胞百分比(MO%)	5.6	%	3--10	
红细胞分布宽度标准差(RDW-SD)	43.3	fl	35--56	
红细胞分布宽度变异系数(RDW-CV)	12.0	%	10.6--16.6	
大血小板比率	17.3	%	11--45	
大血小板数目	29	10 ⁹ /L	30--90	↓
未成熟粒细胞数目	0.00	10 ⁹ /L	0--999	
未成熟粒细胞百分比	0.0	%	0--100	

有核红细胞数目	0.000	10 ⁹ /L	0--9999	
有核红细胞百分比	0.00	/100WBC	0--9999	

***小结：**

白细胞(WBC)偏低(3.05 10⁹/L) 中性粒细胞绝对值(GR#)偏低(1.63 10⁹/L) 大血小板数目偏低(29 10⁹/L)

操作员：李佳敏 检查日期:2023-12-25 检查医生:陈建国

肾功三项

项目名称	检查结果	单位	参考值	提示
肌酐(CREA)	51.00	umol/L	41--73	
尿酸(UA)	244.00	umol/L	140--340	
尿素测定 (Urea)	4.40	mmol/L	2.6--7.5	

***小结：**

未见异常

操作员：王小雪 检查日期:2023-12-25 检查医生:陈建国

空腹血糖

项目名称	检查结果	单位	参考值	提示
葡萄糖(GLU)	5.30	mmol/L	3.89--6.1	

***小结：**

未见异常

操作员：王小雪 检查日期:2023-12-25 检查医生:陈建国

血脂四项

项目名称	检查结果	单位	参考值	提示
动脉硬化指数	1.99		1.31--3.19	
总胆固醇(CHOL)	4.96	mmol/L	2.59--5.2	
甘油三脂(TG)	0.64	mmol/L	0.7--1.7	↓

低密度脂蛋白(LDL)	2.97	mmol/L	0--4.13	
高密度脂蛋白(HDL)	1.49	mmol/L	0.77--1.55	

***小结:**

甘油三脂(TG)偏低(0.64 mmol/L)

操作员：王小雪 检查日期:2023-12-25 检查医生:陈建国

肝功能三项

项目名称	检查结果	单位	参考值	提示
γ-谷氨酰转肽酶(GGT)	21.0	U/L	7--45	
丙氨酸氨基转移酶(ALT)	22.00	U/L	7--40	
门冬氨酸氨基转移酶(AST)	17.00	U/L	13--35	
谷草比谷丙	0.77		0.4--2.5	

***小结:**

未见异常

操作员：王小雪 检查日期:2023-12-25 检查医生:陈建国

人乳头瘤病毒检查 (HPV)

项目名称	检查结果	单位	参考值	提示
HPV 高危亚型 16	阴性(-)		阴性	
HPV 高危亚型 18	阴性(-)		阴性	
HPV 高危亚型 31	阴性(-)		阴性	
HPV 高危亚型 26	阴性(-)		阴性	
HPV 高危亚型 33	阴性(-)		阴性	
HPV 高危亚型 35	阴性(-)		阴性	
HPV 高危亚型 39	阴性(-)		阴性	
HPV 高危亚型 45	阴性(-)		阴性	
HPV 高危亚型 51	阴性(-)		阴性	
HPV 高危亚型 52	阴性(-)		阴性	

HPV 高危亚型 53	阴性(-)		阴性	
HPV 高危亚型 56	阴性(-)		阴性	
HPV 高危亚型 58	阴性(-)		阴性	
HPV 高危亚型 59	阴性(-)		阴性	
HPV 高危亚型 66	阴性(-)		阴性	
HPV 高危亚型 68	阴性(-)		阴性	
HPV 高危亚型 73	阴性(-)		阴性	
HPV 高危亚型 82	阴性(-)		阴性	
HPV 低危亚型 6	阴性(-)		阴性	
HPV 低危亚型 11	阴性(-)		阴性	
HPV 低危亚型 42	阴性(-)		阴性	
HPV 低危亚型 43	阴性(-)		阴性	
HPV 低危亚型 81	阴性(-)		阴性	

***小结:**

未见异常

操作员：刘慧芳

检查日期:2023-12-26

检查医生:康建忠

(女) 肿瘤三项

项目名称	检查结果	单位	参考值	提示
糖类抗原 125 测定 (CA125)	10.6	U/ml	0--38	
癌胚抗原(CEA)	1.57	ng/ml	0--5	
甲胎蛋白(AFP)	3.0	ng/ml	0--7	

***小结:**

未见异常

操作员：王小雪

检查日期:2023-12-25

检查医生:陈建国

大同现代医学检验实验室

液基薄层细胞学图文报告

ID: 2023093908

病理号: 089427

姓名: 杨吉琴

性别: 女

年龄: 47岁

送检科室:

电话号码: 15934206247

床号:

病历号:

体检号: 2308221209

送检医院: 大同瑞慈康复体检

送检日期: 2023-12-25

末次月经:

送检医生:

采样日期:

报告日期: 2023-12-25

标本满意度: 满意

细胞量: >45%

红细胞:

经期样本:

颈管细胞:

化生细胞:

鳞状细胞:

宫颈柱状细胞:

未见上皮内病变/恶性细胞:

正常范围内:

- 良性反应性改变:
- 炎症:
 - 轻度:
 - 中度:
 - 重度:
 - 放疗:
 - 妊娠:
 - 萎缩性:
 - 宫内避孕器:
 - 其他:

病原体: 滴虫感染: 念珠菌感染: 细菌感染:

提示 HPV 感染: 疱疹病毒感染:

鳞状上皮细胞分析:

- 非典型鳞状细胞:
- 倾向上皮内瘤变:
 - 倾向良性反应性改变:
 - 不能明确意义(ASC-US):
 - 不排除高度病变(ASC-H):
- 上皮内低度病变: 鳞癌:
- 上皮内高度病变:
- CIN2:
 - CIN3:

腺上皮细胞分析:

非典型腺细胞:

- 宫内膜:
- 来源不明:

非典型腺细胞(宫颈管):

- 倾向原位腺癌:
- 不能明确意义:
- 倾向良性反应性改变:

腺癌:

- 宫颈管:
- 宫内膜:
- 其它:

炎细胞:

- 轻度:
- 中度:
- 重度:

可疑腺癌:

诊断意见: 未见上皮内病变或恶性细胞 (NILM)。

建议:

报告医师: 张荣生

地址: 大同市魏都大道 79 号, 本报告医师签字后有效
咨询: 0352-2830587 4006-122-995

妇科细胞学是筛查项目, 出于技术原因, 可能会有假阴性结果, 本检测仅对来样负责, 如果对结果有疑义, 请在收到报告 7 天内与我们联系。

大同瑞慈康复医院 12导联心电图报告

杨吉琴 女 47岁

体检号:444681

病床号:

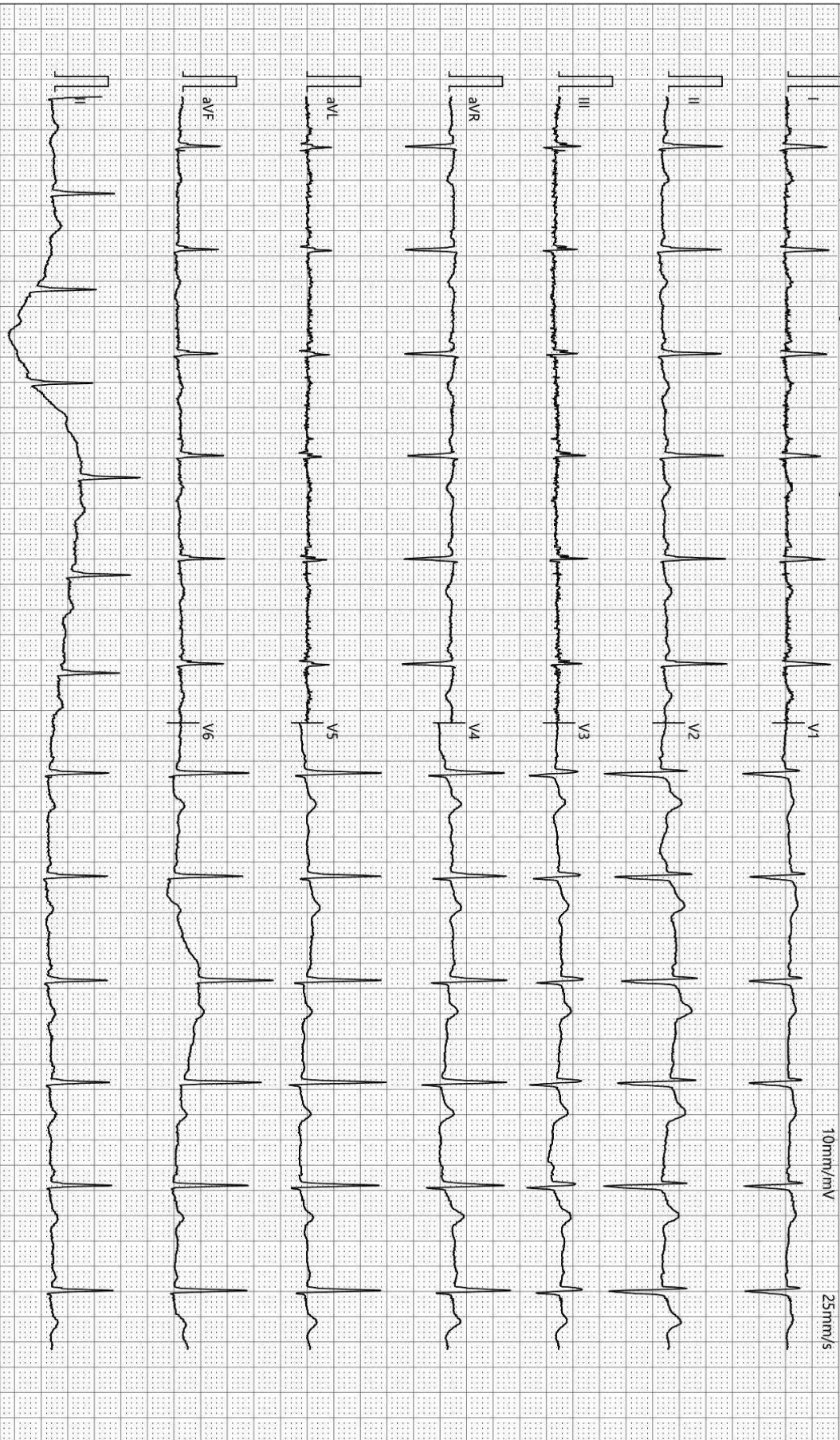
诊断结果:

- 1.窦性心律
- 2.正常心电图

诊断医生:

张廷生 陶志峰

HR : 75bpm [60 ~ 100bpm]
 P : 107ms [0 ~ 110ms]
 PR : 146ms [120 ~ 200ms]
 QRS : 86ms [60 ~ 100ms]
 QT/QTc : 381/428ms [320 ~ 440/0 ~ 460ms]
 P/QRS/T : -31 / 51 / -17 deg [0 ~ 75 / -30 ~ 90 / 0 ~ 75 deg]
 RV5/SV1 : 1.446/0.775mV [0.0 ~ 2.5/0.0 ~ 2.0mV]



检查时间:2023-12-25 09:46:16

诊断时间:2023-12-25 09:57:55

SEMIP V1.90

仅供临床参考

大同瑞慈健康体检

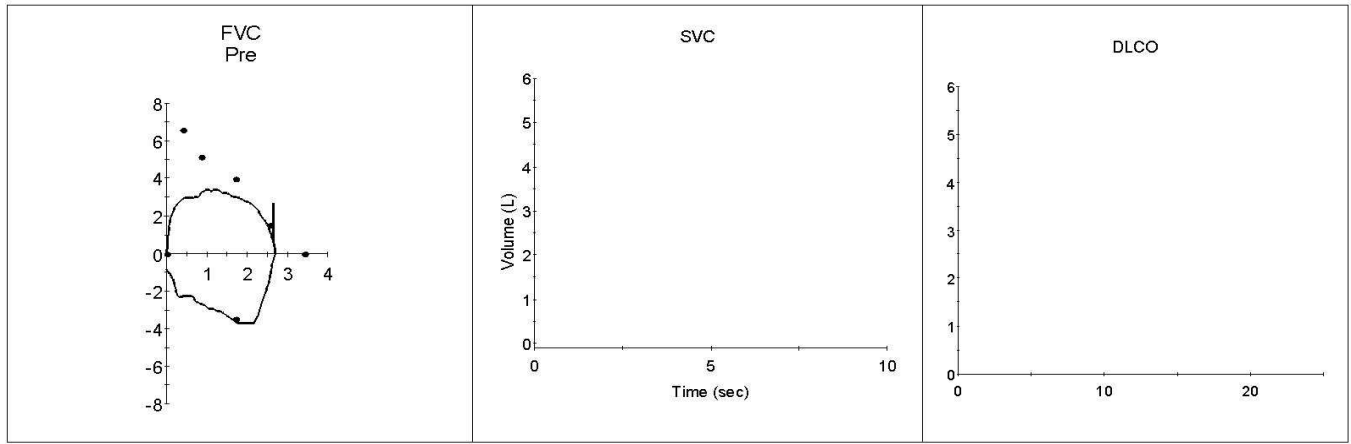
肺功能检验报告

姓名: 杨吉琴	ID: 2308221209	BSA: 1.53	日期: 2023/12/25
医师:	身高: 159.00	年龄: 47	病房:
医生:	体重: 53.00	性别: Female	种族: <Unspecified

Pre Test Comments:

Post Test Comments: 肺通气功能: 正常

	Pre-Bronch			Post-Bronch		
	<u>Actual</u>	<u>Pred</u>	<u>%Pred</u>	<u>Actual</u>	<u>%Pred</u>	<u>%Chng</u>
----用力肺活量 ----						
FVC (L)	2.69	3.41	78			
FEV1 (L)	2.65	2.72	97			
FEV1/FVC (%)	98	81	121			
FEF 25% (L/sec)	2.96	5.12	57			
FEF 75% (L/sec)	2.74	1.49	183			
FEF 25-75% (L/sec)	3.10	2.76	112			
FEF Max (L/sec)	3.38	6.59	51			
FIVC (L)	3.20					
FIF Max (L/sec)	3.71					



超声诊断图文报告

流水号: 2308221209

影像号: 1496318

姓名: 杨吉琴

年龄: 47 岁

性别: 女

检查设备: Vivid E95

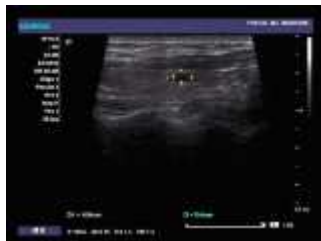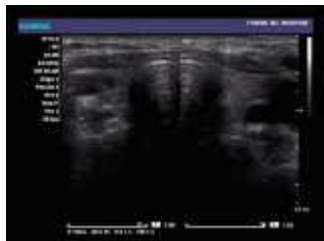体检号: 444681

申请医院: 本院

体检科室: 体检科

检查部位: 甲状腺彩超

经典图像:



影像所见:

甲状腺双侧叶形态正常, 包膜完整, 右侧叶中极探及大小约 0.5*0.3cm 囊性结节, 形态规则, 边界清, 余实质回声均匀, CDFI: 未见异常血流信号。

双侧颈部未见明显肿大淋巴结。

影像诊断:

甲状腺右侧叶囊性结节 TI-RADS 2 级

报告医师: 李菊蓉

检查日期: 2023-12-25

审核医师: 李菊蓉

报告日期: 2023-12-25

超声诊断图文报告

流水号: 2308221209

影像号: 1496320

姓名: 杨吉琴

年龄: 47 岁

性别: 女

检查设备: Vivid E95

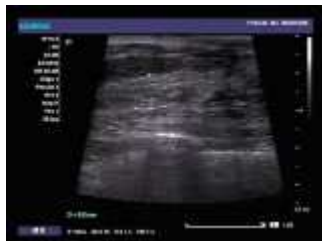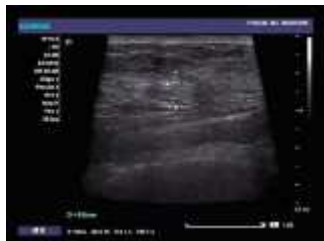体检号: 444681

申请医院: 本院

体检科室: 体检科

检查部位: 乳腺彩超

经典图像:



影像所见:

双侧乳腺腺体层次清晰, 右乳腺体厚 1.0cm, 左乳腺体厚 0.9cm, 乳导管未见扩张, 未见明显占位性病变, CDFI: 未见异常血流信号。

双侧腋下未见明显肿大淋巴结。

影像诊断:

双侧乳腺未见明显异常

报告医师: 李菊蓉

检查日期: 2023-12-25

审核医师: 李菊蓉

报告日期: 2023-12-25

超声诊断图文报告

流水号: 2308221209

影像号: 1496322

姓名: 杨吉琴

年龄: 47 岁

性别: 女

检查设备: Vivid E95

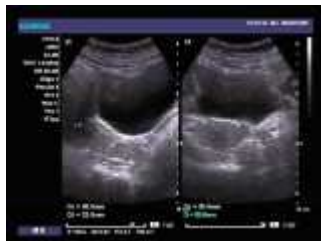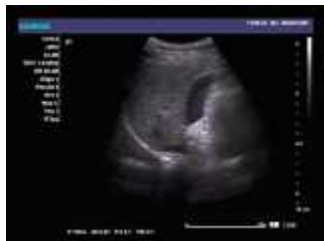体检号: 444681

申请医院: 本院

体检科室: 体检科

检查部位: 全腹彩超

经典图像:



影像所见:

肝脏大小形态正常, 包膜光滑完整, 实质回声细腻、增强, 肝内管道系统走行欠清晰, 门静脉及肝内胆管不扩张。

胆囊大小形态正常, 壁不厚、光滑, 囊内透声好, 肝外胆管不扩张。

胰腺大小形态正常, 实质回声均匀, 主胰管不扩张。

脾脏大小形态正常, 实质回声均匀, 脾门静脉不宽。

双肾大小形态正常, 皮髓质分界清晰, 集合系统未见分离, 双侧输尿管未见扩张。

膀胱充盈佳, 未见明显异常。

绝经后子宫, 大小约 3.9*3.4*3.1cm, 肌壁回声均匀, 内膜线清晰, 厚 0.3cm, 宫颈厚约 2.3cm, 双侧附件区未见异常。

影像诊断:

脂肪肝 (轻度)

报告医师: 李菊蓉

检查日期: 2023-12-25

审核医师: 李菊蓉

报告日期: 2023-12-25



大同市医学影像研究中心

注: 本报告仅供临床医生参考!

地址: 大同市魏都大道 79 号。若有疑问, 请致电: 0352---2830580