



2308221141

大同瑞慈健康体检

报 告 册

体检编号	444989	工号	476
姓名	李艳霞		
性别	女	年龄	36岁
单位	中国邮政集团有限公司大同		
部门	中国邮政集团大同市平城区分公		
联系电话	15035243116		
体检日期	2023-11-09		

尊敬的 李艳霞女士 您好！

首先,瑞慈健康体检全体员工欢迎您的光临,并对您的信任表示衷心的感谢！

您于 2023-11-09 (体检编号: 444989) 完成健康检查,本机构的各科医生已根据您的体检项目及结果,汇总成此份健康体检报告,并经总检医生审核。据此提出对您健康状况的综合分析及建议。

瑞慈健康体检倡导“大健康、大康复”,提出“健康是第一财富 (Rich)”的人文理念。希望您仔细阅读并妥善地保管此份健康体检报告,并认真关注报告中的提示与建议,若您对报告内容有任何疑问,可直接与瑞慈健康体检客服部联系,进一步咨询。

健康体检咨询电话: **0352-2824444**

客户服务咨询电话: **0352-2830597**

400-6112995

瑞慈健康体检报告由下列内容组成:

第一部分:主检报告

第二部分:分科分项结果

第三部分:检验报告

第四部分:附表

主检报告

检查综述

- 1、【身高、体重、血压】 (1) 体重指数 18.22：体重偏低
- 2、【(女)肿瘤三项】 甲胎蛋白(AFP)偏高(10.0 ng/ml)
- 3、【尿液分析+尿沉渣】 隐血(ERY)2+ 鳞状上皮细胞偏高(18 /HP)
- 4、【甲状腺彩超】 甲状腺左侧叶结节 TI-RADS 2级
- 5、【全腹彩超】 1.胆囊息肉 2.子宫肌瘤(多发) 3.子宫肥大
- 6、【肺功能测定】 阻塞性通气功能障碍

医生建议

【体重偏低】：

(1) 体重指数是判断体重超标或偏低的主要指标。体重是反映和衡量一个人健康状况的重要标志之一，过胖和过瘦都不利于健康，身高体重不协调也不会给人以美感。体重的变化，还会直接反映身体长期的热量平衡状态。

(2) 当需要比较及分析一个人的体重对于不同身高的人所带来的健康影响时，体重指数是一个中立而可靠的指标。其主要适用于需要体重测试、体型肥胖和全身检查的人群。

(3) 体重指数(BMI)是世界卫生组织推荐的国际统一使用的肥胖分型标准，也是目前国际上常用的衡量人体胖瘦程度以及是否健康的一个标准，其计算方式为： $BMI = \text{体重(千克)} / \text{身高(米} \times \text{米)}$ 。成人的标准值是BMI18.5-23.9之间。低于18.5为体重指数偏低；高于23.9则为体重指数偏高。

(4) 体重指数偏低首先应该排除胃肠道(如消化不良)、甲状腺等疾患，及其他影响身体健康的不良因素，如睡眠不足、睡眠障碍、精神压力等。长期的体重指数偏低会导致营养不良，造成自身抵抗力、免疫力较低，出现消瘦、头晕等症状。

(5) 饮食原则，注意营养素的合理搭配，宜高热量(肉类、淀粉类)、高蛋白、高维生素、低脂肪、低纤维素饮食为主，少食油炸类及难消化的、冰冷的食物并逐渐增加营养物质的摄入量。

(6) 运动可促进体内激素的合理调配，应该选择适合个人健康的运动方式。保持生活规律、心情舒畅和充足的睡眠。

【甲胎蛋白(AFP)偏高】：

(1) 建议内科结合临床诊治。

(2) 轻微偏高，多见于急性肝炎、肝硬化、多数AFP<300ug/L。明显升高可见于原发性肝癌、胚胎细胞癌、睾丸癌等多种恶性肿瘤。

(3) 妊娠3个月后孕妇的AFP升高，7~8个月达高峰，一般在400ug/L以下。分娩后3周AFP恢复正常。若孕妇血清AFP异常升高，应考虑胎儿脊柱裂、无脑儿、脑积水、先兆流产等。妇产科医师结合临床参考，必要时复查。

(4) 偶尔一次检查发现轻度升高，不一定是恶性肿瘤，但应定期复查，动态观察。如果连续多次升高，应引起重视，建议肿瘤科咨询，结合其他检查指标及临床进行综合评估。

(5) (1) 甲胎蛋白是胎儿早期由肝脏合成的一种糖蛋白，出生后AFP的合成很快受到抑制。(2) 甲胎蛋白浓度偏高常见于原发性肝癌，也可见于睾丸癌、卵巢癌、畸胎瘤、胃癌、胰腺癌、病毒性肝炎、肝硬化等疾病；妊娠3~4个月、孕妇AFP有一过性升高；(3) 请及时往肿瘤内科复诊。

【隐血(ERY)2+】：

(1)尿隐血可分为肉眼血尿和镜下血尿。肉眼血尿是指肉眼能见到血色的尿，尿液呈洗肉水色或血色，通常在1000ml尿中含有1ml血液即肉眼可见。镜下血尿是指尿的颜色正常，通过显微镜可以观察到尿液中含红细胞，通常离心沉淀后的尿液镜检每高倍视野有红细胞3个以上。

(2)尿隐血是泌尿系疾病常见的症状之一，生理情况下女性生理期、运动后等都可以引起，病理情况下大多是由泌尿系统疾病引起，如泌尿系炎症、尿路结石等，也有一些血尿是由全身性疾病或泌尿系统邻近器官所致。

(3)需要指出的是：尿液呈红色并不都是血尿，有些药物、食物都能使尿液呈红色、橙色或褐色；由于严重创伤、错误输血等大量红细胞或组织破坏，也可导致血红蛋白或肌红蛋白尿。

(4)建议往泌尿外科进一步复查，以明确诊断。

【鳞状上皮细胞偏高】：

(1)在生理情况下，机体正常的新陈代谢都会引起鳞状上皮细胞的脱离，这是一种正常的机体现象。如果长时间出现鳞状上皮细胞偏高的现象时，则有可能是尿路感染、泌尿系统结石等因素导致，应及时往泌尿外科进一步诊断治疗。

【甲状腺左侧叶结节】：

(1)甲状腺结节是一种常见的甲状腺疾病，很多甲状腺疾病可表现为结节，如可由甲状腺退行性变、炎症、自身免疫性及新生物等多种病变所致。甲状腺结节在各个年龄段的男女人群中均可见到，但中年女性中较多。

(2)甲状腺结节分良性和恶性两大类，良性的占绝大多数，恶性者不足1%，判断甲状腺结节的良恶主要依靠病史、体格检查、放射性核素扫描、穿刺细胞学检查。

(3)建议往外科就诊，进一步检查，明确诊断，结合临床诊治并定期复查。

【子宫肌瘤】：

(1)子宫肌瘤又称子宫平滑肌瘤，是女性生殖器最常见的一种良性肿瘤，多见于30—50岁妇女，以40—50岁最为多见。

(2)子宫肌瘤根据肌瘤与子宫壁的关系分3类：肌壁间肌瘤、浆膜下肌瘤和粘膜下肌瘤。

(3)子宫肌瘤多无症状，少数表现为阴道出血，腹部触及肿物以及压迫症状等。如发生蒂扭转或其他情况时可引起疼痛。以多发性子宫肌瘤为常见。

(4)治疗必须根据患者年龄、生育要求、症状、肌瘤大小等情况全面考虑，肌瘤小且无症状，尤其近绝经年龄者，雌激素水平低落，肌瘤可自然萎缩或消失，通常不需治疗，每3—6个月随访一次；若肌瘤较大或症状明显继发贫血者，常需手术切除。

【胆囊息肉】：

(1)胆囊息肉又称胆囊隆起样病变，其临床症状无特异性，大部分患者为查体时所发现。主要症状为中上腹部隐痛。发病年龄多在30~50岁，以中青年为主。

(2)一般认为，胆囊息肉是胆囊癌的诱发因素，如胆囊息肉大于1cm时，最好先行手术治疗，以杜绝胆囊癌的发生。

(3)胆囊息肉临床特点有，一是发病率逐渐增高。高胆固醇饮食、长期酗酒、过多进食刺激性饮食、饮食规律紊乱如：不吃早餐、晚餐过盛、过多等不良饮食习惯多可造成胆囊息肉的形成；

(4)二是隐蔽攻击性强。胆囊息肉多无症状，85%以上的患者都是在例行体检中发现。3-4mm以下的息肉在CT和核磁共振中难以发现或常常漏诊；

(5)禁酒及含酒精类饮料，因酒精在体内主要通过肝脏分解、解毒，所以，酒精可直接损伤肝功能，引起肝功能失调，使胆汁的分泌、排出过程紊乱，从而刺激胆囊息肉增长。

(6)饮食规律、吃好早餐对胆囊息肉患者很重要。肝脏主要分泌胆汁，分泌的胆汁存储入胆囊内，而胆汁的功能主要是消化油性食物。如果不吃早餐，胆汁在胆囊内滞留时间长，可刺激胆囊形成胆囊息肉或使原来的息肉增大或发生变化。所以，要调配营养丰富的早餐和养成吃早餐的生活习惯。

(7)低胆固醇饮食，胆固醇摄入过多，可加重肝胆的代谢负担，并引起多余的胆固醇在胆囊壁结晶、积聚和沉淀，从而形成息肉，所以，胆囊息肉患者应降低胆固醇摄入量，尤其是晚上，应避免进食高胆固醇类食品，如鸡蛋（尤其是蛋黄）、肥肉、海鲜、无鳞鱼类、动物内脏等食品。

(8)宜多食各种新鲜水果、蔬菜，进低脂肪、低胆固醇食品，如香菇、木耳、芹菜、豆芽、海带、藕、鱼肉、兔肉、鸡肉、鲜豆类等；宜多食干豆类及其制品；宜选用植物油，不用动物油；

(9)少吃辣椒、生蒜等刺激性食物或辛辣食品；不用油煎、炸、烤、熏的烹调方法；饮水时，用少量山楂、银杏、绞股蓝草放入水杯中饮用。

【子宫肥大】：

(1) 建议往妇科进一步诊断治疗。

【阻塞性通气功能障碍】：

(1) 建议往呼吸内科进一步诊断治疗。

汇总医生： 丁昊炜

主检日期： 2023-11-11

主检医生：

分科结果

身高、体重、血压

项目名称	检查结果	项目名称	检查结果
身高	164cm	体重	49kg
血压	122/84mmHg		

***小结：**

(1) 体重指数 18.22：体重偏低

操作员：闫辛儿 检查日期：2023-11-09 检查医生：名燕凌

妇科内诊

项目名称	检查结果	项目名称	检查结果
外阴	正常	尿道口	正常
阴道	通畅	子宫	正常
附件	正常	宫颈	光滑
后穹窿	正常		

***小结：**

未见异常

操作员：许艳华 检查日期：2023-11-09 检查医生：许艳华

检验报告

血流变

项目名称	检查结果	单位	参考值	提示
全血粘度高切 200/s	3.63	mpas	3.36--4.32	
全血粘度中切 100/s	3.91	mpas	3.43--4.59	
全血粘度中切 50/s	4.33	mpas	3.85--5.45	
全血还原粘度高切	5.73	mpas	3.69--8.74	
全血还原粘度低切	42.89	mpas	26.87--47.57	
血浆粘度	1.45	mpas	1.26--1.70	
血沉(ESR)	13.50	mm/h	0--20	
红细胞压积	0.38	L/L	0.35--0.45	
红细胞聚集指数	4.89		3.19--5.33	
红细胞变形指数	0.81		0.53--1.11	
红细胞刚性指数	3.95		2.17--6.94	
血沉方程 K 值	38.84	mm/h	0--80.48	
全血粘度 1/s	17.75	mpas	13.79--17.91	
全血高切相对指数	2.50		1.9--3.4	
全血低切相对指数	12.24		8.1--14.2	

*小结:

未见异常

操作员：梁可欣

检查日期:2023-11-09

检查医生:陈建国

尿液分析+尿沉渣

项目名称	检查结果	单位	参考值	提示
白细胞尿	0	个/ul	0--13	
上皮细胞(EC)	18	/HP	0--28	
管型(CAST)	0	个/ul	0--1	

霉菌(尿)	0	/HP	0--0	
结晶	0	/HP	0--10	
透明度(CLA)	清亮			
胆红素(BIL)	-		阴性	
隐血(ERY)	2+		阴性	
小圆上皮细胞(SRC)	0	个/ul	0--0	
维生素 C	-		阴性	
异常红细胞	0	个/ul	0--3	
红细胞(正常)	0	个/ul	0--6	
鳞状上皮细胞	18	个/ul	0--0	↑
粘液丝	0	个/ul	0--0	
颜色(Colour)	淡黄色			
尿葡萄糖(GLU)	-		阴性	
酮体(KET)	-		阴性	
比重(SG)	1.020		1.003--1.030	
酸碱度(PH)	7.0		4.5--8.0	
尿蛋白质(PRO)	-		阴性	
尿胆原(URO)	-		阴性	
亚硝酸盐(NIT)	-		阴性	
红细胞(尿)(RBC)	0	个/ul	0--6	
尿白细胞(LEU)	-		阴性	

***小结:**

隐血(ERY)2+ 鳞状上皮细胞偏高(18 /HP)

操作员：祁佳佳 检查日期:2023-11-09 检查医生:陈建国

血常规（五分类）

项目名称	检查结果	单位	参考值	提示
白细胞(WBC)	3.56	10 ⁹ /L	3.5--9.5	

淋巴细胞绝对值(LY#)	1.26	10 ⁹ /L	1.1--3.2	
淋巴细胞百分比(LY%)	35.5	%	20--50	
中性粒细胞绝对值(GR#)	2.02	10 ⁹ /L	1.8--6.3	
中性粒细胞百分比(GR%)	56.4	%	40--75	
嗜碱性粒细胞绝对值(BA#)	0.01	10 ⁹ /L	0--0.06	
嗜碱性粒细胞百分比(BA%)	0.4	%	0--1.0	
嗜酸性粒细胞绝对值(EO#)	0.03	10 ⁹ /L	0.02--0.52	
嗜酸性粒细胞百分比(EO%)	0.9	%	0.4--8.0	
血小板(PLT)	213	10 ⁹ /L	125--350	
血小板分布宽度(PDW)	15.8	%	15--17	
平均血小板体积(MPV)	8.9	fl	6.0--14.0	
血小板压积(PCT)	0.189	%	0.11--0.28	
红细胞(RBC)	4.30	10 ¹² /L	3.8--5.1	
血红蛋白	127	g/L	115--150	
红细胞压积(HCT)	38.2	%	35--45	
红细胞平均体积(MCV)	88.7	fl	82--100	
平均血红蛋白含量(MCH)	29.4	pg	27--34	
平均血红蛋白浓度(MCHC)	331	g/L	316--354	
单核细胞绝对值(MO#)	0.24	10 ⁹ /L	0.1--0.60	
单核细胞百分比(MO%)	6.8	%	3--10	
红细胞分布宽度标准差(RDW-SD)	44.2	fl	35--56	
红细胞分布宽度变异系数(RDW-CV)	13.1	%	10.6--16.6	
大血小板比率	17.3	%	11--45	
大血小板数目	37	10 ⁹ /L	30--90	
未成熟粒细胞数目	0.00	10 ⁹ /L	0--999	
未成熟粒细胞百分比	0.0	%	0--100	

有核红细胞数目	0.000	10 ⁹ /L	0--9999	
有核红细胞百分比	0.00	/100WBC	0--9999	

***小结:**

未见异常

操作员：贺琰 检查日期:2023-11-09 检查医生:陈建国

肾功三项

项目名称	检查结果	单位	参考值	提示
肌酐(CREA)	45.00	umol/L	41--73	
尿酸(UA)	197.00	umol/L	140--340	
尿素测定 (Urea)	4.00	mmol/L	2.6--7.5	

***小结:**

未见异常

操作员：王文静 检查日期:2023-11-09 检查医生:陈建国

空腹血糖

项目名称	检查结果	单位	参考值	提示
葡萄糖(GLU)	5.00	mmol/L	3.89--6.1	

***小结:**

未见异常

操作员：王文静 检查日期:2023-11-09 检查医生:陈建国

血脂四项

项目名称	检查结果	单位	参考值	提示
动脉硬化指数	1.81		1.31--3.19	
总胆固醇(CHOL)	4.65	mmol/L	2.59--5.2	
甘油三脂(TG)	0.86	mmol/L	0.7--1.7	
低密度脂蛋白(LDL)	2.63	mmol/L	0--4.13	

高密度脂蛋白(HDL)	1.45	mmol/L	0.77--1.55	
-------------	------	--------	------------	--

***小结:**

未见异常

操作员：王文静 检查日期:2023-11-09 检查医生:陈建国

肝功能三项

项目名称	检查结果	单位	参考值	提示
γ-谷氨酰转肽酶(GGT)	14.0	U/L	7--45	
丙氨酸氨基转移酶(ALT)	12.00	U/L	7--40	
门冬氨酸氨基转移酶(AST)	15.00	U/L	13--35	
谷草比谷丙	1.25		0.4--2.5	

***小结:**

未见异常

操作员：王文静 检查日期:2023-11-09 检查医生:陈建国

人乳头瘤病毒检查 (HPV)

项目名称	检查结果	单位	参考值	提示
人乳头瘤病毒 (HPV)	HPV 低危型：阴性 HPV 高危型：阴性			

***小结:**

HPV 低危型：阴性

HPV 高危型：阴性

操作员：康建忠 检查日期:2023-11-10 检查医生:

(女) 肿瘤三项

项目名称	检查结果	单位	参考值	提示
糖类抗原 125 测定 (CA125)	6.7	U/ml	0--38	
癌胚抗原(CEA)	0.19	ng/ml	0--5	

甲胎蛋白(AFP)	10.0	ng/ml	0--7	↑
-----------	------	-------	------	---

***小结:**

甲胎蛋白(AFP)偏高(10.0 ng/ml)

操作员：王文静 检查日期:2023-11-09 检查医生:陈建国

大同现代医学检验实验室

液基薄层细胞学图文报告

ID: 2023091277

病理号: 087458

姓名: 李艳霞

性别: 女

年龄: 36岁

送检科室:

电话号码: 15035243116

床号:

病历号:

体检号: 2308221141

送检医院: 大同瑞慈康复体检

送检日期: 2023-11-09

末次月经:

送检医生:

采样日期:

报告日期: 2023-11-09

标本满意度: 满意

细胞量: >45%

红细胞:

经期样本:

颈管细胞:

化生细胞:

鳞状细胞:

宫颈柱状细胞:

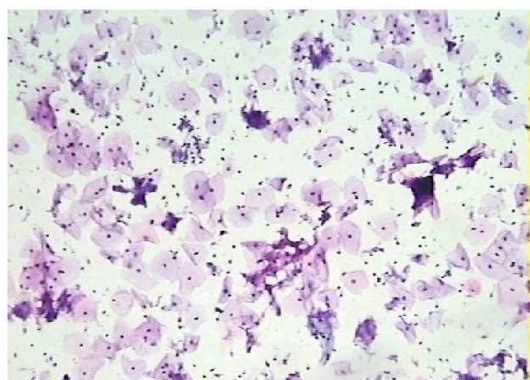
未见上皮内病变/恶性细胞:

正常范围内:

良性反应性改变:

- 炎性:
- 放疗:
- 妊娠:
- 萎缩性:
- 宫内避孕器:
- 其他:

- 轻度:
- 中度:
- 重度:



病原体: 滴虫感染: 念珠菌感染: 细菌感染:

提示 HPV 感染: 疱疹病毒感染:

鳞状上皮细胞分析:

- 非典型鳞状细胞:
- 倾向上皮内瘤变:
 - 倾向良性反应性改变:
 - 不能明确意义(ASC-US):
 - 不排除高度病变(ASC-H):

- 上皮内低度病变: 鳞癌:
- 上皮内高度病变:
- CIN2:
 - CIN3:

腺上皮细胞分析:

非典型腺细胞:

- 宫内膜:
- 来源不明:

非典型腺细胞(宫颈管):

- 倾向原位腺癌:
- 不能明确意义:
- 倾向良性反应性改变:

腺癌:

- 宫颈管:
- 宫内膜:
- 其它:

炎细胞:

- 轻度:
- 中度:
- 重度:

可疑腺癌:

诊断意见: 未见上皮内病变或恶性细胞 (NILM)。

建议:

报告医师: 张荣生

地址: 大同市魏都大道 79 号, 本报告医师签字后有效
咨询: 0352-2830587 4006-122-995

妇科细胞学是筛查项目, 出于技术原因, 可能会有假阴性结果, 本检测仅对来样负责, 如果对结果有疑义, 请在收到报告 7 天内与我们联系。

瑞慈健康体检

人乳头瘤病毒（HPV）基因分型检测报告

姓名：李艳霞 科室：妇科 病历号：
性别：女 房/床号： 标本编号： 133317
年龄：36 送检医生： 接收日期： 2023年11月09日
电话： 门诊/住院号 标本条码号： 2311093000444
临床诊断：

标本类型：宫颈脱落细胞 标本状态：可用
检测方法：反向点杂交法
检测内容：低危型：HPV6、11、42、43、81、83
高危型：HPV16、18、31、33、35、39、45、51、52、53、56、58、59、66、68、73、82

检测结果：低危型：阴性
高危型：阴性

6	11	16	18	31	33	35	39	编号
42	43	45	51	52	53	56	58	133317
59	66	68	73	81	82	83	IC ●	HPV

结果分析及提示：

- HPV感染是宫颈癌的主要病因，大部分HPV感染会自行消退，与年龄及个人免疫能力有关。
- HPV基因分型检测是宫颈病变及宫颈癌筛查的重要手段。
- 低危型HPV感染能引起良性病变，如生殖器湿疣。
- 高危型HPV持续感染导致宫颈高级别病变的风险显著增加。

检测日期：2023年11月10日 检测者：李佳敏 审核者：康建忠

备注：本报告仅对所检测样本负责，结果分析和提示仅供临床参考。

大同瑞慈康复医院 12导联心电图报告

李艳霞 女 36岁

体检号:444989

病床号:

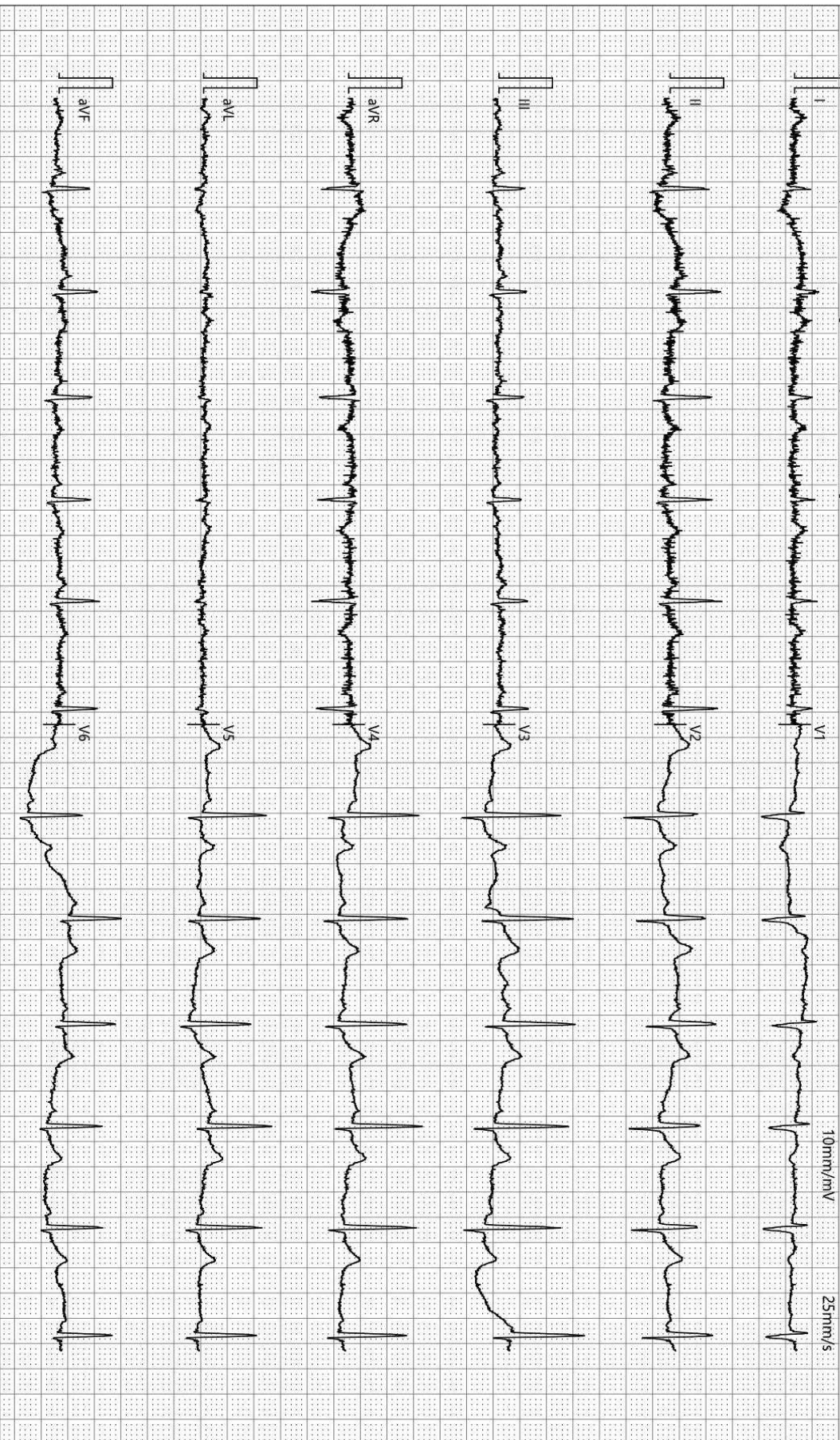
诊断结果:

- 1.窦性心律
- 2.正常心电图

诊断医生:

曹志 陶志峰

HR : 72bpm [60 ~ 100bpm]
 P : 116 ↑ ms [0 ~ 110ms]
 PR : 170ms [120 ~ 200ms]
 QRS : 96ms [60 ~ 100ms]
 QT/QTc : 378/414ms [320 ~ 440/0 ~ 460ms]
 P/QRS/T : 76 ↑ /60/91 ↓ deg. [0 ~ 75/-30 ~ 90/0 ~ 75deg]
 RV5/VS1 : 1.146/0.498mV [0.0 ~ 2.5/0.0 ~ 2.0mV]



检查时间:2023-11-09 09:50:50

诊断时间:2023-11-09 09:57:07

SEMIP V1.90

仅供临床参考

大同瑞慈健康体检

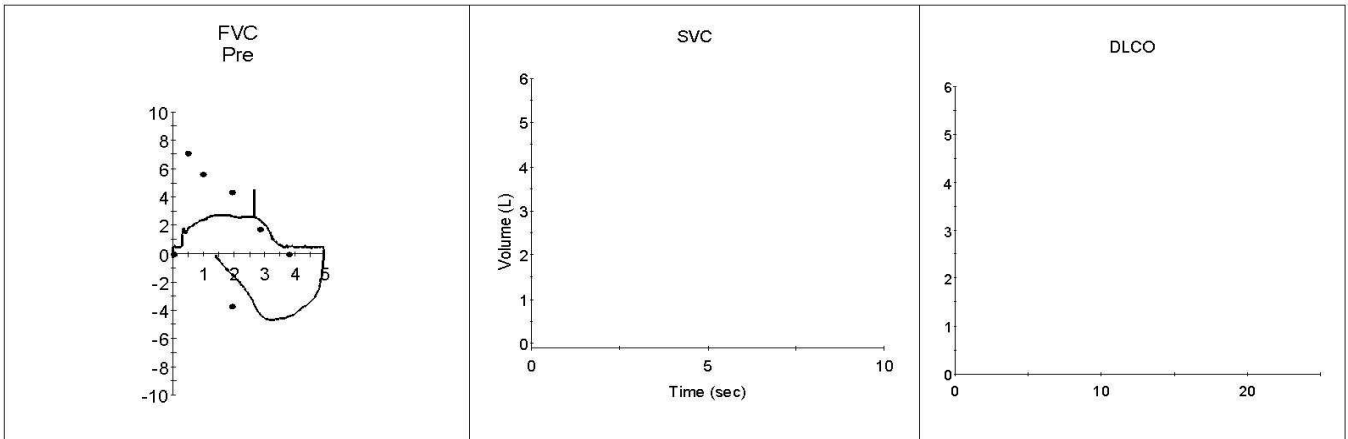
肺功能检验报告

姓名: 李艳霞	ID: 2308221141	BSA: 1.52	日期: 2023/11/09
医师:	身高: 164.00	年龄: 36	病房:
医生:	体重: 49.00	性别: Female	种族: <Unspecified

Pre Test Comments:

Post Test Comments: 阻塞性通气功能障碍

	Pre-Bronch			Post-Bronch		
	<u>Actual</u>	<u>Pred</u>	<u>%Pred</u>	<u>Actual</u>	<u>%Pred</u>	<u>%Chng</u>
----用力肺活量 ----						
FVC (L)	4.96	3.80	130			
FEV1 (L)	2.68	3.14	85			
FEV1/FVC (%)	54	83	65			
FEF 25% (L/sec)	2.65	5.61	47			
FEF 75% (L/sec)	0.49	1.75	28			
FEF 25-75% (L/sec)	1.54	3.29	46			
FEF Max (L/sec)	2.75	7.09	38			
FIVC (L)	3.55					
FIF Max (L/sec)	4.69					



超声诊断图文报告

流水号: 2308221141

影像号: 1445262

姓名: 李艳霞

年龄: 36 岁

性别: 女

检查设备: Vivid E95

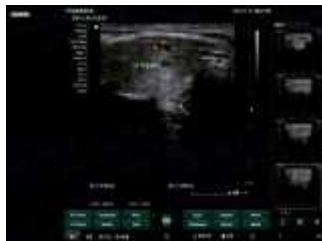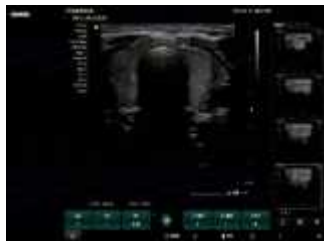体检号: 444989

申请医院: 本院

体检科室: 体检科

检查部位: 甲状腺彩超

经典图像:



影像所见:

甲状腺双侧叶形态正常, 包膜完整, 左侧叶探及多个囊性回声, 较大位于中下极, 大小约 0.7*0.3cm, 边界清, 余实质回声均匀, CDFI: 未见异常血流信号。

双侧颈部未见明显肿大淋巴结。

影像诊断:

甲状腺左侧叶结节 TI-RADS 2 级

报告医师: 侯爱兰

检查日期: 2023-11-09

审核医师: 侯爱兰

报告日期: 2023-11-09

超声诊断图文报告

流水号: 2308221141

影像号: 1445264

姓名: 李艳霞

年龄: 36 岁

性别: 女

检查设备: Vivid E95

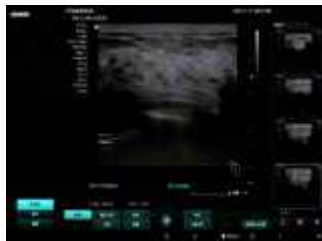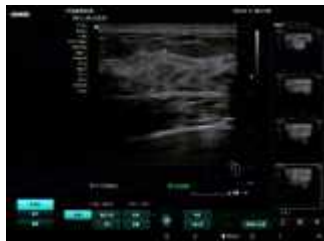体检号: 444989

申请医院: 本院

体检科室: 体检科

检查部位: 乳腺彩超

经典图像:



影像所见:

双侧乳腺腺体层次清晰, 右乳腺体厚 1.3cm, 左乳腺体厚 1.0cm, 乳导管未见扩张, 未见明显占位性病变, CDFI: 未见异常血流信号。

双侧腋下未见明显肿大淋巴结。

影像诊断:

双侧乳腺未见明显异常

报告医师: 侯爱兰

检查日期: 2023-11-09

审核医师: 侯爱兰

报告日期: 2023-11-09

超声诊断图文报告

流水号: 2308221141

影像号: 1445236

姓名: 李艳霞

年龄: 36 岁

性别: 女

检查设备: Vivid E95

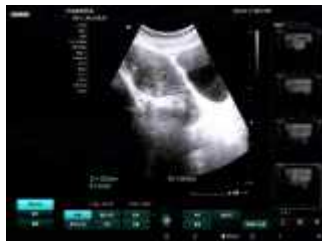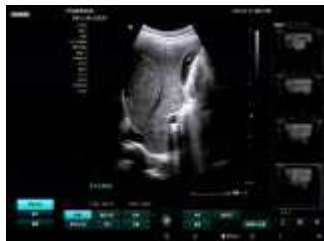体检号: 444989

申请医院: 本院

体检科室: 体检科

检查部位: 全腹彩超

经典图像:



影像所见:

肝脏大小形态正常, 包膜光滑完整, 实质回声均匀, 肝内管道系统走行清晰, 门静脉及肝内胆管不扩张。

胆囊大小形态正常, 壁不厚、光滑, 囊内透声好, 囊壁探及数个弱强回声凸起, 较大直径约 0.4cm, 后无声影, 肝外胆管不扩张。

胰腺大小形态正常, 实质回声均匀, 主胰管不扩张。

脾脏大小形态正常, 实质回声均匀, 脾门静脉不宽。

双肾大小形态正常, 皮髓质分界清晰, 集合系统未见分离, 双侧输尿管未见扩张。

膀胱充盈佳, 未见明显异常。

前位子宫, 形态饱满, 体积增大, 大小约 6.9*5.5*5.5cm, 肌壁回声欠均匀, 肌壁探及多个低回声结节, 较大约位于后壁, 大小约 2.9*2.5cm, 边界清, 内膜线清晰, 厚 0.8cm, 宫颈厚约 3.2cm, 双侧附件区未见异常。

影像诊断:

1. 胆囊息肉
2. 子宫肌瘤 (多发)
3. 子宫肥大

报告医师: 侯爱兰

检查日期: 2023-11-09

审核医师: 侯爱兰

报告日期: 2023-11-09