



2308221098

大同瑞慈健康体检

报 告 册

体检编号	444616	工号	433
姓名	孙晓红		
性别	女	年龄	32岁
单位	中国邮政集团有限公司大同		
部门	中国邮政集团大同市平城区分公		
联系电话	15035209869		
体检日期	2024-07-31		

尊敬的 孙晓红女士 您好！

首先，瑞慈健康体检全体员工欢迎您的光临，并对您的信任表示衷心的感谢！

您于 2024-07-31 （体检编号：444616）完成健康检查，本机构的各科医生已根据您的体检项目及结果，汇总成此份健康体检报告，并经总检医生审核。据此提出对您健康状况的综合分析及建议。

瑞慈健康体检倡导“大健康、大康复”，提出“健康是第一财富（Rich）”的人文理念。希望您仔细阅读并妥善地保管此份健康体检报告，并认真关注报告中的提示与建议，若您对报告内容有任何疑问，可直接与瑞慈健康体检客服部联系，进一步咨询。

健康体检咨询电话：**0352-2824444**

客户服务咨询电话：**0352-2830597**

400-6112995

瑞慈健康体检报告由下列内容组成：

第一部分：主检报告

第二部分：分科分项结果

第三部分：检验报告

第四部分：附表

主检报告

检查综述

- 【血常规（五分类）】 血小板压积(PCT)偏高(0.384%) 血红蛋白偏低(74 g/L) 红细胞压积(HCT)偏低(27.1%) 红细胞平均体积(MCV)偏低(66.2 fL) 平均血红蛋白含量(MCH)偏低(18.0 pg) 平均血红蛋白浓度(MCHC)偏低(272 g/L) 红细胞分布宽度变异系数(RDW-CV)偏高(18.2%) 大血小板数目偏高($132 \times 10^9/L$)
- 【血脂四项】 甘油三酯(TG)偏低(0.61 mmol/L)
- 【尿液分析+尿沉渣】 小圆上皮细胞(SRC)偏高(1个/uL) 鳞状上皮细胞偏高(20/HP) 粘液丝偏高(13/HP)
- 【血流变】 全血还原粘度高切偏高(8.76 mPa.S) 全血还原粘度低切偏高(49.79 mPa.S) 红细胞压积偏低(0.27 L/L) 红细胞变形指数偏高(1.23)
- 【妇科内诊】 (1) 阴道炎
- 【心电图】 1. 窦性心律不齐
- 【甲状腺彩超】 甲状腺双侧叶多发囊肿 TI-RADS 2级
- 【乳腺彩超】 右乳囊肿 BI-RADS 2级
- 【全腹彩超】 1. 轻度脂肪肝 2. 肝囊肿

医生建议

【大血小板数目偏高】：

(1) 供内科结合临床参考。

【红细胞分布宽度变异系数(RDW-CV)偏高】：

(1) 供内科结合临床参考。

【平均血红蛋白浓度(MCHC)偏低】：

(1) 建议内科咨询，定期复查。

【红细胞平均体积(MCV)偏低】：

(1) 供内科结合临床参考。

【红细胞压积(HCT)偏低】：

(1) 结合临床，内科咨询。

(2) 血液流动性增加，其降低的临床意义可能是由于体内水分较多，或有贫血，定期复查血常规，血液科随诊。

【血小板压积(PCT)偏高】：

(1) 血小板压积是指外周血中血小板的容积占血液容积的百分比。血小板压积偏高，如果在血小板数目正常的情况下，可不考虑。如果血小板数目明显增高，建议往血液科进一步复查，以明确诊断。

【平均血红蛋白含量(MCH)偏低】：

(1) 供内科结合临床参考。

【血红蛋白偏低】：

- (1) 血液科咨询，必要时治疗。
- (2) 复查血常规。

【甘油三脂(TG)偏低】：

- (1) 可适当增加脂类食品的摄入。
- (2) 也可见于甲亢、肾上腺皮质功能低下、肝功能障碍者，往内科咨询，进一步诊治。
- (3) 高蛋白，高维生素饮食，适当增加奶、豆类制品、鱼类、新鲜水果和蔬菜。
- (4) 适当增加户外活动和日光照射，避免过度劳累，保持良好睡眠。
- (5) 定期复查，如检验结果异常，应在医师指导下治疗。

【鳞状上皮细胞偏高】：

- (1) 在生理情况下，机体正常的新陈代谢都会引起鳞状上皮细胞的脱离，这是一种正常的机体现象。如果长时间出现鳞状上皮细胞偏高的现象时，则有可能是尿路感染、泌尿系统结石等因素导致，应及时往泌尿外科进一步诊断治疗。

【粘液丝偏高】：

- (1) 尿常规中粘液丝是由尿路中细胞分泌出来的，在有尿路感染时分泌会明显增多，且伴有炎症细胞的出现。
- (2) 粘液丝偏高，可分为生理性偏高和病理性偏高两种，生理性偏高一般是由于喝水较少导致的尿液浓缩，一般在喝水后就能达到稀释的效果。
- (3) 病理性的粘液丝偏高是由于泌尿系炎症或者是前列腺炎导致的，需要注意观察，多喝水，同时有白细胞等炎症细胞增多时，应及时服用抗感染药物治疗。如果仅有粘液丝的增多而没有白细胞等炎症细胞增多时，尿路有炎症的可能性不大。
- (4) 建议平时饮食注意清淡，多喝水，少吃油腻和辛辣的食物，要注意个人清洁卫生，勤洗阴部，注意休息。

【小圆上皮细胞(SRC)偏高】：

- (1) 建议泌尿外科咨询，定期复查。

【全血还原粘度低切偏高】：

- (1) 供内科结合临床参考。

【红细胞变形指数偏高】：

- (1) 供内科结合临床参考。

【全血还原粘度高切偏高】：

- (1) 供内科结合临床参考。

【红细胞压积偏低】：

- (1) 供内科结合临床参考。

【阴道炎】：

- (1) 阴道炎是阴道粘膜及粘膜下结缔组织的炎症，是妇科门诊常见的疾病。
- (2) 正常健康妇女，由于解剖学及生物化学特点，阴道对病原体的侵入有自然防御功能，当阴道的自然防御功能遭到破坏，则病原体易于侵入，导致阴道炎症。
- (3) 绝经后妇女由于雌激素缺乏，阴道上皮菲薄，细胞内糖原含量减少，阴道PH高达7左右，故阴道抵抗力低下，比青春期及育龄妇女易受感染。
- (4) 阴道炎临床上以白带的性状发生改变以及外阴痒灼痛为主要临床特点，感染累及尿道时，可有尿痛、尿急等症状。常见的阴道炎有细菌性阴道病、滴虫性阴道炎、霉菌性阴道炎、老年性阴道炎。

(5) 阴道炎由不同的病原体感染所致，一旦出现外阴不适，白带异常，立即去医院检查，确定病原体，针对病因治疗。

【窦性心律不齐】：

- (1) 供内科临床参考，可见于正常人，无重要临床意义。
- (2) 见于正常人，是一种随呼吸节律而变化的正常心律。

【甲状腺双侧叶多发囊肿】：

- (1) 建议内分泌科诊断治疗。

【右乳囊肿】：

- (1) 建议乳腺科进一步诊断治疗。

【肝囊肿】：

- (1) 肝囊肿，通俗说就是肝脏中的水泡。绝大多数的肝囊肿都是先天性的，即因先天发育的某些异常导致了肝囊肿形成。
- (2) 肝囊肿病因大多数系肝内小胆管发育障碍所致，单发性肝囊肿的发生是由于异位胆管造成。肝囊肿生长缓慢，所以可能长期或终生无症状，其临床表现也随囊肿位置、大小、数目以及有无压迫邻近器官和有无并发症而异。
- (3) 肝囊肿是一种较常见的肝脏良性疾病，一般没有什么症状，也不会影响肝功。5CM 以下的肝囊肿一般不需要特殊治疗。当囊肿长大到一定程度，可能会压迫胃肠道而引起症状，如上腹不适饱胀；也有因囊肿继发细菌感染而有腹痛、发热的。
- (4) 肝囊肿首次发现，建议作 MRI 或 CT 检查，除外肝内其它占位性病变。
- (5) 过大的肝囊肿，对肝脏本身或周围的器官有压迫症状的，或有炎症的，往外科治疗。
- (6) 已确诊为肝囊肿，动态观察，定期 B 超检查进行对照，监测囊肿大小。
- (7) 解除顾虑和紧张情绪，保持良好心态，切忌大怒。
- (8) 多食新鲜蔬菜和水果，保持大便通畅，防止便秘；保证营养，宜食清淡富含蛋白质的食物为主；限制饮酒。
- (9) 不宜剧烈运动，防止过度用力，以免增加腹腔压力。
- (10) 如有症状请及时就诊。

【轻度脂肪肝】：

- (1) 脂肪肝是指肝脏被脂肪浸润，为一种多病因引起的获得性疾病。
- (2) 脂肪肝是以肝细胞脂肪变性和脂肪蓄积为病理特征，最常见易患因素有超重或肥胖、进食油腻食物、高脂血症（尤其甘油三酯升高）、营养失调（营养过量或不足）、饮酒、高脂血症、少运动、糖耐量异常、减肥造成体重急剧下降、营养不良、中毒和药物等。
- (3) 当肝内脂类（主要为甘油三酯）含量超过肝重的 5% 时为脂肪肝。脂肪肝是一个常见的临床现象，不是一个独立性的疾病。
- (4) 值得注意的是，过多的脂肪在肝组织、肝细胞内浸润，引起肝细胞肿大，严重可致肝硬化。脂肪肝是可逆性的，合理饮食、运动及治疗后可恢复。
- (5) 合理控制饮食，控制总摄入量，低盐、低脂和低糖类饮食，少吃动物内脏，多吃蔬菜水果；
- (6) 控制危险因素，如控制体重、改善胰岛素抵抗、调整血脂紊乱，戒酒、戒烟，坚持长期有氧运动，加强体育锻炼；
- (7) 定期复查腹部彩超、血脂、肝功能。

汇总医生： 丁昊炜

主检日期： 2024-08-02

主检医生：

分科结果

身高、体重、血压

项目名称	检查结果	项目名称	检查结果
身高	167cm	体重	68kg
血压	100/62mmHg		

***小结：**

未见异常

操作员：闫辛儿 检查日期：2024-07-31 检查医生：名燕凌

妇科内诊

项目名称	检查结果	项目名称	检查结果
外阴	正常	尿道口	正常
阴道	阴道炎	子宫	正常
附件	正常	宫颈	光滑
后穹窿	正常		

***小结：**

(1) 阴道炎

操作员：智美玲 检查日期：2024-07-31 检查医生：智美玲

检验报告

血流变

项目名称	检查结果	单位	参考值	提示
全血粘度高切 200/s	3.73	mpas	3.36--4.32	
全血粘度中切 100/s	3.96	mpas	3.43--4.59	
全血粘度中切 50/s	4.31	mpas	3.85--5.45	
全血还原粘度高切	8.76	mpas	3.69--8.74	↑
全血还原粘度低切	49.79	mpas	26.87--47.57	↑
血浆粘度	1.36	mpas	1.26--1.70	
血沉(ESR)	13.90	mm/h	0--20	
红细胞压积	0.27	L/L	0.35--0.45	↓
红细胞聚集指数	3.97		3.19--5.33	
红细胞变形指数	1.23		0.53--1.11	↑
红细胞刚性指数	6.44		2.17--6.94	
血沉方程 K 值	23.99	mm/h	0--80.48	
全血粘度 1/s	14.80	mpas	13.79--17.91	
全血高切相对指数	2.74		1.9--3.4	
全血低切相对指数	10.89		8.1--14.2	

*小结:

全血还原粘度高切偏高(8.76 mPa.S) 全血还原粘度低切偏高(49.79 mPa.S) 红细胞压积偏低(0.27 L/L) 红细胞变形指数偏高(1.23)

操作员：黄璐瑶 检查日期：2024-07-31 检查医生：陈建国

尿液分析+尿沉渣

项目名称	检查结果	单位	参考值	提示
白细胞尿	5	个/ul	0--13	
上皮细胞(EC)	21	/HP	0--28	
管型(CAST)	0	个/ul	0--1	

霉菌(尿)	0	/HP	0--0	
结晶	0	/HP	0--10	
透明度(CLA)	清亮			
胆红素(BIL)	-		阴性	
隐血(ERY)	-		阴性	
小圆上皮细胞(SRC)	1	个/ul	0--0	↑
维生素 C	-		阴性	
异常红细胞	0	个/ul	0--3	
红细胞(正常)	0	个/ul	0--6	
鳞状上皮细胞	20	个/ul	0--0	↑
粘液丝	13	个/ul	0--0	↑
颜色(Colour)	淡黄色			
尿葡萄糖(GLU)	-		阴性	
酮体(KET)	-		阴性	
比重(SG)	1.025		1.003--1.030	
酸碱度(PH)	6.0		4.5--8.0	
尿蛋白质(PRO)	-		阴性	
尿胆原(URO)	-		阴性	
亚硝酸盐(NIT)	-		阴性	
红细胞(尿)(RBC)	0	个/ul	0--6	
尿白细胞(LEU)	-		阴性	

***小结:**

小圆上皮细胞(SRC)偏高(1 个/ul) 鳞状上皮细胞偏高(20 /HP) 粘液丝偏高(13 /HP)

操作员：黄璐瑶 检查日期：2024-07-31 检查医生：陈建国

血常规（五分类）

项目名称	检查结果	单位	参考值	提示
白细胞(WBC)	4.87	10 ⁹ /L	3.5--9.5	

淋巴细胞绝对值(LY#)	1.93	10 ⁹ /L	1.1--3.2	
淋巴细胞百分比(LY%)	39.7	%	20--50	
中性粒细胞绝对值(GR#)	2.61	10 ⁹ /L	1.8--6.3	
中性粒细胞百分比(GR%)	53.4	%	40--75	
嗜碱性粒细胞绝对值(BA#)	0.01	10 ⁹ /L	0--0.06	
嗜碱性粒细胞百分比(BA%)	0.3	%	0--1.0	
嗜酸性粒细胞绝对值(EO#)	0.09	10 ⁹ /L	0.02--0.52	
嗜酸性粒细胞百分比(EO%)	1.9	%	0.4--8.0	
血小板(PLT)	341	10 ⁹ /L	125--350	
血小板分布宽度(PDW)	16.2	%	15--17	
平均血小板体积(MPV)	11.3	fl	6.0--14.0	
血小板压积(PCT)	0.384	%	0.11--0.28	↑
红细胞(RBC)	4.09	10 ¹² /L	3.8--5.1	
血红蛋白	74	g/L	115--150	↓
红细胞压积(HCT)	27.1	%	35--45	↓
红细胞平均体积(MCV)	66.2	fl	82--100	↓
平均血红蛋白含量(MCH)	18.0	pg	27--34	↓
平均血红蛋白浓度(MCHC)	272	g/L	316--354	↓
单核细胞绝对值(MO#)	0.23	10 ⁹ /L	0.1--0.60	
单核细胞百分比(MO%)	4.7	%	3--10	
红细胞分布宽度标准差(RDW-SD)	44.6	fl	35--56	
红细胞分布宽度变异系数(RDW-CV)	18.2	%	10.6--16.6	↑
大血小板比率	38.9	%	11--45	
大血小板数目	132	10 ⁹ /L	30--90	↑
未成熟粒细胞数目	0.01	10 ⁹ /L	0--999	
未成熟粒细胞百分比	0.2	%	0--100	

有核红细胞数目	0.000	10 ⁹ /L	0--9999	
有核红细胞百分比	0.00	/100WBC	0--9999	

***小结:**

血小板压积(PCT)偏高(0.384 %) 血红蛋白偏低(74 g/L) 红细胞压积(HCT)偏低(27.1 %) 红细胞平均体积(MCV)偏低(66.2 fl) 平均血红蛋白含量(MCH)偏低(18.0 pg) 平均血红蛋白浓度(MCHC)偏低(272 g/L) 红细胞分布宽度变异系数(RDW-CV) 偏高(18.2 %) 大血小板数目偏高(132 10⁹/L)

操作员：乔叶 检查日期:2024-07-31 检查医生:陈建国

肾功三项

项目名称	检查结果	单位	参考值	提示
肌酐(CREA)	46.00	umol/L	41--73	
尿酸(UA)	194.00	umol/L	140--340	
尿素测定(Urea)	3.70	mmol/L	2.6--7.5	

***小结:**

未见异常

操作员：刘慧芳 检查日期:2024-07-31 检查医生:陈建国

空腹血糖

项目名称	检查结果	单位	参考值	提示
葡萄糖(GLU)	4.16	mmol/L	3.89--6.1	

***小结:**

未见异常

操作员：刘慧芳 检查日期:2024-07-31 检查医生:陈建国

血脂四项

项目名称	检查结果	单位	参考值	提示
动脉硬化指数	1.41		1.31--3.19	
总胆固醇(CHOL)	3.39	mmol/L	2.59--5.2	

甘油三脂(TG)	0.61	mmol/L	0.7--1.7	↓
低密度脂蛋白(LDL)	1.56	mmol/L	0--4.13	
高密度脂蛋白(HDL)	1.11	mmol/L	0.77--1.55	

***小结:**

甘油三脂(TG)偏低(0.61 mmol/L)

操作员：刘慧芳 检查日期:2024-07-31 检查医生:陈建国

肝功能三项

项目名称	检查结果	单位	参考值	提示
γ-谷氨酰转肽酶(GGT)	13.0	U/L	7--45	
丙氨酸氨基转移酶(ALT)	13.00	U/L	7--40	
门冬氨酸氨基转移酶(AST)	19.00	U/L	13--35	
谷草比谷丙	1.46		0.4--2.5	

***小结:**

未见异常

操作员：刘慧芳 检查日期:2024-07-31 检查医生:陈建国

人乳头瘤病毒检查 (HPV)

项目名称	检查结果	单位	参考值	提示
HPV 高危亚型 16	阴性(-)		阴性	
HPV 高危亚型 18	阴性(-)		阴性	
HPV 高危亚型 31	阴性(-)		阴性	
HPV 高危亚型 26	阴性(-)		阴性	
HPV 高危亚型 33	阴性(-)		阴性	
HPV 高危亚型 35	阴性(-)		阴性	
HPV 高危亚型 39	阴性(-)		阴性	
HPV 高危亚型 45	阴性(-)		阴性	
HPV 高危亚型 51	阴性(-)		阴性	

HPV 高危亚型 52	阴性(-)		阴性	
HPV 高危亚型 53	阴性(-)		阴性	
HPV 高危亚型 56	阴性(-)		阴性	
HPV 高危亚型 58	阴性(-)		阴性	
HPV 高危亚型 59	阴性(-)		阴性	
HPV 高危亚型 66	阴性(-)		阴性	
HPV 高危亚型 68	阴性(-)		阴性	
HPV 高危亚型 73	阴性(-)		阴性	
HPV 高危亚型 82	阴性(-)		阴性	
HPV 低危亚型 6	阴性(-)		阴性	
HPV 低危亚型 11	阴性(-)		阴性	
HPV 低危亚型 42	阴性(-)		阴性	
HPV 低危亚型 43	阴性(-)		阴性	
HPV 低危亚型 81	阴性(-)		阴性	

***小结:**

未见异常

操作员：祁佳佳 检查日期:2024-08-01 检查医生:康建忠

(女) 肿瘤三项

项目名称	检查结果	单位	参考值	提示
糖类抗原 125 测定 (CA125)	9.7	U/ml	0--38	
癌胚抗原(CEA)	0.1	ng/ml	0--5	
甲胎蛋白(AFP)	1.3	ng/ml	0--7	

***小结:**

未见异常

操作员：刘慧芳 检查日期:2024-07-31 检查医生:陈建国

大同现代医学检验实验室

液基薄层细胞学图文报告

ID: 2024104058

病理号: 097081

姓名: 孙晓红

性别: 女

年龄: 32岁

送检科室:

电话号码: 15035209869

床号:

病历号:

体检号: 2308221098

送检医院: 大同瑞慈康复体检

送检日期: 2024-07-31

末次月经:

送检医生:

采样日期:

报告日期: 2024-07-31

标本满意度: 满意

细胞量: >45%

红细胞:

经期样本:

颈管细胞:

化生细胞:

鳞状细胞:

宫颈柱状细胞:

未见上皮内病变/恶性细胞:

正常范围内:

良性反应性改变:

- 炎性:
- 放疗:
- 妊娠:
- 萎缩性:
- 宫内避孕器:
- 其他:

- 轻度:
- 中度:
- 重度:

病原体: 滴虫感染:

念珠菌感染:

细菌感染:

提示 HPV 感染:

疱疹病毒感染:

鳞状上皮细胞分析:

非典型鳞状细胞:

- 倾向上皮内瘤变:
- 倾向良性反应性改变:
- 不能明确意义(ASC-US):
- 不排除高度病变(ASC-H):

上皮内低度病变:

鳞癌:

上皮内高度病变:

- CIN2:
- CIN3:

腺上皮细胞分析:

非典型腺细胞:

- 宫内膜:
- 来源不明:

非典型腺细胞(宫颈管):

- 倾向原位腺癌:
- 不能明确意义:
- 倾向良性反应性改变:

腺癌:

- 宫颈管:
- 宫内膜:
- 其它:

炎细胞:

- 轻度:
- 中度:
- 重度:

可疑腺癌:

诊断意见: 未见上皮内病变或恶性细胞 (NILM)。

建议:

报告医师: 张荣生

地址: 大同市魏都大道 79 号, 本报告医师签字后有效
咨询: 0352-2830587 4006-122-995

妇科细胞学是筛查项目, 出于技术原因, 可能会有假阴性结果, 本检测仅对来样负责, 如果对结果有疑义, 请在收到报告 7 天内与我们联系。

大同瑞慈康复医院 12导联心电图报告

孙晓红 女 32岁

体检号:444616

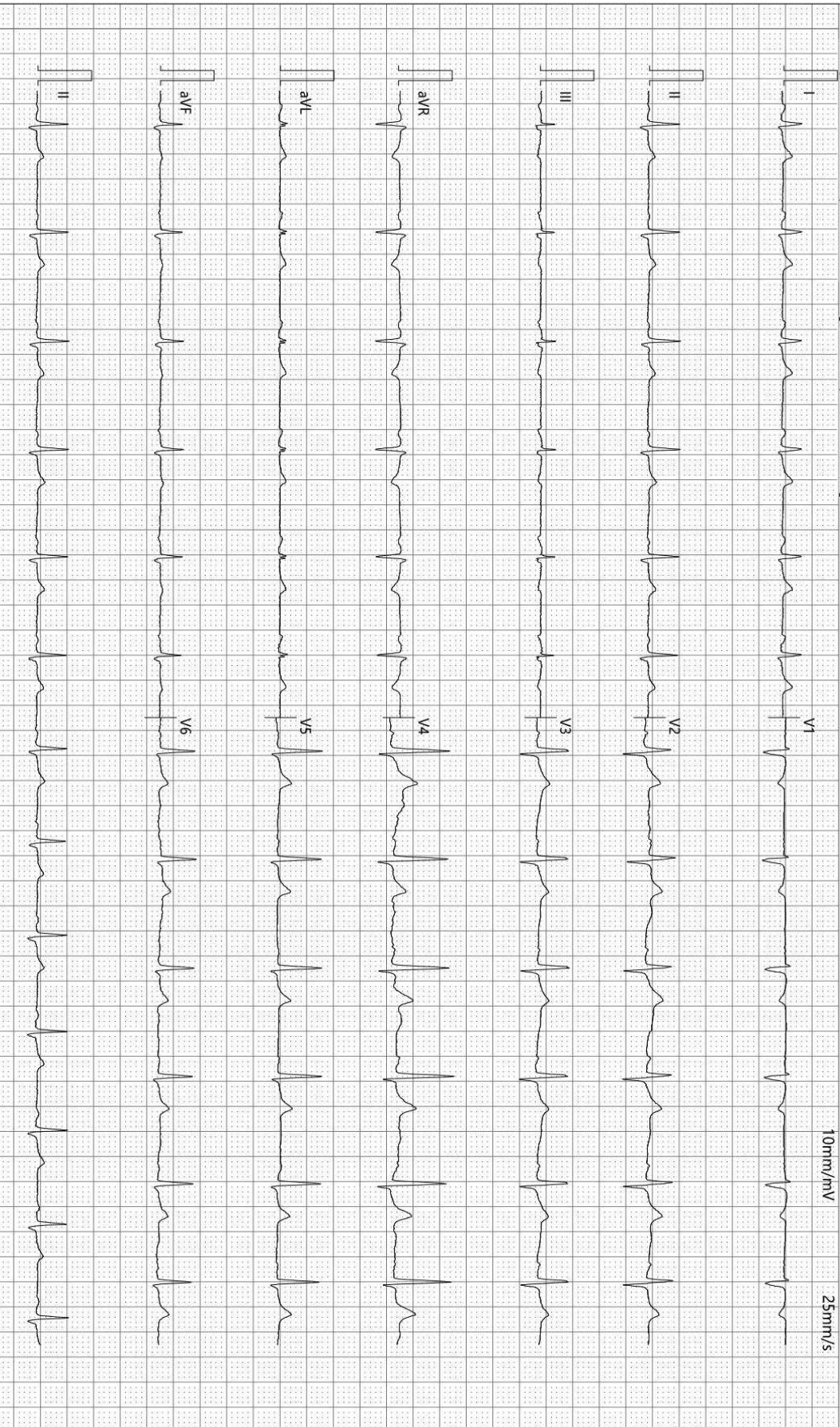
病床号:

诊断结果:

窦性心律不齐

诊断医生:

HR : 75bpm [60 ~ 100bpm]
P : 86ms [0 ~ 110ms]
PR : 140ms [120 ~ 200ms]
QRS : 91ms [60 ~ 100ms]
QT/QTc : 352/395ms [320 ~ 440/0 ~ 460ms]
P/QRS/T : -24 1 /46/11deg [0 ~ 75/-30 ~ 90/0 ~ 75deg]
RV5/SV1 : 0.815/0.386mV [0.0 ~ 2.5/0.0 ~ 2.0mV]



检查时间:2024-07-31 08:22:56

诊断时间:2024-07-31 08:32:26

SEMIP V1.90

仅供临床参考

大同瑞慈健康体检

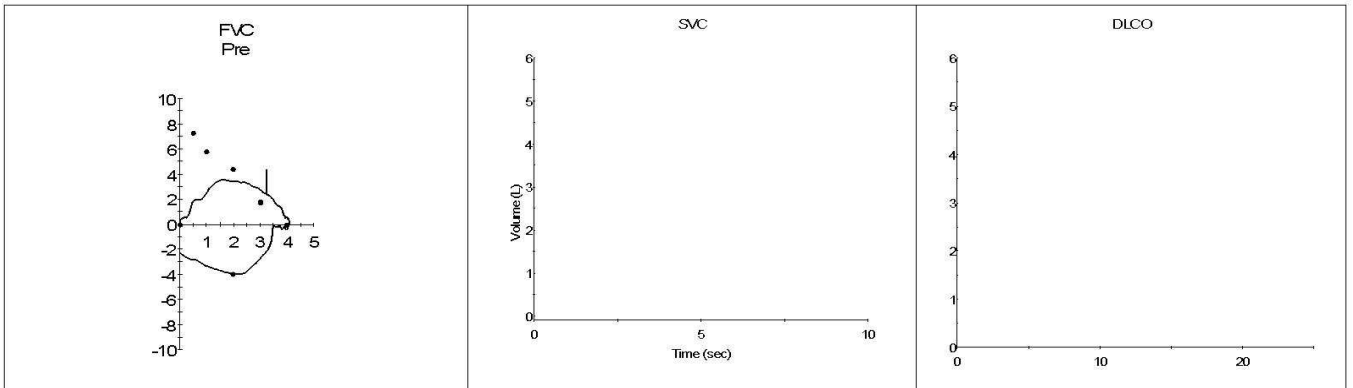
肺功能检验报告

姓名: 孙晓红	ID: 2308221098	BSA: 1.76	日期: 2024/07/31
医师:	身高: 167.00	年龄: 33	病房:
医生:	体重: 68.00	性别: Female	种族: <Unspecified>

Pre Test Comments:

Post Test Comments: 肺通气功能: 正常

	Pre-Bronch			Post-Bronch		
	<u>Actual</u>	<u>Pred</u>	<u>%Pred</u>	<u>Actual</u>	<u>%Pred</u>	<u>%Chng</u>
----用力肺活量 ----						
FVC (L)	4.07	3.97	102			
FEV1 (L)	3.28	3.30	99			
FEV1/FVC (%)	80	84	95			
FEF 25% (L/sec)	2.55	5.79	44			
FEF 75% (L/sec)	2.62	1.81	145			
FEF 25-75% (L/sec)	3.18	3.44	92			
FEF Max (L/sec)	3.53	7.28	48			
FIVC (L)	5.22					
FIF Max (L/sec)	3.98					



超声诊断图文报告

流水号: 2308221098

影像号: 1622540

姓名: 孙晓红

年龄: 32 岁

性别: 女

检查设备: Vivid E95

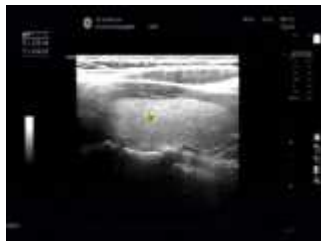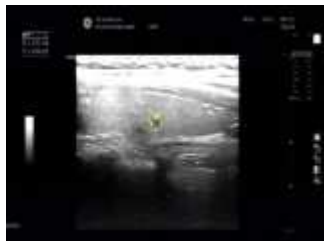体检号: 444616

申请医院: 本院

体检科室: 体检科

检查部位: 甲状腺彩超

经典图像:



影像所见:

甲状腺双侧叶形态正常, 包膜完整, 于双侧叶探及多个囊性结节, 左侧大者约 0.3*0.2cm, 右侧大者约 0.3*0.2cm, 边界清, 形态规则, 余实质回声均匀, CDFI: 未见异常血流信号。

双侧颈部未见明显肿大淋巴结。

影像诊断:

甲状腺双侧叶多发囊肿 TI-RADS 2 级

报告医师: 陈玉荣

检查日期: 2024-07-31

审核医师: 陈玉荣

报告日期: 2024-07-31

超声诊断图文报告

流水号: 2308221098

影像号: 1622544

姓名: 孙晓红

年龄: 32 岁

性别: 女

检查设备: Vivid E95

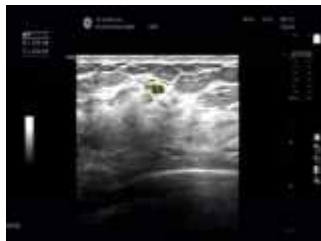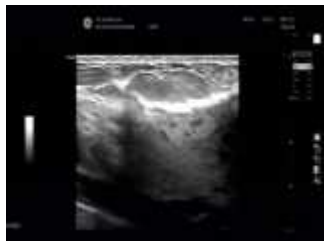体检号: 444616

申请医院: 本院

体检科室: 体检科

检查部位: 乳腺彩超

经典图像:



影像所见:

双侧乳腺腺体层次清晰, 右乳腺体厚 1.3cm, 左乳腺体厚 1.4cm, 于右乳 9 点位距乳头 4-5cm 处探及大小约 0.4*0.2cm 囊性结节, 边界清, 形态规则, CDFI: 未见异常血流信号。

双侧腋下未见明显肿大淋巴结。

影像诊断:

右乳囊肿 BI-RADS 2 级

报告医师: 陈玉荣

检查日期: 2024-07-31

审核医师: 陈玉荣

报告日期: 2024-07-31

超声诊断图文报告

流水号: 2308221098

影像号: 1622547

姓名: 孙晓红

年龄: 32岁

性别: 女

检查设备: Vivid E95

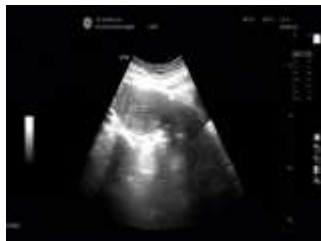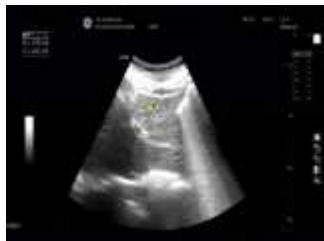体检号: 444616

申请医院: 本院

体检科室: 体检科

检查部位: 全腹彩超

经典图像:



影像所见:

肝脏大小形态正常,包膜光滑完整,于肝内探及大小约 0.9*0.7cm 囊性回声,边界清,余实质回声细腻、增强,肝内管道系统走行尚清晰,门静脉及肝内胆管不扩张。

胆囊大小形态正常,壁不厚、光滑,囊内透声好,肝外胆管不扩张。

胰腺大小形态正常,实质回声均匀,主胰管不扩张。

脾脏大小形态正常,实质回声均匀,脾门静脉不宽。

双肾大小形态正常,皮髓质分界清晰,集合系统未见分离,双侧输尿管未见扩张。

膀胱充盈佳,未见明显异常。

前位子宫,大小正常,肌壁回声均匀,内膜线清晰,厚 0.8cm,宫颈厚约 2.5cm,双侧附件区未见异常。

影像诊断:

1. 轻度脂肪肝
2. 肝囊肿

报告医师: 陈玉荣

检查日期: 2024-07-31

审核医师: 陈玉荣

报告日期: 2024-07-31



大同市医学影像研究中心

注: 本报告仅供临床医生参考!

地址: 大同市魏都大道 79 号。若有疑问, 请致电: 0352---2830580