



2308221040

大同瑞慈健康体检

报 告 册

体检编号	444580	工号	375
姓名	薛亚萍		
性别	女	年龄	38岁
单位	中国邮政集团有限公司大同		
部门	中国邮政集团大同市平城区分公		
联系电话	15935291102		
体检日期	2023-11-24		

尊敬的薛亚萍女士您好！

首先，瑞慈健康体检全体员工欢迎您的光临，并对您的信任表示衷心的感谢！

您于 2023-11-24 （体检编号：444580）完成健康检查，本机构的各科医生已根据您的体检项目及结果，汇总成此份健康体检报告，并经总检医生审核。据此提出对您健康状况的综合分析及建议。

瑞慈健康体检倡导“大健康、大康复”，提出“健康是第一财富（Rich）”的人文理念。希望您仔细阅读并妥善地保管此份健康体检报告，并认真关注报告中的提示与建议，若您对报告内容有任何疑问，可直接与瑞慈健康体检客服部联系，进一步咨询。

健康体检咨询电话：**0352-2824444**

客户服务咨询电话：**0352-2830597**

400-6112995

瑞慈健康体检报告由下列内容组成：

第一部分：主检报告

第二部分：分科分项结果

第三部分：检验报告

第四部分：附表

主检报告

检查综述

- 1、【血常规（五分类）】嗜酸性粒细胞绝对值(E0#)偏低(0.01 $10^9/L$) 嗜酸性粒细胞百分比(E0%)偏低(0.3%) 血红蛋白偏低(113 g/L) 红细胞压积(HCT)偏低(34.4%)
- 2、【血脂四项】甘油三脂(TG)偏低(0.53 mmol/L)
- 3、【尿液分析+尿沉渣】鳞状上皮细胞偏高(3 /HP) 粘液丝偏高(8 /HP) 尿蛋白质(PRO)+-
- 4、【妇科内诊】(1)赘生物 宫颈那囊 宫颈糜烂
- 5、【甲状腺彩超】甲状腺双侧叶实质回声欠均匀
- 6、【肺功能测定】阻塞性通气功能障碍
- 7、【人乳头瘤病毒检查(HPV)】HPV低危亚型42阳性

医生建议

【嗜酸性粒细胞百分比(E0%)偏低】：

- (1)供内科结合临床参考。

【嗜酸性粒细胞绝对值(E0#)偏低】：

- (1)建议内科咨询，定期复查。

【红细胞压积(HCT)偏低】：

- (1)结合临床，内科咨询。
- (2)血液流动性增加，其降低的临床意义可能是由于体内水分较多，或有贫血，定期复查血常规，血液科随诊。

【血红蛋白偏低】：

- (1)血液科咨询，必要时治疗。
- (2)复查血常规。

【甘油三脂(TG)偏低】：

- (1)可适当增加脂类食品的摄入。
- (2)也可见于甲亢、肾上腺皮质功能低下、肝功能障碍者，往内科咨询，进一步诊治。
- (3)高蛋白，高维生素饮食，适当增加奶、豆类制品、鱼类、新鲜水果和蔬菜。
- (4)适当增加户外活动和日光照射，避免过度劳累，保持良好睡眠。
- (5)定期复查，如检验结果异常，应在医师指导下治疗。

【鳞状上皮细胞偏高】：

- (1)在生理情况下，机体正常的新陈代谢都会引起鳞状上皮细胞的脱离，这是一种正常的机体现象。如果长时间出现鳞状上皮细胞偏高的现象时，则有可能是尿路感染、泌尿系统结石等因素导致，应及时往泌尿外科进一步诊断治疗。

【粘液丝偏高】：

- (1)尿常规中粘液丝是由尿路中细胞分泌出来的，在有尿路感染时分泌会明显增多，且伴有炎症细胞的出现。
- (2)粘液丝偏高，可分为生理性偏高和病理性偏高两种，生理性偏高一般是由于喝水较少导致的尿液浓缩，一般在喝水后就能达到稀释的效果。
- (3)病理性的粘液丝偏高是由于泌尿系炎症或者是前列腺炎导致的，需要注意观察，多喝水，同时有白细胞等炎症细胞增多时，应及时服用抗感染药物治疗。如果仅有粘液丝的增多而没有白细胞等炎症细胞增多时，尿路有炎症的可能性不大。
- (4)建议平时饮食注意清淡，多喝水，少吃油腻和辛辣的食物，要注意个人清洁卫生，勤洗阴部，注意休息。

【尿蛋白质(PRO)+-】：

- (1)建议专科复查，结合临床诊治。

【宫颈糜烂】：

- (1)宫颈糜烂是慢性宫颈炎最常见的一种病理改变。由于宫颈表面的鳞状上皮长期浸于碱性炎症分泌物中而剥脱，被宫颈管内柱状上皮所代替，因柱状上皮薄，可显露皮下血管，宫颈表面呈红色，通称宫颈糜烂。
- (2)宫颈糜烂根据糜烂面积大小，可将宫颈糜烂分为三度，轻度指糜烂面小于整个宫颈的 1/3；中度指糜烂面占整个宫颈的 1/3-2/3；重度指糜烂面超过整个宫颈的 2/3。
- (3)宫颈糜烂根据类型分为单纯性糜烂，在炎症初期，糜烂面光滑；颗粒状糜烂，因腺体及间质增生，表面凹凸不平，呈颗粒状；乳头状糜烂，增生更显著，呈乳头状。
- (4)以局部治疗为主，主要有药物局部治疗和物理治疗。
- (5)请在妇科医生指导下规范治疗，并定期复查。

【宫颈那囊】：

- (1)宫颈腺体囊肿又叫宫颈纳氏囊肿（可称‘纳囊’或‘那囊’），同宫颈糜烂、宫颈息肉一样，是慢性宫颈炎的一种表现。
- (2)临床表现时可以看到宫颈表面突出多个大小不一的青白色囊泡（并非紫色），内含黏液，小的有米粒大，大的有玉米粒大，有的可以长得很大，突出于宫颈表面，甚至到达阴道口，根部与宫颈之间有蒂相连，常合并有宫颈肥大。
- (3)对其形成原因是在宫颈糜烂愈合过程中，新生的鳞状上皮覆盖宫颈腺管口或伸入腺管，将腺管口阻塞；腺管周围的结缔组织增生或瘢痕形成压迫腺管，使腺管变窄甚至阻塞，腺体分泌物引流受阻，滞留形成的囊肿叫宫颈纳氏囊肿。
- (4)对小的纳囊，无任何临床症状可不予处理；对于密集的较小的纳囊或比较大的纳囊，可考虑光疗、激光、微波、自凝刀等物理治疗。
- (5)对于较大的突出于宫颈表面的纳囊，可考虑电刀切除治疗。上述治疗方法均无太大痛苦，也基本不会影响日常的工作和生活。

【赘生物】：

- (1)建议妇科复查。

【甲状腺双侧叶实质回声欠均匀】：

- (1)建议内分泌科诊断治疗。

【阻塞性通气功能障碍】：

- (1)建议往呼吸内科进一步诊断治疗。

【HPV 低危亚型：阳性】：

- (1)妇科咨询。
- (2)妇科作宫颈细胞病理学检查。
- (3)动态追踪观察 HPV 变化；定期（三个月）复查 HPV；定期常规妇检（包括子宫、附件 B 超）。
- (4)必要时进行免疫治疗、抗病毒治疗及妇科相关疾病治疗（如宫颈炎的治疗等）。

汇总医生： 丁昊炜

主检日期： 2023-11-27

主检医生：

分科结果

妇科内诊

项目名称	检查结果	项目名称	检查结果
外阴	正常	尿道口	正常
阴道	通畅	子宫	正常
附件	正常	宫颈	赘生物&宫颈那囊&重 度糜烂
后穹窿	正常		

***小结:**

(1) 赘生物 宫颈那囊 宫颈糜烂

操作员：许艳华

检查日期:2023-11-24

检查医生: 许艳华

检验报告

血流变

项目名称	检查结果	单位	参考值	提示
全血粘度高切 200/s	3.63	mpas	3.36--4.32	
全血粘度中切 100/s	3.91	mpas	3.43--4.59	
全血粘度中切 50/s	4.33	mpas	3.85--5.45	
全血还原粘度高切	5.02	mpas	3.69--8.74	
全血还原粘度低切	37.10	mpas	26.87--47.57	
血浆粘度	1.42	mpas	1.26--1.70	
血沉(ESR)	11.20	mm/h	0--20	
红细胞压积	0.44	L/L	0.35--0.45	
红细胞聚集指数	4.89		3.19--5.33	
红细胞变形指数	0.71		0.53--1.11	
红细胞刚性指数	3.53		2.17--6.94	
血沉方程 K 值	42.92	mm/h	0--80.48	
全血粘度 1/s	17.75	mpas	13.79--17.91	
全血高切相对指数	2.55		1.9--3.4	
全血低切相对指数	12.50		8.1--14.2	

*小结:

未见异常

操作员：梁可欣 检查日期:2023-11-24

检查医生:陈建国

尿液分析+尿沉渣

项目名称	检查结果	单位	参考值	提示
白细胞尿	12	个/ul	0--13	
上皮细胞(EC)	3	/HP	0--28	
管型(CAST)	0	个/ul	0--1	

霉菌(尿)	0	/HP	0--0	
结晶	0	/HP	0--10	
透明度(CLA)	清亮			
胆红素(BIL)	-		阴性	
隐血(ERY)	-		阴性	
小圆上皮细胞(SRC)	0	个/ul	0--0	
维生素 C	-		阴性	
异常红细胞	0	个/ul	0--3	
红细胞(正常)	2	个/ul	0--6	
鳞状上皮细胞	3	个/ul	0--0	↑
粘液丝	8	个/ul	0--0	↑
颜色(Colour)	淡黄色			
尿葡萄糖(GLU)	-		阴性	
酮体(KET)	-		阴性	
比重(SG)	1.020		1.003--1.030	
酸碱度(PH)	6.5		4.5--8.0	
尿蛋白质(PRO)	+-		阴性	
尿胆原(URO)	-		阴性	
亚硝酸盐(NIT)	-		阴性	
红细胞(尿)(RBC)	2	个/ul	0--6	
尿白细胞(LEU)	-		阴性	

***小结:**

鳞状上皮细胞偏高(3 /HP) 粘液丝偏高(8 /HP) 尿蛋白质(PRO)+-

操作员: 李佳敏 检查日期:2023-11-24 检查医生:陈建国

血常规 (五分类)

项目名称	检查结果	单位	参考值	提示
白细胞(WBC)	3.76	10 ⁹ /L	3.5--9.5	

淋巴细胞绝对值(LY#)	1.25	10 ⁹ /L	1.1--3.2	
淋巴细胞百分比(LY%)	33.3	%	20--50	
中性粒细胞绝对值(GR#)	2.27	10 ⁹ /L	1.8--6.3	
中性粒细胞百分比(GR%)	60.5	%	40--75	
嗜碱性粒细胞绝对值(BA#)	0.02	10 ⁹ /L	0--0.06	
嗜碱性粒细胞百分比(BA%)	0.4	%	0--1.0	
嗜酸性粒细胞绝对值(EO#)	0.01	10 ⁹ /L	0.02--0.52	↓
嗜酸性粒细胞百分比(EO%)	0.3	%	0.4--8.0	↓
血小板(PLT)	165	10 ⁹ /L	125--350	
血小板分布宽度(PDW)	16.3	%	15--17	
平均血小板体积(MPV)	12.0	fl	6.0--14.0	
血小板压积(PCT)	0.199	%	0.11--0.28	
红细胞(RBC)	3.97	10 ¹² /L	3.8--5.1	
血红蛋白	113	g/L	115--150	↓
红细胞压积(HCT)	34.4	%	35--45	↓
红细胞平均体积(MCV)	86.7	fl	82--100	
平均血红蛋白含量(MCH)	28.6	pg	27--34	
平均血红蛋白浓度(MCHC)	330	g/L	316--354	
单核细胞绝对值(MO#)	0.21	10 ⁹ /L	0.1--0.60	
单核细胞百分比(MO%)	5.5	%	3--10	
红细胞分布宽度标准差(RDW-SD)	41.7	fl	35--56	
红细胞分布宽度变异系数(RDW-CV)	12.7	%	10.6--16.6	
大血小板比率	38.5	%	11--45	
大血小板数目	64	10 ⁹ /L	30--90	
未成熟粒细胞数目	0.00	10 ⁹ /L	0--999	
未成熟粒细胞百分比	0.1	%	0--100	

有核红细胞数目	0.000	10 ⁹ /L	0--9999	
有核红细胞百分比	0.00	/100WBC	0--9999	

***小结:**

嗜酸性粒细胞绝对值(EO#)偏低(0.01 10⁹/L) 嗜酸性粒细胞百分比(EO%)偏低(0.3 %) 血红蛋白偏低(113 g/L) 红细胞压积(HCT)偏低(34.4 %)

操作员：乔叶 检查日期:2023-11-24 检查医生:陈建国

肾功三项

项目名称	检查结果	单位	参考值	提示
肌酐(CREA)	56.00	umol/L	41--73	
尿酸(UA)	255.00	umol/L	140--340	
尿素测定 (Urea)	5.00	mmol/L	2.6--7.5	

***小结:**

未见异常

操作员：刘慧芳 检查日期:2023-11-24 检查医生:陈建国

空腹血糖

项目名称	检查结果	单位	参考值	提示
葡萄糖(GLU)	5.01	mmol/L	3.89--6.1	

***小结:**

未见异常

操作员：刘慧芳 检查日期:2023-11-24 检查医生:陈建国

血脂四项

项目名称	检查结果	单位	参考值	提示
动脉硬化指数	1.46		1.31--3.19	
总胆固醇(CHOL)	4.34	mmol/L	2.59--5.2	
甘油三脂(TG)	0.53	mmol/L	0.7--1.7	↓

低密度脂蛋白(LDL)	2.24	mmol/L	0--4.13	
高密度脂蛋白(HDL)	1.53	mmol/L	0.77--1.55	

***小结:**

甘油三脂(TG)偏低(0.53 mmol/L)

操作员：刘慧芳 检查日期:2023-11-24 检查医生:陈建国

肝功能三项

项目名称	检查结果	单位	参考值	提示
γ-谷氨酰转肽酶(GGT)	11.0	U/L	7--45	
丙氨酸氨基转移酶(ALT)	14.00	U/L	7--40	
门冬氨酸氨基转移酶(AST)	20.00	U/L	13--35	
谷草比谷丙	1.43		0.4--2.5	

***小结:**

未见异常

操作员：刘慧芳 检查日期:2023-11-24 检查医生:陈建国

人乳头瘤病毒检查 (HPV)

项目名称	检查结果	单位	参考值	提示
HPV 高危亚型 16	阴性(-)		阴性(-)	
HPV 高危亚型 18	阴性(-)		阴性(-)	
HPV 高危亚型 31	阴性(-)		阴性(-)	
HPV 高危亚型 26	阴性(-)		阴性(-)	
HPV 高危亚型 33	阴性(-)		阴性(-)	
HPV 高危亚型 35	阴性(-)		阴性(-)	
HPV 高危亚型 39	阴性(-)		阴性(-)	
HPV 高危亚型 45	阴性(-)		阴性(-)	
HPV 高危亚型 51	阴性(-)		阴性(-)	
HPV 高危亚型 52	阴性(-)		阴性(-)	

HPV 高危亚型 53	阴性(-)		阴性(-)	
HPV 高危亚型 56	阴性(-)		阴性(-)	
HPV 高危亚型 58	阴性(-)		阴性(-)	
HPV 高危亚型 59	阴性(-)		阴性(-)	
HPV 高危亚型 66	阴性(-)		阴性(-)	
HPV 高危亚型 68	阴性(-)		阴性(-)	
HPV 高危亚型 73	阴性(-)		阴性(-)	
HPV 高危亚型 82	阴性(-)		阴性(-)	
HPV 低危亚型 6	阴性(-)		阴性(-)	
HPV 低危亚型 11	阴性(-)		阴性(-)	
HPV 低危亚型 42	阳性(+)		阴性(-)	
HPV 低危亚型 43	阴性(-)		阴性(-)	
HPV 低危亚型 81	阴性(-)		阴性(-)	

***小结:**

HPV 低危亚型 42 阳性

操作员：刘慧芳 检查日期:2023-11-27 检查医生:陈建国

(女) 肿瘤三项

项目名称	检查结果	单位	参考值	提示
糖类抗原 125 测定 (CA125)	12.8	U/ml	0--38	
癌胚抗原(CEA)	1.02	ng/ml	0--5	
甲胎蛋白(AFP)	0.9	ng/ml	0--7	

***小结:**

未见异常

操作员：刘慧芳 检查日期:2023-11-24 检查医生:陈建国

大同现代医学检验实验室

液基薄层细胞学图文报告

ID: 2023092200

病理号: 088158

姓名: 薛亚萍

性别: 女

年龄: 38岁

送检科室:

电话号码: 15935291102

床号:

病历号:

体检号: 2308221040

送检医院: 大同瑞慈康复体检 送检日期: 2023-11-24

末次月经:

送检医生:

采样日期:

报告日期: 2023-11-24

标本满意度: 满意

细胞量: >45%

红细胞:

经期样本:

颈管细胞:

化生细胞:

鳞状细胞:

宫颈柱状细胞:

未见上皮内病变/恶性细胞:

正常范围内:

- 良性反应性改变:
- 炎症:
 - 轻度:
 - 中度:
 - 重度:
 - 放疗:
 - 妊娠:
 - 萎缩性:
 - 宫内避孕器:
 - 其他:

病原体: 滴虫感染: 念珠菌感染: 细菌感染:

提示 HPV 感染: 疱疹病毒感染:

鳞状上皮细胞分析:

- 非典型鳞状细胞:
- 倾向上皮内瘤变:
 - 倾向良性反应性改变:
 - 不能明确意义(ASC-US):
 - 不排除高度病变(ASC-H):
- 上皮内低度病变: 鳞癌:
- 上皮内高度病变:
- CIN2:
 - CIN3:

腺上皮细胞分析:

非典型腺细胞:

- 宫内膜:
- 来源不明:

非典型腺细胞(宫颈管):

- 倾向原位腺癌:
- 不能明确意义:
- 倾向良性反应性改变:

腺癌:

- 宫颈管:
- 宫内膜:
- 其它:

炎细胞:

- 轻度:
- 中度:
- 重度:

可疑腺癌:

诊断意见: 未见上皮内病变或恶性细胞 (NILM)。

建议:

报告医师: 张荣生

地址: 大同市魏都大道 79 号, 本报告医师签字后有效
咨询: 0352-2830587 4006-122-995

妇科细胞学是筛查项目, 出于技术原因, 可能会有假阴性结果, 本检测仅对来样负责, 如果对结果有疑义, 请在收到报告 7 天内与我们联系。

大同瑞慈健康体检

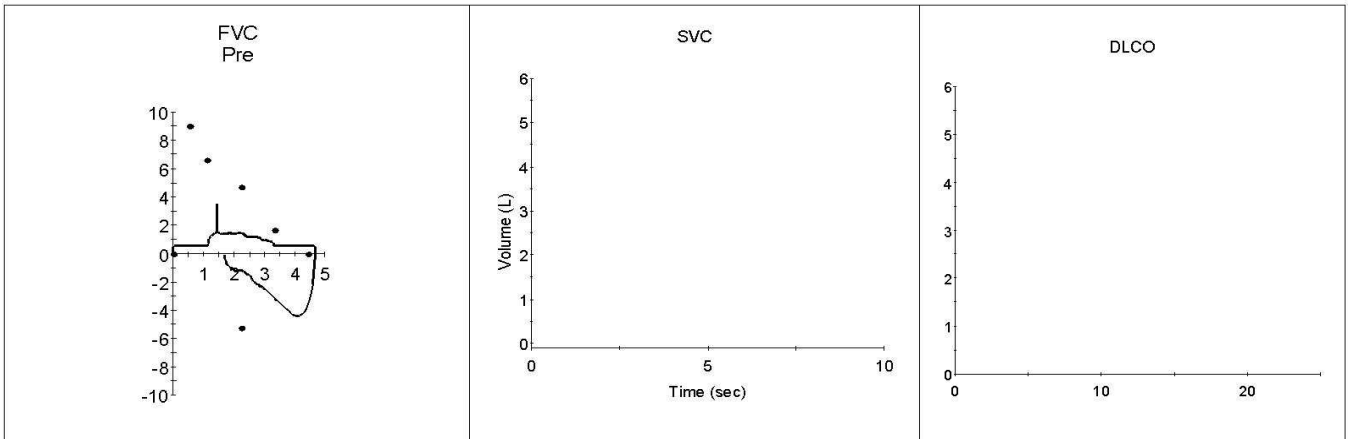
肺功能检验报告

姓名: 薛亚萍	ID: 444580	BSA: 1.53	日期: 2023/11/24
医师:	身高: 164.00	年龄: 38	病房:
医生:	体重: 50.00	性别: Male	种族: <Unspecified

Pre Test Comments:

Post Test Comments: 阻塞性通气功能障碍

	Pre-Bronch			Post-Bronch		
	<u>Actual</u>	<u>Pred</u>	<u>%Pred</u>	<u>Actual</u>	<u>%Pred</u>	<u>%Chng</u>
----用力肺活量 ----						
FVC (L)	4.69	4.45	105			
FEV1 (L)	1.48	3.59	41			
FEV1/FVC (%)	32	80	39			
FEF 25% (L/sec)	0.85	6.59	12			
FEF 75% (L/sec)	0.51	1.63	31			
FEF 25-75% (L/sec)	1.05	3.56	29			
FEF Max (L/sec)	1.49	9.02	16			
FIVC (L)	3.00					
FIF Max (L/sec)	4.42					



超声诊断图文报告

流水号: 2308221040

影像号: 1460419

姓名: 薛亚萍

年龄: 38 岁

性别: 女

检查设备: Vivid E95

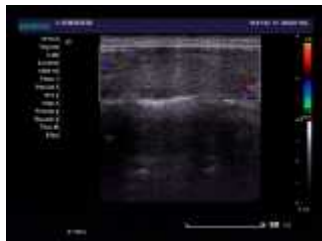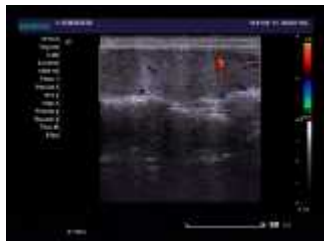体检号: 444580

申请医院: 本院

体检科室: 体检科

检查部位: 甲状腺彩超

经典图像:



影像所见:

甲状腺双侧叶形态正常, 包膜完整, 实质回声欠均匀, CDFI: 未见异常血流信号。
双侧颈部未见明显肿大淋巴结。

影像诊断:

甲状腺双侧叶实质回声欠均匀

报告医师: 李菊蓉

检查日期: 2023-11-24

审核医师: 李菊蓉

报告日期: 2023-11-24

超声诊断图文报告

流水号: 2308221040

影像号: 1460425

姓名: 薛亚萍

年龄: 38 岁

性别: 女

检查设备: Vivid E95

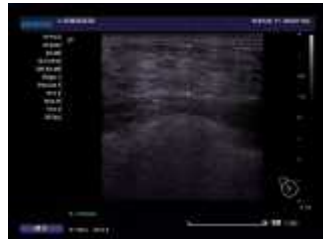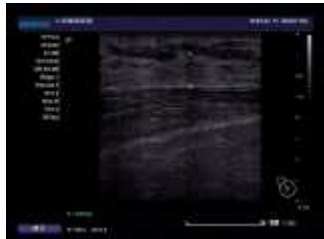体检号: 444580

申请医院: 本院

体检科室: 体检科

检查部位: 乳腺彩超

经典图像:



影像所见:

双侧乳腺腺体层次清晰, 右乳腺体厚 0.8cm, 左乳腺体厚 1.0cm, 乳导管未见扩张, 未见明显占位性病变, CDFI: 未见异常血流信号。

双侧腋下未见明显肿大淋巴结。

影像诊断:

双侧乳腺未见明显异常

报告医师: 李菊蓉

检查日期: 2023-11-24

审核医师: 李菊蓉

报告日期: 2023-11-24

超声诊断图文报告

流水号: 2308221040

影像号: 1460431

姓名: 薛亚萍

年龄: 38 岁

性别: 女

检查设备: Vivid E95

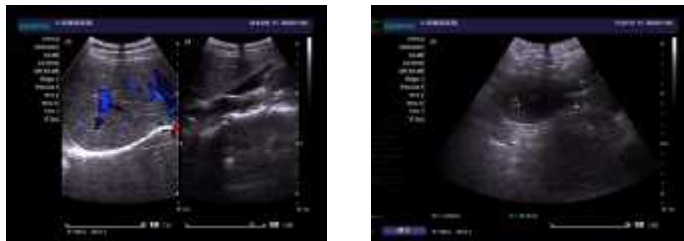体检号: 444580

申请医院: 本院

体检科室: 体检科

检查部位: 全腹彩超

经典图像:



影像所见:

肝脏大小形态正常, 包膜光滑完整, 实质回声均匀, 肝内管道系统走行清晰, 门静脉及肝内胆管不扩张。

胆囊大小形态正常, 壁不厚、光滑, 囊内透声好, 肝外胆管不扩张。

胰腺大小形态正常, 实质回声均匀, 主胰管不扩张。

脾脏大小形态正常, 实质回声均匀, 脾门静脉不宽。

双肾大小形态正常, 皮髓质分界清晰, 集合系统未见分离, 双侧输尿管未见扩张。

膀胱充盈佳, 未见明显异常。

后位子宫, 大小约 4.9*3.4*4.4cm, 肌壁回声均匀, 内膜线清晰, 厚 0.7cm, 宫颈厚约 2.5cm, 双侧附件区未见异常。

影像诊断:

肝、胆、脾、胰、双肾、子宫、双侧附件区未见明显异常

报告医师: 李菊蓉

检查日期: 2023-11-24

审核医师: 李菊蓉

报告日期: 2023-11-24