



2308221026

大同瑞慈健康体检

报 告 册

体检编号	444569	工号	361
姓名	谷丽荣		
性别	女	年龄	29岁
单位	中国邮政集团有限公司大同		
部门	中国邮政集团大同市平城区分公		
联系电话	18734642064		
体检日期	2024-07-24		

尊敬的谷丽荣女士您好！

首先，瑞慈健康体检全体员工欢迎您的光临，并对您的信任表示衷心的感谢！

您于 2024-07-24 （体检编号：444569）完成健康检查，本机构的各科医生已根据您的体检项目及结果，汇总成此份健康体检报告，并经总检医生审核。据此提出对您健康状况的综合分析及建议。

瑞慈健康体检倡导“大健康、大康复”，提出“健康是第一财富（Rich）”的人文理念。希望您仔细阅读并妥善地保管此份健康体检报告，并认真关注报告中的提示与建议，若您对报告内容有任何疑问，可直接与瑞慈健康体检客服部联系，进一步咨询。

健康体检咨询电话：**0352-2824444**

客户服务咨询电话：**0352-2830597**

400-6112995

瑞慈健康体检报告由下列内容组成：

第一部分：主检报告

第二部分：分科分项结果

第三部分：检验报告

第四部分：附表

主检报告

检查综述

- 1、【肾功三项】 尿酸(UA)偏高(428.00 umol/L)
- 2、【尿液分析+尿沉渣】 鳞状上皮细胞偏高(8 /HP) 粘液丝偏高(9 /HP)
- 3、【血流变】 全血粘度中切 100/s 偏高(4.62 mPa.S) 全血粘度 1/s 偏高(19.41 mPa.S) 全血低切相对指数偏高(14.38)
- 4、【妇科内诊】 (1) 阴道炎 (2) 宫颈：轻度糜烂
- 5、【心电图】 1. 窦性心律不齐 2. 心电图右偏 3. 异常Q波 4. ST-T 改变结合临床
- 6、【肺功能测定】 阻塞性通气功能障碍

医生建议

【尿酸(UA)偏高】：

- (1) 尿酸(UA)是体内嘌呤代谢的最终产物。食物中的核酸分解生成嘌呤，体内组织中的核酸分解成嘌呤核苷，嘌呤和嘌呤核苷经过分解脱氨及氧化作用生成尿酸(UA)。
- (2) 大部分的尿酸由肾脏排出，其余在肝脏分解破坏或随胆汁排泄。肾脏在排泄尿酸过程中，由肾小球滤出尿酸，若肾功能不好的人，排泄功能差，尿中排出的尿酸少了，血尿酸就会增高。
- (3) 常见于肾脏疾病(如急性慢性肾炎、肾结核、肾积水晚期等)；还可见于长期吃高嘌呤食物，如动物内脏、海鲜、贝类等，这种情况下，若不控制饮食，导致嘌呤长期偏高，即使肾功能正常，也会受高浓度尿酸的影响。
- (4) 另外，需要警惕的是，若尿酸长期偏高，会由尿酸盐结晶沉积引起痛风性关节炎、慢性间质性肾炎，血尿酸增高是诊断痛风的主要依据。
- (5) 应避免食用含嘌呤高的食物，如各种动物内脏、豆制品、海鲜等，不要喝酒，尤其是啤酒。忌酸性食物，忌醋，多喝水，每日尿量在2公升以上，碱化尿液。
- (6) 必要时在肾内科医生指导下进行降尿酸治疗，定期复查。

【鳞状上皮细胞偏高】：

- (1) 在生理情况下，机体正常的新陈代谢都会引起鳞状上皮细胞的脱离，这是一种正常的机体现象。如果长时间出现鳞状上皮细胞偏高的现象时，则有可能是尿路感染、泌尿系统结石等因素导致，应及时往泌尿外科进一步诊断治疗。

【粘液丝偏高】：

- (1) 尿常规中粘液丝是由尿路中细胞分泌出来的，在有尿路感染时分泌会明显增多，且伴有炎症细胞的出现。
- (2) 粘液丝偏高，可分为生理性偏高和病理性偏高两种，生理性偏高一般是由于喝水较少导致的尿液浓缩，一般在喝水后就能达到稀释的效果。
- (3) 病理性的粘液丝偏高是由于泌尿系炎症或者是前列腺炎导致的，需要注意观察，多喝水，同时有白细胞等炎症细胞增多时，应及时服用抗感染药物治疗。如果仅有粘液丝的增多而没有白细胞等炎症细胞增多时，尿路有炎症的可能性不大。
- (4) 建议平时饮食注意清淡，多喝水，少吃油腻和辛辣的食物，要注意个人清洁卫生，勤洗阴部，注意休息。

【全血粘度 1/s 偏高】：

(1) 血液的流动特性取决于血液粘度的高低，血液的粘度愈高，流动性愈差（慢），粘度愈低，流动性愈好（快）。影响血粘度的因素主要有：红细胞压积、红细胞聚集性、红细胞刚性、血浆中的胆固醇、甘油三酯及纤维蛋白原的含量等。

(2) 血粘度偏高应注意：1. 限制高脂肪、高蛋白、糖、盐、淀粉类食物的摄入量。2. 多饮水，增加有氧运动。
3. 必要时内科结合临床治疗。

【全血低切相对指数偏高】：

(1) 供内科结合临床参考。

【全血粘度中切 100/s 偏高】：

(1) 血液的流动特性取决于血液粘度的高低，血液的粘度愈高，流动性愈差（慢），粘度愈低，流动性愈好（快）。影响血粘度的因素主要有：红细胞压积、红细胞聚集性、红细胞刚性、血浆中的胆固醇、甘油三酯及纤维蛋白原的含量等。

(2) 血粘度偏高应注意：1. 限制高脂肪、高蛋白、糖、盐、淀粉类食物的摄入量。2. 多饮水，增加有氧运动。
3. 必要时内科结合临床治疗。

【宫颈糜烂】：

(1) 宫颈糜烂是慢性宫颈炎最常见的一种病理改变。由于宫颈表面的鳞状上皮长期浸于碱性炎症分泌物中而剥脱，被宫颈管内柱状上皮所代替，因柱状上皮薄，可显露皮下血管，宫颈表面呈红色，通称宫颈糜烂。

(2) 宫颈糜烂根据糜烂面积大小，可将宫颈糜烂分为三度，轻度指糜烂面小于整个宫颈的 1/3；中度指糜烂面占整个宫颈的 1/3-2/3；重度指糜烂面超过整个宫颈的 2/3。

(3) 宫颈糜烂根据类型分为单纯性糜烂，在炎症初期，糜烂面光滑；颗粒状糜烂，因腺体及间质增生，表面凹凸不平，呈颗粒状；乳头状糜烂，增生更显著，呈乳头状。

(4) 以局部治疗为主，主要有药物局部治疗和物理治疗。

(5) 请在妇科医生指导下规范治疗，并定期复查。

【阴道炎】：

(1) 阴道炎是阴道粘膜及粘膜下结缔组织的炎症，是妇科门诊常见的疾病。

(2) 正常健康妇女，由于解剖学及生物化学特点，阴道对病原体的侵入有自然防御功能，当阴道的自然防御功能遭到破坏，则病原体易于侵入，导致阴道炎症。

(3) 绝经后妇女由于雌激素缺乏，阴道上皮菲薄，细胞内糖原含量减少，阴道 PH 高达 7 左右，故阴道抵抗力低下，比青春期及育龄妇女易受感染。

(4) 阴道炎临床上以白带的性状发生改变以及外阴痒痒灼痛为主要临床特点，感染累及尿道时，可有尿痛、尿急等症状。常见的阴道炎有细菌性阴道病、滴虫性阴道炎、霉菌性阴道炎、老年性阴道炎。

(5) 阴道炎由不同的病原体感染所致，一旦出现外阴不适，白带异常，立即去医院检查，确定病原体，针对病因治疗。

【心电图右偏】：

(1) 生理情况下可见于瘦长体型者。病理情况下可见于各种原因引起的右室肥厚、右束支、左后分支传导阻滞、肺气肿。

(2) 无症状者无需特殊治疗，可定期复查心电图。有症状（心悸、心慌、胸闷）者，请往心内科结合临床治疗。定期复查。

【窦性心律不齐】：

(1) 供内科临床参考，可见于正常人，无重要临床意义。

(2) 见于正常人，是一种随呼吸节律而变化的正常心律。

【异常 Q 波】：

(1)也可以见于正常人，不排除既往有陈旧性心肌梗死病史。既往有冠心病、心梗病史者，特别伴 ST-T 改变，建议在心血管内科医生指导下坚持治疗，严防心脑血管意外事件发生，尤其在秋冬季节。无既往病史者，建议密切动态观察，心血管内科结合临床诊治。

【ST-T 改变】：

(1)ST-T 改变主要是反映心肌缺血现象，具有 ST 段抬高和下移两种表现，多见于慢性冠状动脉供血不足、心绞痛、心肌炎、心肌劳损等，但有时也见于神经植物功能紊乱、精神紧张、电解质紊乱、内分泌疾病等。

(2)临床上把心肌缺血疾病的 ST-T 改变称为特异性 ST-T 改变，把超出正常范围而又不具备特异性 ST-T 改变归结为非特异性 ST-T 改变。建议定期复查、动态观察，并心内科结合临床考虑，必要时心脏彩超、冠脉 CTA 检查。

【阻塞性通气功能障碍】：

(1)建议往呼吸内科进一步诊断治疗。

汇总医生： 丁昊炜

主检日期： 2024-07-27

主检医生：

分科结果

身高、体重、血压

项目名称	检查结果	项目名称	检查结果
身高	167cm	体重	57kg
血压	112/78mmHg		

***小结：**

未见异常

操作员：张文静

检查日期：2024-07-24

检查医生：名燕凌

妇科内诊

项目名称	检查结果	项目名称	检查结果
外阴	正常	尿道口	正常
阴道	阴道炎	子宫	正常
附件	正常	宫颈	轻度糜烂
后穹窿	正常		

***小结：**

(1) 阴道炎

(2) 宫颈：轻度糜烂

操作员：智美玲

检查日期：2024-07-24

检查医生：智美玲

检验报告

血流变

项目名称	检查结果	单位	参考值	提示
全血粘度高切 200/s	4.31	mpas	3.36--4.32	
全血粘度中切 100/s	4.62	mpas	3.43--4.59	↑
全血粘度中切 50/s	5.08	mpas	3.85--5.45	
全血还原粘度高切	6.74	mpas	3.69--8.74	
全血还原粘度低切	41.05	mpas	26.87--47.57	
血浆粘度	1.35	mpas	1.26--1.70	
血沉(ESR)	5.40	mm/h	0--20	
红细胞压积	0.44	L/L	0.35--0.45	
红细胞聚集指数	4.50		3.19--5.33	
红细胞变形指数	0.84		0.53--1.11	
红细胞刚性指数	4.99		2.17--6.94	
血沉方程 K 值	20.69	mm/h	0--80.48	
全血粘度 1/s	19.41	mpas	13.79--17.91	↑
全血高切相对指数	3.20		1.9--3.4	
全血低切相对指数	14.38		8.1--14.2	↑

*小结:

全血粘度中切 100/s 偏高(4.62 mPa.S) 全血粘度 1/s 偏高(19.41 mPa.S) 全血低切相对指数偏高(14.38)

操作员：赵伟 检查日期:2024-07-24

检查医生:陈建国

尿液分析+尿沉渣

项目名称	检查结果	单位	参考值	提示
白细胞尿	4	个/ul	0--13	
上皮细胞(EC)	8	/HP	0--28	
管型(CAST)	0	个/ul	0--1	

霉菌(尿)	0	/HP	0--0	
结晶	0	/HP	0--10	
透明度(CLA)	清亮			
胆红素(BIL)	-		阴性	
隐血(ERY)	-		阴性	
小圆上皮细胞(SRC)	0	个/ul	0--0	
维生素 C	-		阴性	
异常红细胞	0	个/ul	0--3	
红细胞(正常)	0	个/ul	0--6	
鳞状上皮细胞	8	个/ul	0--0	↑
粘液丝	9	个/ul	0--0	↑
颜色(Colour)	淡黄色			
尿葡萄糖(GLU)	-		阴性	
酮体(KET)	-		阴性	
比重(SG)	1.025		1.003--1.030	
酸碱度(PH)	6.0		4.5--8.0	
尿蛋白质(PRO)	-		阴性	
尿胆原(URO)	-		阴性	
亚硝酸盐(NIT)	-		阴性	
红细胞(尿)(RBC)	0	个/ul	0--6	
尿白细胞(LEU)	-		阴性	

***小结:**

鳞状上皮细胞偏高(8 /HP) 粘液丝偏高(9 /HP)

操作员: 赵伟 检查日期:2024-07-24 检查医生:陈建国

血常规 (五分类)

项目名称	检查结果	单位	参考值	提示
白细胞(WBC)	5.29	10 ⁹ /L	3.5--9.5	

淋巴细胞绝对值(LY#)	2.36	10 ⁹ /L	1.1--3.2
淋巴细胞百分比(LY%)	44.7	%	20--50
中性粒细胞绝对值(GR#)	2.59	10 ⁹ /L	1.8--6.3
中性粒细胞百分比(GR%)	48.9	%	40--75
嗜碱性粒细胞绝对值(BA#)	0.03	10 ⁹ /L	0--0.06
嗜碱性粒细胞百分比(BA%)	0.5	%	0--1.0
嗜酸性粒细胞绝对值(EO#)	0.05	10 ⁹ /L	0.02--0.52
嗜酸性粒细胞百分比(EO%)	0.9	%	0.4--8.0
血小板(PLT)	221	10 ⁹ /L	125--350
血小板分布宽度(PDW)	15.8	%	15--17
平均血小板体积(MPV)	11.1	fl	6.0--14.0
血小板压积(PCT)	0.245	%	0.11--0.28
红细胞(RBC)	4.87	10 ¹² /L	3.8--5.1
血红蛋白	147	g/L	115--150
红细胞压积(HCT)	44.3	%	35--45
红细胞平均体积(MCV)	91.0	fl	82--100
平均血红蛋白含量(MCH)	30.1	pg	27--34
平均血红蛋白浓度(MCHC)	331	g/L	316--354
单核细胞绝对值(MO#)	0.26	10 ⁹ /L	0.1--0.60
单核细胞百分比(MO%)	5.0	%	3--10
红细胞分布宽度标准差(RDW-SD)	40.4	fl	35--56
红细胞分布宽度变异系数(RDW-CV)	11.8	%	10.6--16.6
大血小板比率	34.2	%	11--45
大血小板数目	76	10 ⁹ /L	30--90
未成熟粒细胞数目	0.00	10 ⁹ /L	0--999
未成熟粒细胞百分比	0.0	%	0--100

有核红细胞数目	0.000	10 ⁹ /L	0--9999	
有核红细胞百分比	0.00	/100WBC	0--9999	

***小结:**

未见异常

操作员：乔叶 检查日期:2024-07-24 检查医生:陈建国

肾功三项

项目名称	检查结果	单位	参考值	提示
肌酐(CREA)	70.00	umol/L	41--73	
尿酸(UA)	428.00	umol/L	140--340	↑
尿素测定 (Urea)	3.70	mmol/L	2.6--7.5	

***小结:**

尿酸(UA)偏高(428.00 umol/L)

操作员：刘慧芳 检查日期:2024-07-24 检查医生:陈建国

空腹血糖

项目名称	检查结果	单位	参考值	提示
葡萄糖(GLU)	4.78	mmol/L	3.89--6.1	

***小结:**

未见异常

操作员：刘慧芳 检查日期:2024-07-24 检查医生:陈建国

血脂四项

项目名称	检查结果	单位	参考值	提示
动脉硬化指数	1.99		1.31--3.19	
总胆固醇(CHOL)	4.60	mmol/L	2.59--5.2	
甘油三脂(TG)	0.97	mmol/L	0.7--1.7	
低密度脂蛋白(LDL)	2.25	mmol/L	0--4.13	

高密度脂蛋白(HDL)	1.13	mmol/L	0.77--1.55	
-------------	------	--------	------------	--

***小结:**

未见异常

操作员：刘慧芳 检查日期:2024-07-24 检查医生:陈建国

肝功能三项

项目名称	检查结果	单位	参考值	提示
γ-谷氨酰转肽酶(GGT)	20.0	U/L	7--45	
丙氨酸氨基转移酶(ALT)	17.00	U/L	7--40	
门冬氨酸氨基转移酶(AST)	18.00	U/L	13--35	
谷草比谷丙	1.06		0.4--2.5	

***小结:**

未见异常

操作员：刘慧芳 检查日期:2024-07-24 检查医生:陈建国

人乳头瘤病毒检查 (HPV)

项目名称	检查结果	单位	参考值	提示
HPV 高危亚型 16	阴性(-)		阴性	
HPV 高危亚型 18	阴性(-)		阴性	
HPV 高危亚型 31	阴性(-)		阴性	
HPV 高危亚型 26	阴性(-)		阴性	
HPV 高危亚型 33	阴性(-)		阴性	
HPV 高危亚型 35	阴性(-)		阴性	
HPV 高危亚型 39	阴性(-)		阴性	
HPV 高危亚型 45	阴性(-)		阴性	
HPV 高危亚型 51	阴性(-)		阴性	
HPV 高危亚型 52	阴性(-)		阴性	
HPV 高危亚型 53	阴性(-)		阴性	

HPV 高危亚型 56	阴性(-)		阴性	
HPV 高危亚型 58	阴性(-)		阴性	
HPV 高危亚型 59	阴性(-)		阴性	
HPV 高危亚型 66	阴性(-)		阴性	
HPV 高危亚型 68	阴性(-)		阴性	
HPV 高危亚型 73	阴性(-)		阴性	
HPV 高危亚型 82	阴性(-)		阴性	
HPV 低危亚型 6	阴性(-)		阴性	
HPV 低危亚型 11	阴性(-)		阴性	
HPV 低危亚型 42	阴性(-)		阴性	
HPV 低危亚型 43	阴性(-)		阴性	
HPV 低危亚型 81	阴性(-)		阴性	

***小结:**

未见异常

操作员：赵伟 检查日期:2024-07-26 检查医生:康建忠

(女) 肿瘤三项

项目名称	检查结果	单位	参考值	提示
糖类抗原 125 测定 (CA125)	5.8	U/ml	0--38	
癌胚抗原(CEA)	0.3	ng/ml	0--5	
甲胎蛋白(AFP)	2.1	ng/ml	0--7	

***小结:**

未见异常

操作员：刘慧芳 检查日期:2024-07-24 检查医生:陈建国

大同现代医学检验实验室

液基薄层细胞学图文报告

ID: 2024103551

病理号: 096552

姓名: 谷丽荣

性别: 女

年龄: 29岁

送检科室: 体检科

电话号码: 18734642064

床号:

病历号:

体检号: 2308221026

送检医院: 大同瑞慈康复体检 送检日期: 2024-07-24

末次月经:

送检医生:

采样日期:

报告日期: 2024-07-24

标本满意度: 满意

细胞量: >40%

红细胞:

经期样本:

颈管细胞:

化生细胞:

鳞状细胞:

宫颈柱状细胞:

未见上皮内病变/恶性细胞:

正常范围内:

良性反应性改变:

- 炎性:
- 放疗:
- 妊娠:
- 萎缩性:
- 宫内避孕器:
- 其他:

- 轻度:
- 中度:
- 重度:

病原体: 滴虫感染: 念珠菌感染: 细菌感染:

提示 HPV 感染: 疱疹病毒感染:

鳞状上皮细胞分析:

非典型鳞状细胞:

- 倾向上皮内瘤变:
- 倾向良性反应性改变:
- 不能明确意义(ASC-US):
- 不排除高度病变(ASC-H):

上皮内低度病变: 鳞癌:

上皮内高度病变:

- CIN2:
- CIN3:

腺上皮细胞分析:

非典型腺细胞:

- 宫内膜:
- 来源不明:

非典型腺细胞(宫颈管):

- 倾向原位腺癌:
- 不能明确意义:
- 倾向良性反应性改变:

腺癌:

- 宫颈管:
- 宫内膜:
- 其它:

炎细胞:

- 轻度:
- 中度:
- 重度:

可疑腺癌:

诊断意见: 未见上皮内病变或恶性细胞 (NILM)。

建议:

报告医师: 张荣生

地址: 大同市魏都大道 79 号, 本报告医师签字后有效
咨询: 0352-2830587 4006-122-995

妇科细胞学是筛查项目, 出于技术原因, 可能会有假阴性结果, 本检测仅对来样负责, 如果对结果有疑义, 请在收到报告 7 天内与我们联系。

大同瑞慈康复医院 12导联心电图报告

谷丽荣 女 29岁

体检号:444569

病床号:

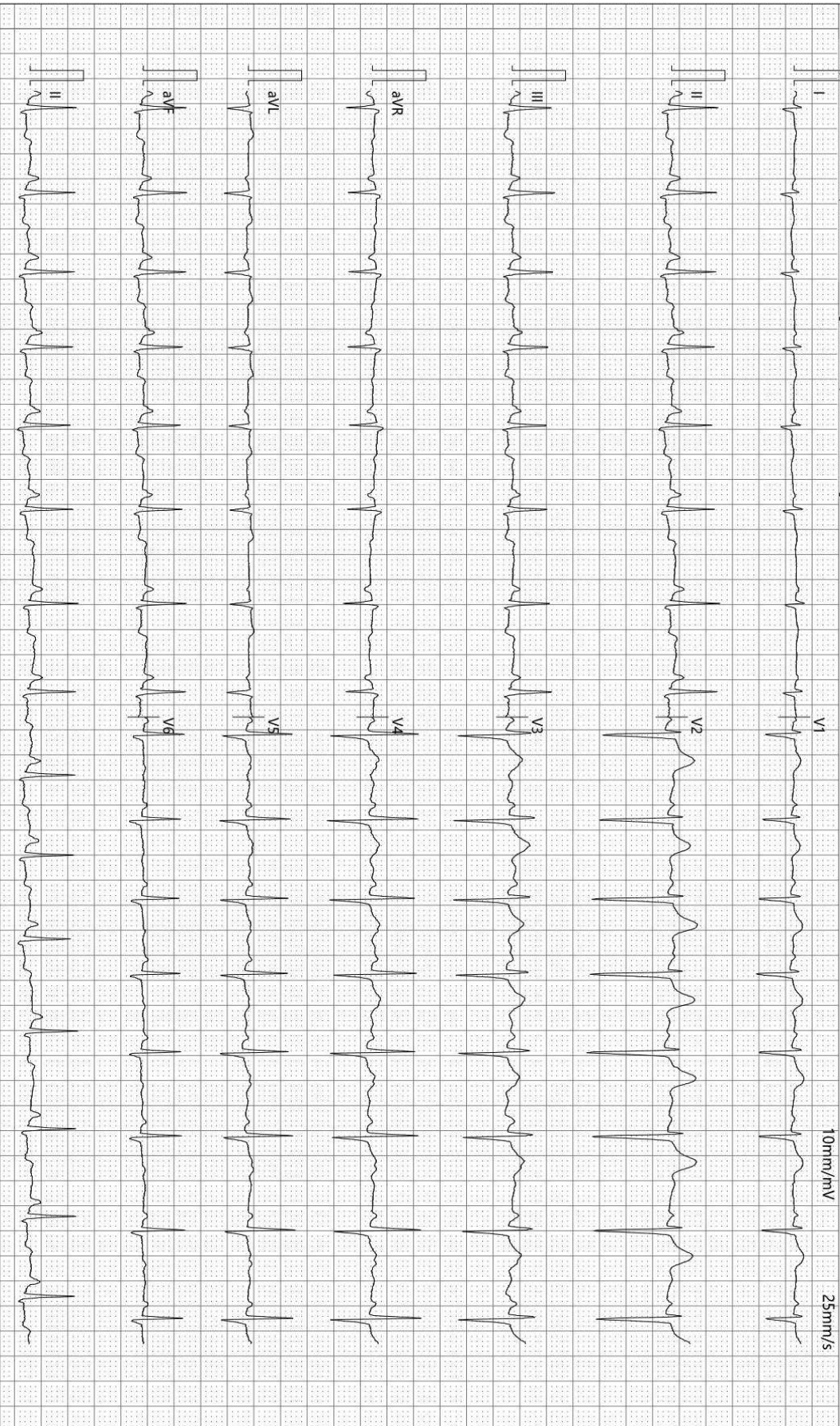
诊断结果:

- 1. 窦性心律不齐
- 2. 心电图右偏
- 3. 异常Q波
- 4. ST-T改变结合临床

诊断医生:

张之生

HR : 89bpm [60 ~ 100bpm]
P : 85ms [0 ~ 110ms]
PR : 130ms [120 ~ 200ms]
QRS : 87ms [60 ~ 100ms]
QT/QTc : 351/429ms [320 ~ 440/0 ~ 460ms]
P/QRS/T : 80 / 95 / -63 ↓ / -63 ↓ de[0 ~ 75/ -30 ~ 90/0 ~ 75deg]
RV5/SV1 : 0.853/0.582mV [0.0 ~ 2.5/0.0 ~ 2.0mV]



检查时间:2024-07-24 09:07:04

诊断时间:2024-07-24 09:16:23

SEMIP V1.90

仅供临床参考

大同瑞慈健康体检

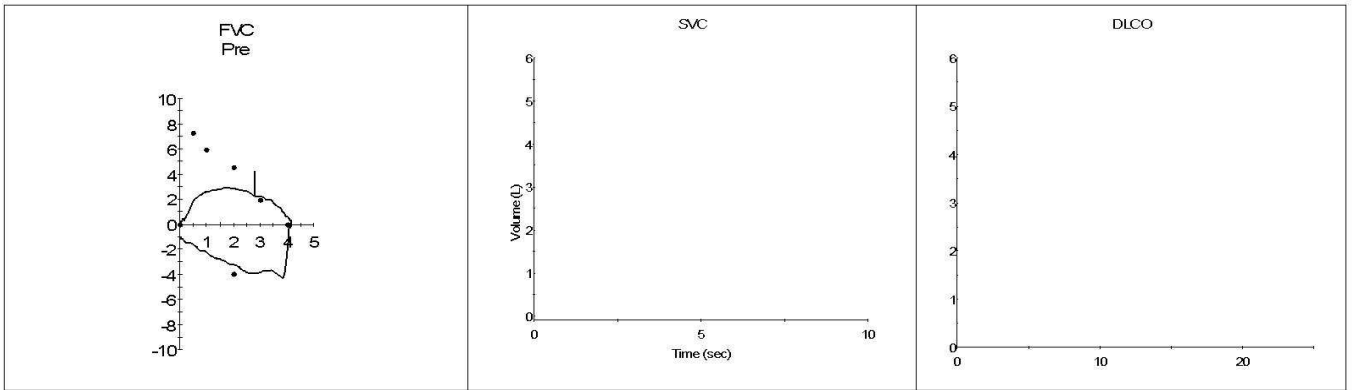
肺功能检验报告

姓名: 谷丽荣	ID: 2308221026	BSA: 1.64	日期: 2024/07/24
医师:	身高: 167.00	年龄: 29	病房:
医生:	体重: 57.00	性别: Female	种族: <Unspecified>

Pre Test Comments:

Post Test Comments: 阻塞性通气功能障碍

	Pre-Bronch			Post-Bronch		
	<u>Actual</u>	<u>Pred</u>	<u>%Pred</u>	<u>Actual</u>	<u>%Pred</u>	<u>%Chng</u>
----用力肺活量 ----						
FVC (L)	4.16	4.00	104			
FEV1 (L)	2.81	3.36	83			
FEV1/FVC (%)	67	85	79			
FEF 25% (L/sec)	2.58	5.90	43			
FEF 75% (L/sec)	2.14	1.91	111			
FEF 25-75% (L/sec)	2.59	3.58	72			
FEF Max (L/sec)	2.92	7.27	40			
FIVC (L)	4.72					
FIF Max (L/sec)	4.24					



超声诊断图文报告

流水号: 2308221026

影像号: 1616705

姓名: 谷丽荣

年龄: 29 岁

性别: 女

检查设备: Vivid E95

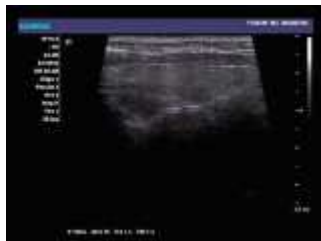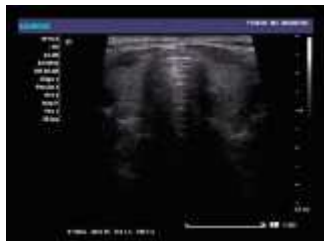体检号: 444569

申请医院: 本院

体检科室: 体检科

检查部位: 甲状腺彩超

经典图像:



影像所见:

甲状腺双侧叶形态正常, 包膜完整, 实质回声均匀, CDFI: 未见异常血流信号。
双侧颈部未见明显肿大淋巴结。

影像诊断:

甲状腺双侧叶未见异常

报告医师: 张婷婷

检查日期: 2024-07-24

审核医师: 张婷婷

报告日期: 2024-07-24

超声诊断图文报告

流水号: 2308221026

影像号: 1616707

姓名: 谷丽荣

年龄: 29 岁

性别: 女

检查设备: Vivid E95

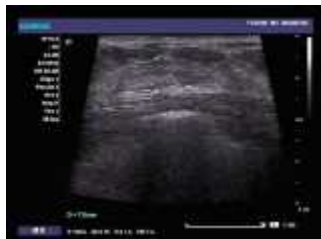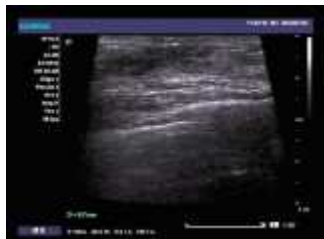体检号: 444569

申请医院: 本院

体检科室: 体检科

检查部位: 乳腺彩超

经典图像:



影像所见:

双侧乳腺腺体层次清晰, 右乳腺体厚 0.9cm, 左乳腺体厚 0.8cm, 乳导管未见扩张, 未见明显占位性病变, CDFI: 未见异常血流信号。

双侧腋下未见明显肿大淋巴结。

影像诊断:

双侧乳腺未见明显异常

报告医师: 张婷婷

检查日期: 2024-07-24

审核医师: 张婷婷

报告日期: 2024-07-24

超声诊断图文报告

流水号: 2308221026

影像号: 1616709

姓名: 谷丽荣

年龄: 29 岁

性别: 女

检查设备: Vivid E95

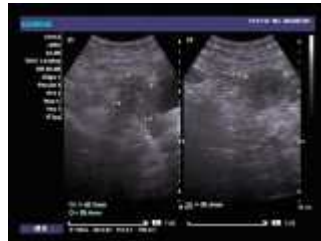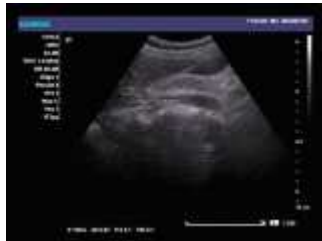体检号: 444569

申请医院: 本院

体检科室: 体检科

检查部位: 全腹彩超

经典图像:



影像所见:

肝脏大小形态正常, 包膜光滑完整, 实质回声均匀, 肝内管道系统走行清晰, 门静脉及肝内胆管不扩张。

胆囊大小形态正常, 壁不厚、光滑, 囊内透声好, 肝外胆管不扩张。

胰腺大小形态正常, 实质回声均匀, 主胰管不扩张。

脾脏大小形态正常, 实质回声均匀, 脾门静脉不宽。

双肾大小形态正常, 皮髓质分界清晰, 集合系统未见分离, 双侧输尿管未见扩张。

膀胱充盈佳, 未见明显异常。

前位子宫, 大小约 4.9*3.9*3.6cm, 肌壁回声均匀, 内膜线清晰, 厚 0.7cm, 宫颈厚约 2.0cm, 双侧附件区未见异常。

影像诊断:

肝、胆、脾、胰、双肾、子宫、双侧附件区未见明显异常

报告医师: 张婷婷

检查日期: 2024-07-24

审核医师: 张婷婷

报告日期: 2024-07-24



大同市医学影像研究中心

注: 本报告仅供临床医生参考!

地址: 大同市魏都大道 79 号。若有疑问, 请致电: 0352---2830580