



2308221016

# 大同瑞慈健康体检

## 报 告 册

体检编号	444938	工号	351
姓名	王秋剑		
性别	女	年龄	37岁
单位	中国邮政集团有限公司大同		
部门	中国邮政集团大同市平城区分公		
联系电话	13613403949		
体检日期	2024-07-27		

尊敬的王秋剑女士您好！

首先，瑞慈健康体检全体员工欢迎您的光临，并对您的信任表示衷心的感谢！

您于 2024-07-27 （体检编号：444938）完成健康检查，本机构的各科医生已根据您的体检项目及结果，汇总成此份健康体检报告，并经总检医生审核。据此提出对您健康状况的综合分析及建议。

瑞慈健康体检倡导“大健康、大康复”，提出“健康是第一财富（Rich）”的人文理念。希望您仔细阅读并妥善地保管此份健康体检报告，并认真关注报告中的提示与建议，若您对报告内容有任何疑问，可直接与瑞慈健康体检客服部联系，进一步咨询。

健康体检咨询电话：**0352-2824444**

客户服务咨询电话：**0352-2830597**

**400-6112995**

瑞慈健康体检报告由下列内容组成：

第一部分：主检报告

第二部分：分科分项结果

第三部分：检验报告

第四部分：附表

## 主检报告

### 检查综述

- 1、【血常规（五分类）】嗜碱性粒细胞百分比(BA%)偏高(1.1%) 血小板压积(PCT)偏高(0.318%) 血红蛋白偏低(103 g/L) 红细胞压积(HCT)偏低(33.7%) 红细胞平均体积(MCV)偏低(75.4 fL) 平均血红蛋白含量(MCH)偏低(23.0 pg) 平均血红蛋白浓度(MCHC)偏低(306 g/L) 大血小板数目偏高( $109 \times 10^9/L$ )
- 2、【尿液分析+尿沉渣】鳞状上皮细胞偏高(18 /HP)
- 3、【血流变】全血还原粘度低切偏高(47.78 mPa.S) 红细胞压积偏低(0.33 L/L)
- 4、【妇科内诊】(1) 宫颈那囊
- 5、【全腹彩超】1. 子宫肌瘤 2. 右侧附件区囊性结构 考虑生理性
- 6、【肺功能测定】阻塞性通气功能障碍

### 医生建议

**【大血小板数目偏高】：**

- (1) 供内科结合临床参考。

**【平均血红蛋白浓度(MCHC)偏低】：**

- (1) 建议内科咨询，定期复查。

**【红细胞平均体积(MCV)偏低】：**

- (1) 供内科结合临床参考。

**【红细胞压积(HCT)偏低】：**

- (1) 结合临床，内科咨询。
- (2) 血液流动性增加，其降低的临床意义可能是由于体内水分较多，或有贫血，定期复查血常规，血液科随诊。

**【血小板压积(PCT)偏高】：**

- (1) 血小板压积是指外周血中血小板的容积占血液容积的百分比。血小板压积偏高，如果在血小板数目正常的情况下，可不考虑。如果血小板数目明显增高，建议往血液科进一步复查，以明确诊断。

**【平均血红蛋白含量(MCH)偏低】：**

- (1) 供内科结合临床参考。

**【嗜碱性粒细胞百分比(BA%)偏高】：**

- (1) 供内科结合临床参考。

**【血红蛋白偏低】：**

- (1) 血液科咨询，必要时治疗。
- (2) 复查血常规。

**【鳞状上皮细胞偏高】：**

(1)在生理情况下，机体正常的新陈代谢都会引起鳞状上皮细胞的脱离，这是一种正常的机体现象。如果长时间出现鳞状上皮细胞偏高的现象时，则有可能是尿路感染、泌尿系统结石等因素导致，应及时往泌尿外科进一步诊断治疗。

**【全血还原粘度低切偏高】：**

(1)供内科结合临床参考。

**【红细胞压积偏低】：**

(1)供内科结合临床参考。

**【宫颈那囊】：**

(1)宫颈腺体囊肿又叫宫颈纳氏囊肿（可称‘纳囊’或‘那囊’），同宫颈糜烂、宫颈息肉一样，是慢性宫颈炎的一种表现。

(2)临床表现时可以看到宫颈表面突出多个大小不一的青白色囊泡（并非紫色），内含黏液，小的有米粒大，大的有玉米粒大，有的可以长得很大，突出于宫颈表面，甚至到达阴道口，根部与宫颈之间有蒂相连，常合并有宫颈肥大。

(3)对其形成原因是在宫颈糜烂愈合过程中，新生的鳞状上皮覆盖宫颈腺管口或伸入腺管，将腺管口阻塞；腺管周围的结缔组织增生或瘢痕形成压迫腺管，使腺管变窄甚至阻塞，腺体分泌物引流受阻，滞留形成的囊肿叫宫颈纳氏囊肿。

(4)对小的纳囊，无任何临床症状可不予处理；对于密集的较小的纳囊或比较大的纳囊，可考虑光疗、激光、微波、自凝刀等物理治疗。

(5)对于较大的突出于宫颈表面的纳囊，可考虑电刀切除治疗。上述治疗方法均无太大痛苦，也基本不会影响日常的工作和生活。

**【子宫肌瘤】：**

(1)子宫肌瘤又称子宫平滑肌瘤，是女性生殖器最常见的一种良性肿瘤，多见于30—50岁妇女，以40—50岁最为多见。

(2)子宫肌瘤根据肌瘤与子宫壁的关系分3类：肌壁间肌瘤、浆膜下肌瘤和粘膜下肌瘤。

(3)子宫肌瘤多无症状，少数表现为阴道出血，腹部触及肿物以及压迫症状等。如发生蒂扭转或其他情况时可引起疼痛。以多发性子宫肌瘤为常见。

(4)治疗必须根据患者年龄、生育要求、症状、肌瘤大小等情况全面考虑，肌瘤小且无症状，尤其近绝经年龄者，雌激素水平低落，肌瘤可自然萎缩或消失，通常不需治疗，每3—6个月随访一次；若肌瘤较大或症状明显继发贫血者，常需手术切除。

**【右侧附件区囊性结构】：**

(1)建议往妇科进一步诊断治疗。

**【阻塞性通气功能障碍】：**

(1)建议往呼吸内科进一步诊断治疗。

汇总医生： 丁昊炜

主检日期： 2024-07-30

主检医生：

## 分科结果

## 身高、体重、血压

项目名称	检查结果	项目名称	检查结果
身高	159cm	体重	54kg
血压	113/69mmHg		

**\*小结：**

未见异常

操作员：陈红锦

检查日期：2024-07-27

检查医生：名燕凌

## 妇科内诊

项目名称	检查结果	项目名称	检查结果
外阴	正常	尿道口	正常
阴道	通畅	子宫	正常
附件	正常	宫颈	那囊
后穹窿	正常		

**\*小结：**

(1) 宫颈那囊

操作员：薛荣丽

检查日期：2024-07-27

检查医生：薛荣丽

## 检验报告

## 血流变

项目名称	检查结果	单位	参考值	提示
全血粘度高切 200/s	4.12	mpas	3.36--4.32	
全血粘度中切 100/s	4.39	mpas	3.43--4.59	
全血粘度中切 50/s	4.80	mpas	3.85--5.45	
全血还原粘度高切	8.27	mpas	3.69--8.74	
全血还原粘度低切	47.78	mpas	26.87--47.57	↑
血浆粘度	1.39	mpas	1.26--1.70	
血沉(ESR)	9.20	mm/h	0--20	
红细胞压积	0.33	L/L	0.35--0.45	↓
红细胞聚集指数	4.17		3.19--5.33	
红细胞变形指数	1.07		0.53--1.11	
红细胞刚性指数	5.95		2.17--6.94	
血沉方程 K 值	20.97	mm/h	0--80.48	
全血粘度 1/s	17.16	mpas	13.79--17.91	
全血高切相对指数	2.96		1.9--3.4	
全血低切相对指数	12.34		8.1--14.2	

## \*小结:

全血还原粘度低切偏高(47.78 mPa.S) 红细胞压积偏低(0.33 L/L)

操作员：乔叶 检查日期:2024-07-27

检查医生:陈建国

## 尿液分析+尿沉渣

项目名称	检查结果	单位	参考值	提示
白细胞尿	5	个/ul	0--13	
上皮细胞(EC)	18	/HP	0--28	
管型(CAST)	0	个/ul	0--1	

霉菌(尿)	0	/HP	0--0	
结晶	0	/HP	0--10	
透明度(CLA)	清亮			
胆红素(BIL)	-		阴性	
隐血(ERY)	-		阴性	
小圆上皮细胞(SRC)	0	个/ul	0--0	
维生素C	-		阴性	
异常红细胞	0	个/ul	0--3	
红细胞(正常)	0	个/ul	0--6	
鳞状上皮细胞	18	个/ul	0--0	↑
粘液丝	0	个/ul	0--0	
颜色(Colour)	淡黄色			
尿葡萄糖(GLU)	-		阴性	
酮体(KET)	-		阴性	
比重(SG)	1.005		1.003--1.030	
酸碱度(PH)	6.5		4.5--8.0	
尿蛋白质(PRO)	-		阴性	
尿胆原(URO)	-		阴性	
亚硝酸盐(NIT)	-		阴性	
红细胞(尿)(RBC)	0	个/ul	0--6	
尿白细胞(LEU)	-		阴性	

**\*小结:**

鳞状上皮细胞偏高(18 /HP)

操作员: 王小雪 检查日期:2024-07-27 检查医生:陈建国

**血常规(五分类)**

项目名称	检查结果	单位	参考值	提示
白细胞(WBC)	5.48	10 <sup>9</sup> /L	3.5--9.5	

淋巴细胞绝对值(LY#)	1.79	10 <sup>9</sup> /L	1.1--3.2	
淋巴细胞百分比(LY%)	32.6	%	20--50	
中性粒细胞绝对值(GR#)	3.28	10 <sup>9</sup> /L	1.8--6.3	
中性粒细胞百分比(GR%)	60.0	%	40--75	
嗜碱性粒细胞绝对值(BA#)	0.06	10 <sup>9</sup> /L	0--0.06	
嗜碱性粒细胞百分比(BA%)	1.1	%	0--1.0	↑
嗜酸性粒细胞绝对值(EO#)	0.12	10 <sup>9</sup> /L	0.02--0.52	
嗜酸性粒细胞百分比(EO%)	2.2	%	0.4--8.0	
血小板(PLT)	258	10 <sup>9</sup> /L	125--350	
血小板分布宽度(PDW)	16.4	%	15--17	
平均血小板体积(MPV)	12.3	fl	6.0--14.0	
血小板压积(PCT)	0.318	%	0.11--0.28	↑
红细胞(RBC)	4.47	10 <sup>12</sup> /L	3.8--5.1	
血红蛋白	103	g/L	115--150	↓
红细胞压积(HCT)	33.7	%	35--45	↓
红细胞平均体积(MCV)	75.4	fl	82--100	↓
平均血红蛋白含量(MCH)	23.0	pg	27--34	↓
平均血红蛋白浓度(MCHC)	306	g/L	316--354	↓
单核细胞绝对值(MO#)	0.23	10 <sup>9</sup> /L	0.1--0.60	
单核细胞百分比(MO%)	4.1	%	3--10	
红细胞分布宽度标准差(RDW-SD)	44.5	fl	35--56	
红细胞分布宽度变异系数(RDW-CV)	15.8	%	10.6--16.6	
大血小板比率	42.2	%	11--45	
大血小板数目	109	10 <sup>9</sup> /L	30--90	↑
未成熟粒细胞数目	0.01	10 <sup>9</sup> /L	0--999	
未成熟粒细胞百分比	0.1	%	0--100	

有核红细胞数目	0.000	10 <sup>9</sup> /L	0--9999	
有核红细胞百分比	0.00	/100WBC	0--9999	

**\*小结:**

嗜碱性粒细胞百分比(BA%)偏高(1.1 %) 血小板压积(PCT)偏高(0.318 %) 血红蛋白偏低(103 g/L) 红细胞压积(HCT)偏低(33.7 %) 红细胞平均体积(MCV)偏低(75.4 fl) 平均血红蛋白含量(MCH)偏低(23.0 pg) 平均血红蛋白浓度(MCHC)偏低(306 g/L) 大血小板数目偏高(109 10<sup>9</sup>/L)

操作员：乔叶 检查日期:2024-07-27 检查医生:陈建国

**肾功三项**

项目名称	检查结果	单位	参考值	提示
肌酐(CREA)	52.00	umol/L	41--73	
尿酸(UA)	227.00	umol/L	140--340	
尿素测定 (Urea)	4.70	mmol/L	2.6--7.5	

**\*小结:**

未见异常

操作员：刘慧芳 检查日期:2024-07-27 检查医生:陈建国

**空腹血糖**

项目名称	检查结果	单位	参考值	提示
葡萄糖(GLU)	4.25	mmol/L	3.89--6.1	

**\*小结:**

未见异常

操作员：刘慧芳 检查日期:2024-07-27 检查医生:陈建国

**血脂四项**

项目名称	检查结果	单位	参考值	提示
动脉硬化指数	1.78		1.31--3.19	
总胆固醇(CHOL)	4.89	mmol/L	2.59--5.2	

甘油三脂(TG)	1.05	mmol/L	0.7--1.7	
低密度脂蛋白(LDL)	2.32	mmol/L	0--4.13	
高密度脂蛋白(HDL)	1.30	mmol/L	0.77--1.55	

**\*小结:**

未见异常

操作员：刘慧芳 检查日期:2024-07-27 检查医生:陈建国

**肝功能三项**

项目名称	检查结果	单位	参考值	提示
γ-谷氨酰转肽酶(GGT)	7.00	U/L	7--45	
丙氨酸氨基转移酶(ALT)	11.00	U/L	7--40	
门冬氨酸氨基转移酶(AST)	21.00	U/L	13--35	
谷草比谷丙	1.91		0.4--2.5	

**\*小结:**

未见异常

操作员：刘慧芳 检查日期:2024-07-27 检查医生:陈建国

**人乳头瘤病毒检查 (HPV)**

项目名称	检查结果	单位	参考值	提示
HPV 高危亚型 16	阴性(-)		阴性	
HPV 高危亚型 18	阴性(-)		阴性	
HPV 高危亚型 31	阴性(-)		阴性	
HPV 高危亚型 26	阴性(-)		阴性	
HPV 高危亚型 33	阴性(-)		阴性	
HPV 高危亚型 35	阴性(-)		阴性	
HPV 高危亚型 39	阴性(-)		阴性	
HPV 高危亚型 45	阴性(-)		阴性	
HPV 高危亚型 51	阴性(-)		阴性	

HPV 高危亚型 52	阴性(-)		阴性	
HPV 高危亚型 53	阴性(-)		阴性	
HPV 高危亚型 56	阴性(-)		阴性	
HPV 高危亚型 58	阴性(-)		阴性	
HPV 高危亚型 59	阴性(-)		阴性	
HPV 高危亚型 66	阴性(-)		阴性	
HPV 高危亚型 68	阴性(-)		阴性	
HPV 高危亚型 73	阴性(-)		阴性	
HPV 高危亚型 82	阴性(-)		阴性	
HPV 低危亚型 6	阴性(-)		阴性	
HPV 低危亚型 11	阴性(-)		阴性	
HPV 低危亚型 42	阴性(-)		阴性	
HPV 低危亚型 43	阴性(-)		阴性	
HPV 低危亚型 81	阴性(-)		阴性	

**\*小结:**

未见异常

操作员：祁佳佳 检查日期:2024-07-29 检查医生:康建忠

**(女) 肿瘤三项**

项目名称	检查结果	单位	参考值	提示
糖类抗原 125 测定 (CA125)	6.9	U/ml	0--38	
癌胚抗原(CEA)	0.10	ng/ml	0--5	
甲胎蛋白(AFP)	0.10	ng/ml	0--7	

**\*小结:**

未见异常

操作员：刘慧芳 检查日期:2024-07-27 检查医生:陈建国



# 大同现代医学检验实验室

## 液基薄层细胞学图文报告

ID: 2024103807

病理号: 096766

姓名: 王秋剑

性别: 女

年龄: 37岁

送检科室:

电话号码: 13613403949

床号:

病历号:

体检号: 2308221016

送检医院: 大同瑞慈康复体检

送检日期: 2024-07-28

末次月经:

送检医生:

采样日期:

报告日期: 2024-07-29

标本满意度: 满意

细胞量: >45%

红细胞:

经期样本:

颈管细胞:

化生细胞:

鳞状细胞:

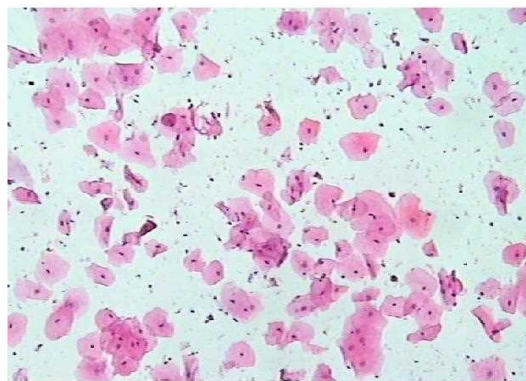
宫颈柱状细胞:

未见上皮内病变/恶性细胞:

正常范围内:

良性反应性改变:

- 炎症: 
  - 轻度:
  - 中度:
  - 重度:
- 放疗:
- 妊娠:
- 萎缩性:
- 宫内避孕器:
- 其他:



病原体: 滴虫感染:  念珠菌感染:  细菌感染:

提示 HPV 感染:  疱疹病毒感染:

鳞状上皮细胞分析:

非典型鳞状细胞:

- 倾向上皮内瘤变:
- 倾向良性反应性改变:
- 不能明确意义(ASC-US):
- 不排除高度病变(ASC-H):

上皮内低度病变:  鳞癌:

上皮内高度病变:

- CIN2:
- CIN3:

腺上皮细胞分析:

非典型腺细胞:

- 宫内膜:
- 来源不明:

非典型腺细胞(宫颈管):

- 倾向原位腺癌:
- 不能明确意义:
- 倾向良性反应性改变:

腺癌:

- 宫颈管:
- 宫内膜:
- 其它:

炎细胞:

- 轻度:
- 中度:
- 重度:

可疑腺癌:

诊断意见: 未见上皮内病变或恶性细胞 (NILM)。

建议:

报告医师: 张荣生

地址: 大同市魏都大道 79 号, 本报告医师签字后有效  
咨询: 0352-2830587 4006-122-995

妇科细胞学是筛查项目, 出于技术原因, 可能会有假阴性结果, 本检测仅对来样负责, 如果对结果有疑义, 请在收到报告 7 天内与我们联系。

大同瑞慈康复医院 12导联心电图报告

王秋剑 女 37岁

体检号:444938

病床号:

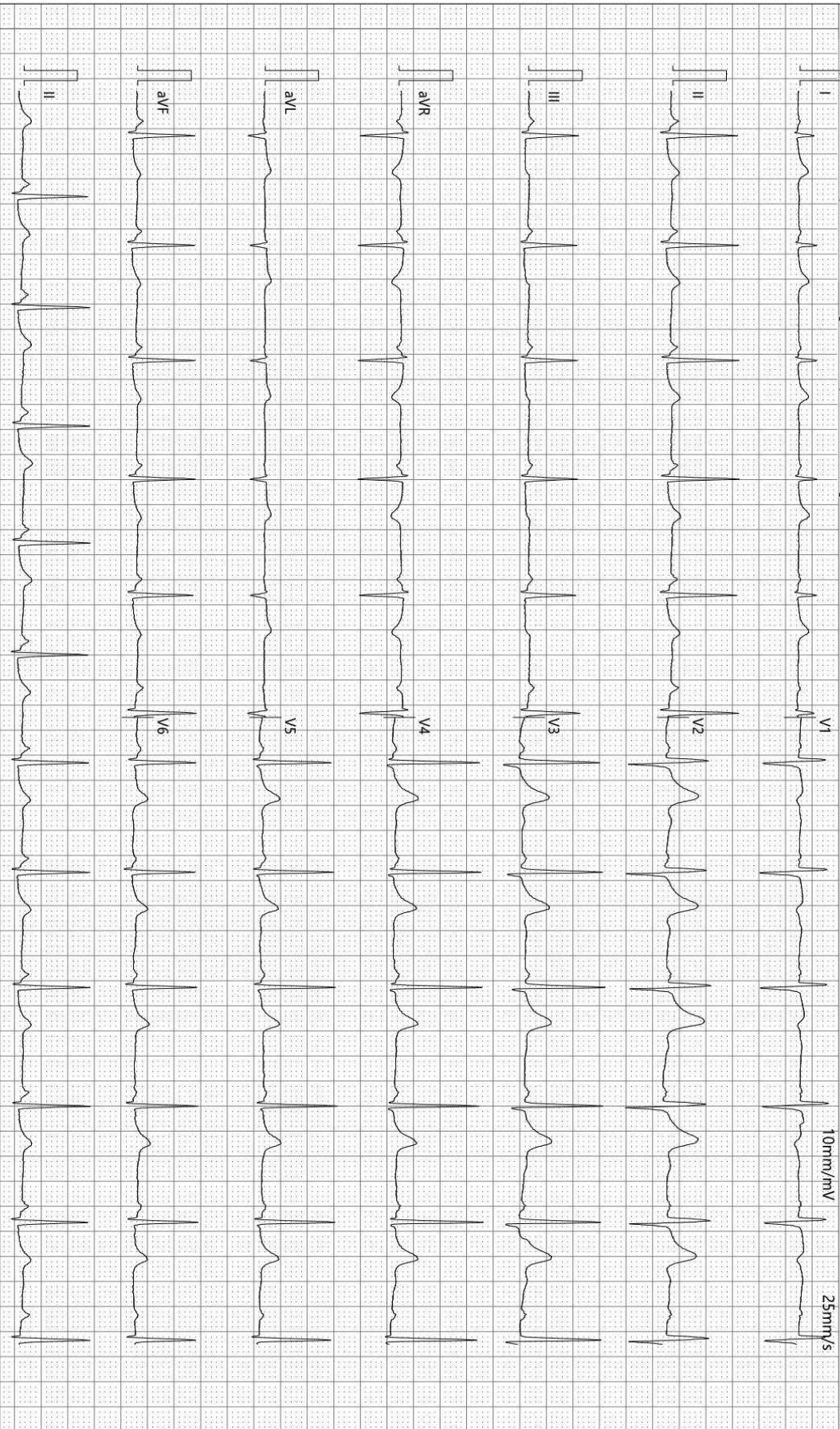
诊断结果:

- 1.窦性心律
- 2.大致正常心电图

诊断医生:

张之生

HR : 65bpm [60 ~ 100bpm]  
P : 102ms [0 ~ 110ms]  
PR : 120ms [120 ~ 200ms]  
QRS : 80ms [60 ~ 100ms]  
QT/QTc : 414/430ms [320 ~ 440/0 ~ 460ms]  
P/QRS/T : 71/76/15deg. [0 ~ 75/-30 ~ 90/0 ~ 75deg]  
RV5/SV1 : 1.367/0.694mV [0.0 ~ 2.5/0.0 ~ 2.0mV]



检查时间:2024-07-27 09:38:30

诊断时间:2024-07-27 09:47:55

SEMIP V1.90

仅供临床参考

# 大同瑞慈健康体检

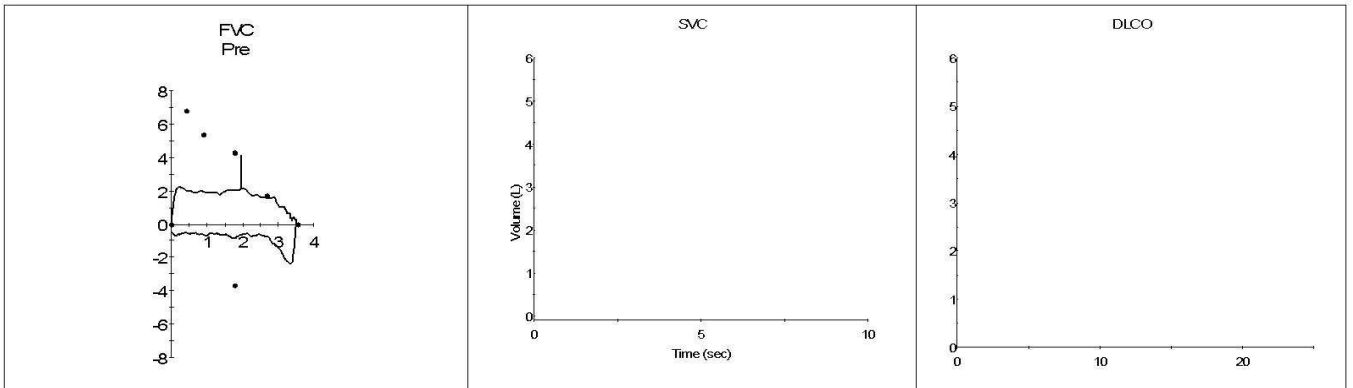
## 肺功能检验报告

姓名: 王秋剑	ID: 2308221016	BSA: 1.54	日期: 2024/07/27
医师:	身高: 159.00	年龄: 37	病房:
医生:	体重: 54.00	性别: Female	种族: <Unspecified>

Pre Test Comments:

Post Test Comments: 阻塞性通气功能障碍

	Pre-Bronch			Post-Bronch		
	<u>Actual</u>	<u>Pred</u>	<u>%Pred</u>	<u>Actual</u>	<u>%Pred</u>	<u>%Chng</u>
----用力肺活量 ----						
FVC (L)	3.50	3.55	98			
FEV1 (L)	1.99	2.93	67			
FEV1/FVC (%)	57	83	68			
FEF 25% (L/sec)	1.95	5.37	36			
FEF 75% (L/sec)	1.61	1.72	93			
FEF 25-75% (L/sec)	1.87	3.13	59			
FEF Max (L/sec)	2.25	6.78	33			
FIVC (L)	4.47					
FIF Max (L/sec)	2.32					



## 超声诊断图文报告

流水号: 2308221016

影像号: 1619478

姓名: 王秋剑

年龄: 37 岁

性别: 女

检查设备: Vivid E95

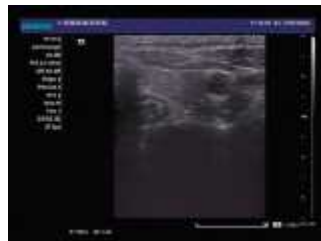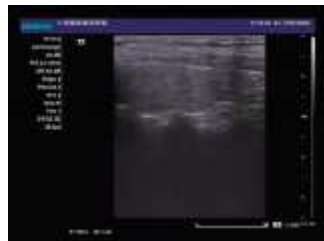体检号: 444938

申请医院: 本院

体检科室: 体检科

检查部位: 甲状腺彩超

经典图像:



影像所见:

甲状腺双侧叶形态正常, 包膜完整, 实质回声均匀, CDFI: 未见异常血流信号。  
双侧颈部未见明显肿大淋巴结。

影像诊断:

甲状腺双侧叶未见异常

报告医师: 李菊蓉

检查日期: 2024-07-27

审核医师: 李菊蓉

报告日期: 2024-07-27

## 超声诊断图文报告

流水号: 2308221016

影像号: 1619480

姓名: 王秋剑

年龄: 37 岁

性别: 女

检查设备: Vivid E95

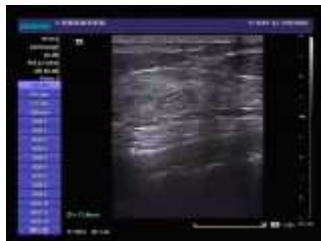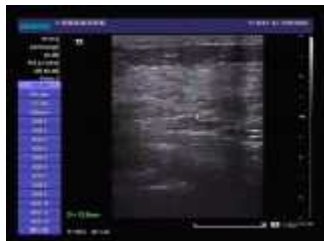体检号: 444938

申请医院: 本院

体检科室: 体检科

检查部位: 乳腺彩超

经典图像:



影像所见:

双侧乳腺腺体层次清晰, 右乳腺体厚 1.1cm, 左乳腺体厚 1.3cm, 乳导管未见扩张, 未见明显占位性病变, CDFI: 未见异常血流信号。

双侧腋下未见明显肿大淋巴结。

影像诊断:

双侧乳腺未见明显异常

报告医师: 李菊蓉

检查日期: 2024-07-27

审核医师: 李菊蓉

报告日期: 2024-07-27

## 超声诊断图文报告

流水号: 2308221016

影像号: 1619475

姓名: 王秋剑

年龄: 37 岁

性别: 女

检查设备: Vivid E95

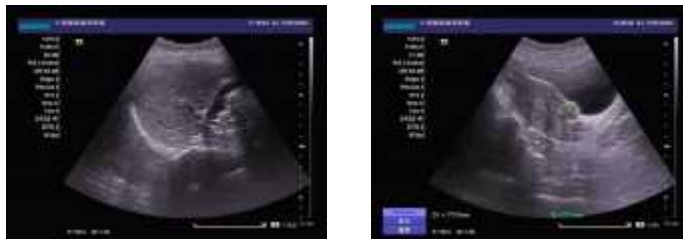体检号: 444938

申请医院: 本院

体检科室: 体检科

检查部位: 全腹彩超

### 经典图像:



### 影像所见:

肝脏大小形态正常, 包膜光滑完整, 实质回声均匀, 肝内管道系统走行清晰, 门静脉及肝内胆管不扩张。

胆囊大小形态正常, 壁不厚、光滑, 囊内透声好, 肝外胆管不扩张。

胰腺大小形态正常, 实质回声均匀, 主胰管不扩张。

脾脏大小形态正常, 实质回声均匀, 脾门静脉不宽。

双肾大小形态正常, 皮髓质分界清晰, 集合系统未见分离, 双侧输尿管未见扩张。

膀胱充盈佳, 未见明显异常。

前位子宫, 大小约 5.7\*5.4\*4.5cm, 肌壁回声不均匀, 于前壁探及大小约 1.7\*1.7cm 低回声结节, 形态规则, 界清, 内膜线清晰, 厚 0.8cm, 宫颈厚约 3.2cm, 右侧附件区探及大小约 1.3\*1.2cm 囊性结构, 内透声好, 左侧附件区未见异常。

### 影像诊断:

1. 子宫肌瘤
2. 右侧附件区囊性结构 考虑生理性

报告医师: 李菊蓉

检查日期: 2024-07-27

审核医师: 李菊蓉

报告日期: 2024-07-27