



2308221006

# 大同瑞慈健康体检

## 报 告 册

体检编号	444559	工号	341
姓名	杜小花		
性别	女	年龄	44岁
单位	中国邮政集团有限公司大同		
部门	中国邮政集团大同市平城区分公		
联系电话	13934125882		
体检日期	2023-12-14		

尊敬的 杜小花女士 您好！

首先，瑞慈健康体检全体员工欢迎您的光临，并对您的信任表示衷心的感谢！

您于 2023-12-14 （体检编号：444559）完成健康检查，本机构的各科医生已根据您的体检项目及结果，汇总成此份健康体检报告，并经总检医生审核。据此提出对您健康状况的综合分析及建议。

瑞慈健康体检倡导“大健康、大康复”，提出“健康是第一财富（Rich）”的人文理念。希望您仔细阅读并妥善地保管此份健康体检报告，并认真关注报告中的提示与建议，若您对报告内容有任何疑问，可直接与瑞慈健康体检客服部联系，进一步咨询。

健康体检咨询电话：**0352-2824444**

客户服务咨询电话：**0352-2830597**

**400-6112995**

瑞慈健康体检报告由下列内容组成：

第一部分：主检报告

第二部分：分科分项结果

第三部分：检验报告

第四部分：附表

## 主检报告

### 检查综述

- 1、【身高、体重、血压】 (1) 血压 115/59：本次测量基础血压偏低
- 2、【血脂四项】 总胆固醇(CHOL)偏高(5.75 mmol/L) 高密度脂蛋白(HDL)偏高(2.00 mmol/L)
- 3、【尿液分析+尿沉渣】 鳞状上皮细胞偏高(3 /HP) 粘液丝偏高(19 /HP)
- 4、【甲状腺彩超】 甲状腺左侧叶结节 TI-RADS II 级
- 5、【乳腺彩超】 双侧乳腺多发结节 BI-RADS 2-3 级 建议复查
- 6、【全腹彩超】 1. 子宫肌瘤 2. 宫内节育器位置正常

### 医生建议

#### 【本次测量基础血压偏低】：

- (1) 由于生理或病理原因造成血压低于 90/60mmHg，就会形成低血压，平时我们讨论的低血压大多为慢性低血压。慢性低血压据统计发病率为 4%左右，老年人群中可高达 10%。
- (2) 低血压一般可分为三类：一是体质性低血压，一般认为与遗传和体质瘦弱有关，多见于 20—50 岁的妇女和老年人，轻者可无如何症状，重者出现精神疲惫、头晕、头痛，甚至昏厥。夏季气温较高时更明显。
- (3) 二是体位性低血压，体位性低血压是患者从卧位到坐位或直立位时，或长时间站立出现血压突然下降超过 20mmHg，并伴有明显症状，这些症状包括：头昏、头晕、视力模糊、乏力、恶心、认识功能障碍、心悸、颈背部疼痛。
- (4) 体位性低血压与多种疾病有关，如多系统萎缩、糖尿病、帕金森氏病、多发性硬化病、更年期障碍、血液透析、手术后遗症、麻醉、降压药、利尿药、催眠药、抗精神抑郁药等，或其他如久病卧床，体质虚弱的老年人。
- (5) 三是继发性低血压，由某些疾病或药物引起的低血压，如脊髓空洞症、风湿性心脏病、降压药、抗抑郁药和慢性营养不良症、血液透析病人。
- (6) 饮食疗法是治疗本病的有力措施之一，可逐渐提高病患者的身体素质，改善心血管功能，增加心肌收缩力，增加心排血量，提高动脉管壁紧张度，从而逐步使血压上升并稳定正常水平，消除低血压带来的种种不适症状。
- (7) 荤素兼吃，合理搭配膳食，保证摄入全面充足的营养物质，使体质从纤弱逐渐变得健壮。
- (8) 如伴有红细胞计数过低，血红蛋白不足的贫血症，宜适当多吃富含蛋白质、铁、铜、叶酸、维生素 B12、维生素 C 等食物，诸如猪肝、蛋黄、瘦肉、牛奶、鱼虾、贝类、大豆、红糖及新鲜蔬菜、水果。有利于增加心排血量，改善大脑的供血量，提高血压和消除血压偏低引起的不良症状。
- (9) 莲子、桂圆、大枣、桑椹等果品，具有养心益血、健脾补脑之力，可常食用。
- (10) 伴有食少纳差者，宜适当食用能刺激食欲的食物和调味品，如姜、葱、醋、酱、糖、胡椒、辣椒、啤酒、葡萄酒等。
- (11) 加强锻炼，选择适合自己的运动方式。

#### 【总胆固醇(CHOL)偏高】：

- (1) 总胆固醇是脂质的主要成分之一，其数量受年龄、家族、性别、饮食、遗传等多种因素影响。总胆固醇对人体生长发育以及新陈代谢有重要的作用，正常值是 2.59-5.20mmol/L。
- (2) 总胆固醇升高后，会增加类脂物质的堆积，会产生更多的血管斑块，进而增加心脑血管疾病的风险。大于 5.21-5.69mmol/L 是胆固醇的临界偏高，即使是一个完全健康的人，只要总胆固醇 > 7.2mmol/L 或低密度脂蛋白 > 4.9mmol/L，未来发生心脑血管的风险就明显增高，应该马上治疗。

(3)总胆固醇升高根据病因可分为两大类：一是原发性，是由于遗传因素缺陷所致，另一种是继发性，可引起其升高的疾病主要有糖尿病、高血压、甲减、肝肾疾病等。

(4)降低总胆固醇的治疗中，原发性偏高应积极应用降脂药，曾经选择他汀类药物，胆固醇任不能达标的，可联合用药（如依折麦布等）。

(5)如果总胆固醇偏高，且患者有糖尿病、高血压、甲减、肝肾疾病或者已经发生心脑血管疾病的人更应积极用药，控制降低疾病风险。

(6)戒烟，增强运动，采用低脂、低糖饮食，少食富含脂肪、胆固醇及饱和脂肪酸的食物，多进食蔬菜、水果、豆制品、粗粮、鱼和高纤维食品。

(7)必要时在医师指导下使用降脂药物治疗，并前往内分泌科复诊。

**【高密度脂蛋白(HDL)偏高】：**

(1)高密度脂蛋白(HDL)主要在肝脏合成，具有抗动脉粥样硬化的功能，是冠心病的保护因子。高密度脂蛋白(HDL)能将周围组织包括动脉壁内的胆固醇运转到肝脏进行代谢，是一种抗动脉粥样硬化的血浆脂蛋白。

(2)高密度脂蛋白(HDL)的含量与心血管的发病率和病变程度呈负相关，即高密度脂蛋白(HDL)减低，患冠心病的危险性增加；高密度脂蛋白(HDL)含量增高，患冠心病的危险性降低。

(3)高密度脂蛋白(HDL)对冠心病的临床诊断是一个重要的参考指标。它的升高是临床冠心病保护因子之一，并能防治和延缓动脉粥样硬化的发展。

(4)血清中高密度脂蛋白(HDL)的降低，预示着冠心病的出现。临床上常同时测定高密度脂蛋白(HDL)和血清总胆固醇，并根据它们的比值作为冠心病的信息指标。

(5)高密度脂蛋白(HDL)减少，主要见于冠心病、冠状动脉粥样硬化、高甘油三酯血症、慢性贫血、脑血管病、糖尿病、急慢性肝炎、肝硬化等疾病。

(6)戒烟，增强运动，采用低脂、低糖饮食，少食富含脂肪、胆固醇及饱和脂肪酸的食物，多进食蔬菜、水果、豆制品、粗粮、鱼和高纤维食品。

(7)建议当高密度脂蛋白(HDL)减少时，可参考其他相关指标，积极治疗基础性疾病，往内分泌科复诊。

**【鳞状上皮细胞偏高】：**

(1)在生理情况下，机体正常的新陈代谢都会引起鳞状上皮细胞的脱离，这是一种正常的机体现象。如果长时间出现鳞状上皮细胞偏高的现象时，则有可能是尿路感染、泌尿系统结石等因素导致，应及时往泌尿外科进一步诊断治疗。

**【粘液丝偏高】：**

(1)尿常规中粘液丝是由尿路中细胞分泌出来的，在有尿路感染时分泌会明显增多，且伴有炎症细胞的出现。

(2)粘液丝偏高，可分为生理性偏高和病理性偏高两种，生理性偏高一般是由于喝水较少导致的尿液浓缩，一般在喝水后就能达到稀释的效果。

(3)病理性的粘液丝偏高是由于泌尿系炎症或者是前列腺炎导致的，需要注意观察，多喝水，同时有白细胞等炎症细胞增多时，应及时服用抗感染药物治疗。如果仅有粘液丝的增多而没有白细胞等炎症细胞增多时，尿路有炎症的可能性不大。

(4)建议平时饮食注意清淡，多喝水，少吃油腻和辛辣的食物，要注意个人清洁卫生，勤洗阴部，注意休息。

**【甲状腺左侧叶结节】：**

(1)甲状腺结节是一种常见的甲状腺疾病，很多甲状腺疾病可表现为结节，如可由甲状腺退行性变、炎症、自身免疫性及新生物等多种病变所致。甲状腺结节在各个年龄段的男女人群中均可见到，但中年女性中较多。

(2)甲状腺结节分良性和恶性两大类，良性的占绝大多数，恶性者不足1%，判断甲状腺结节的良恶主要依靠病史、体格检查、放射性核素扫描、穿刺细胞学检查。

(3)建议往外科就诊，进一步检查，明确诊断，结合临床诊治并定期复查。

**【双侧乳腺多发结节】：**

(1)乳腺结节是乳腺组织导管和乳小叶在结构上的退行性变及进行性结缔组织的生长，主要以乳房周围性疼痛为特征，或在情绪变化、劳累、天气变化时加重，每月月经前疼痛加剧，行经后疼痛减退或消失。其主要原因是由于内分泌失调。

(2)建议少吃刺激性食物或进行药物治疗干预，必要时外科诊治。

**【子宫肌瘤】：**

(1)子宫肌瘤又称子宫平滑肌瘤，是女性生殖器最常见的一种良性肿瘤，多见于30—50岁妇女，以40—50岁最为多见。

(2)子宫肌瘤根据肌瘤与子宫壁的关系分3类：肌壁间肌瘤、浆膜下肌瘤和粘膜下肌瘤。

(3)子宫肌瘤多无症状，少数表现为阴道出血，腹部触及肿物以及压迫症状等。如发生蒂扭转或其他情况时可引起疼痛。以多发性子宫肌瘤为常见。

(4)治疗必须根据患者年龄、生育要求、症状、肌瘤大小等情况全面考虑，肌瘤小且无症状，尤其近绝经年龄者，雌激素水平低落，肌瘤可自然萎缩或消失，通常不需治疗，每3—6个月随访一次；若肌瘤较大或症状明显继发贫血者，常需手术切除。

汇总医生： 丁昊炜

主检日期： 2023-12-17

主检医生：

## 分科结果

### 身高、体重、血压

项目名称	检查结果	项目名称	检查结果
血压	115/59mmHg		

**\*小结：**

(1) 血压 115/59：本次测量基础血压偏低

操作员：杨柳庆 检查日期:2023-12-14 检查医生：名燕凌

### 妇科内诊

项目名称	检查结果	项目名称	检查结果
外阴	正常	尿道口	正常
阴道	通畅	子宫	正常
附件	正常	宫颈	光滑
后穹窿	正常		

**\*小结：**

未见异常

操作员：许艳华 检查日期:2023-12-14 检查医生：许艳华

### 检验报告

#### 血流变

项目名称	检查结果	单位	参考值	提示
全血粘度高切 200/s	3.92	mpas	3.36--4.32	
全血粘度中切 100/s	4.19	mpas	3.43--4.59	
全血粘度中切 50/s	4.59	mpas	3.85--5.45	
全血还原粘度高切	6.87	mpas	3.69--8.74	
全血还原粘度低切	42.11	mpas	26.87--47.57	
血浆粘度	1.38	mpas	1.26--1.70	
血沉(ESR)	4.20	mm/h	0--20	
红细胞压积	0.37	L/L	0.35--0.45	
红细胞聚集指数	4.32		3.19--5.33	
红细胞变形指数	0.92		0.53--1.11	
红细胞刚性指数	4.98		2.17--6.94	
血沉方程 K 值	11.53	mm/h	0--80.48	
全血粘度 1/s	16.96	mpas	13.79--17.91	
全血高切相对指数	2.84		1.9--3.4	
全血低切相对指数	12.29		8.1--14.2	

**\*小结:**

未见异常

操作员：乔叶 检查日期:2023-12-14 检查医生:陈建国

#### 尿液分析+尿沉渣

项目名称	检查结果	单位	参考值	提示
白细胞尿	3	个/ul	0--13	
上皮细胞(EC)	3	/HP	0--28	
管型(CAST)	0	个/ul	0--1	

霉菌(尿)	0	/HP	0--0	
结晶	0	/HP	0--10	
透明度(CLA)	清亮			
胆红素(BIL)	-		阴性	
隐血(ERY)	-		阴性	
小圆上皮细胞(SRC)	0	个/ul	0--0	
维生素 C	-		阴性	
异常红细胞	0	个/ul	0--3	
红细胞(正常)	0	个/ul	0--6	
鳞状上皮细胞	3	个/ul	0--0	↑
粘液丝	19	个/ul	0--0	↑
颜色(Colour)	淡黄色			
尿葡萄糖(GLU)	-		阴性	
酮体(KET)	-		阴性	
比重(SG)	1.020		1.003--1.030	
酸碱度(PH)	6.5		4.5--8.0	
尿蛋白质(PRO)	-		阴性	
尿胆原(URO)	-		阴性	
亚硝酸盐(NIT)	-		阴性	
红细胞(尿)(RBC)	0	个/ul	0--6	
尿白细胞(LEU)	-		阴性	

**\*小结:**

鳞状上皮细胞偏高(3 /HP) 粘液丝偏高(19 /HP)

操作员: 余雅倩 检查日期:2023-12-14 检查医生:陈建国

**血常规 (五分类)**

项目名称	检查结果	单位	参考值	提示
白细胞(WBC)	4.80	10 <sup>9</sup> /L	3.5--9.5	

淋巴细胞绝对值(LY#)	2.34	10 <sup>9</sup> /L	1.1--3.2
淋巴细胞百分比(LY%)	48.7	%	20--50
中性粒细胞绝对值(GR#)	1.92	10 <sup>9</sup> /L	1.8--6.3
中性粒细胞百分比(GR%)	40.1	%	40--75
嗜碱性粒细胞绝对值(BA#)	0.03	10 <sup>9</sup> /L	0--0.06
嗜碱性粒细胞百分比(BA%)	0.7	%	0--1.0
嗜酸性粒细胞绝对值(EO#)	0.15	10 <sup>9</sup> /L	0.02--0.52
嗜酸性粒细胞百分比(EO%)	3.1	%	0.4--8.0
血小板(PLT)	227	10 <sup>9</sup> /L	125--350
血小板分布宽度(PDW)	15.9	%	15--17
平均血小板体积(MPV)	11.2	fl	6.0--14.0
血小板压积(PCT)	0.255	%	0.11--0.28
红细胞(RBC)	4.18	10 <sup>12</sup> /L	3.8--5.1
血红蛋白	125	g/L	115--150
红细胞压积(HCT)	37.8	%	35--45
红细胞平均体积(MCV)	90.4	fl	82--100
平均血红蛋白含量(MCH)	30.0	pg	27--34
平均血红蛋白浓度(MCHC)	332	g/L	316--354
单核细胞绝对值(MO#)	0.36	10 <sup>9</sup> /L	0.1--0.60
单核细胞百分比(MO%)	7.4	%	3--10
红细胞分布宽度标准差(RDW-SD)	43.4	fl	35--56
红细胞分布宽度变异系数(RDW-CV)	12.6	%	10.6--16.6
大血小板比率	33.9	%	11--45
大血小板数目	77	10 <sup>9</sup> /L	30--90
未成熟粒细胞数目	0.00	10 <sup>9</sup> /L	0--999
未成熟粒细胞百分比	0.1	%	0--100

有核红细胞数目	0.000	10 <sup>9</sup> /L	0--9999	
有核红细胞百分比	0.00	/100WBC	0--9999	

**\*小结：**

未见异常

操作员：余雅倩 检查日期：2023-12-14 检查医生：陈建国

**肾功三项**

项目名称	检查结果	单位	参考值	提示
肌酐(CREA)	54.00	umol/L	41--73	
尿酸(UA)	170.00	umol/L	140--340	
尿素测定 (Urea)	6.90	mmol/L	2.6--7.5	

**\*小结：**

未见异常

操作员：王小雪 检查日期：2023-12-14 检查医生：陈建国

**空腹血糖**

项目名称	检查结果	单位	参考值	提示
葡萄糖(GLU)	4.78	mmol/L	3.89--6.1	

**\*小结：**

未见异常

操作员：王小雪 检查日期：2023-12-14 检查医生：陈建国

**血脂四项**

项目名称	检查结果	单位	参考值	提示
动脉硬化指数	1.77		1.31--3.19	
总胆固醇(CHOL)	5.75	mmol/L	2.59--5.2	↑
甘油三脂(TG)	0.76	mmol/L	0.7--1.7	
低密度脂蛋白(LDL)	3.55	mmol/L	0--4.13	

高密度脂蛋白(HDL)	2.00	mmol/L	0.77--1.55	↑
-------------	------	--------	------------	---

**\*小结:**

总胆固醇(CHOL)偏高(5.75 mmol/L) 高密度脂蛋白(HDL)偏高(2.00 mmol/L)

操作员：王小雪 检查日期:2023-12-14 检查医生:陈建国

**肝功能三项**

项目名称	检查结果	单位	参考值	提示
γ-谷氨酰转肽酶(GGT)	14.0	U/L	7--45	
丙氨酸氨基转移酶(ALT)	28.00	U/L	7--40	
门冬氨酸氨基转移酶(AST)	26.00	U/L	13--35	
谷草比谷丙	0.93		0.4--2.5	

**\*小结:**

未见异常

操作员：王小雪 检查日期:2023-12-14 检查医生:陈建国

**人乳头瘤病毒检查 (HPV)**

项目名称	检查结果	单位	参考值	提示
HPV 高危亚型 16	阴性(-)		阴性	
HPV 高危亚型 18	阴性(-)		阴性	
HPV 高危亚型 31	阴性(-)		阴性	
HPV 高危亚型 26	阴性(-)		阴性	
HPV 高危亚型 33	阴性(-)		阴性	
HPV 高危亚型 35	阴性(-)		阴性	
HPV 高危亚型 39	阴性(-)		阴性	
HPV 高危亚型 45	阴性(-)		阴性	
HPV 高危亚型 51	阴性(-)		阴性	
HPV 高危亚型 52	阴性(-)		阴性	
HPV 高危亚型 53	阴性(-)		阴性	

HPV 高危亚型 56	阴性(-)		阴性	
HPV 高危亚型 58	阴性(-)		阴性	
HPV 高危亚型 59	阴性(-)		阴性	
HPV 高危亚型 66	阴性(-)		阴性	
HPV 高危亚型 68	阴性(-)		阴性	
HPV 高危亚型 73	阴性(-)		阴性	
HPV 高危亚型 82	阴性(-)		阴性	
HPV 低危亚型 6	阴性(-)		阴性	
HPV 低危亚型 11	阴性(-)		阴性	
HPV 低危亚型 42	阴性(-)		阴性	
HPV 低危亚型 43	阴性(-)		阴性	
HPV 低危亚型 81	阴性(-)		阴性	

**\*小结:**

未见异常

操作员：刘慧芳 检查日期:2023-12-16 检查医生:陈建国

**(女) 肿瘤三项**

项目名称	检查结果	单位	参考值	提示
糖类抗原 125 测定 (CA125)	11.2	U/ml	0--38	
癌胚抗原(CEA)	0.84	ng/ml	0--5	
甲胎蛋白(AFP)	2.2	ng/ml	0--7	

**\*小结:**

未见异常

操作员：王小雪 检查日期:2023-12-14 检查医生:陈建国

# 大同现代医学检验实验室

## 液基薄层细胞学图文报告

ID: 2023093481

病理号: 089111

姓名: 杜小花

性别: 女

年龄: 44岁

送检科室:

电话号码: 13934125882

床号:

病历号:

体检号: 2308221006

送检医院: 大同瑞慈康复体检

送检日期: 2023-12-15

末次月经:

送检医生:

采样日期:

报告日期: 2023-12-15

标本满意度: 满意

细胞量: >45%

红细胞:

经期样本:

颈管细胞:

化生细胞:

鳞状细胞:

宫颈柱状细胞:

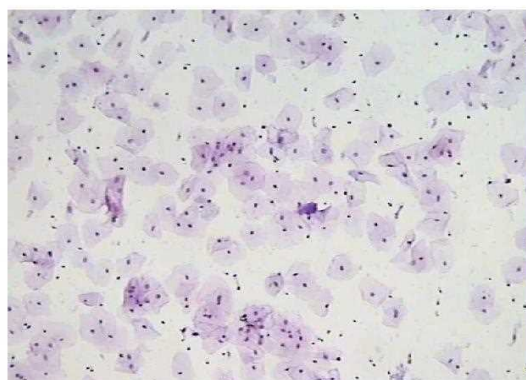
未见上皮内病变/恶性细胞:

正常范围内:

良性反应性改变:

- 炎症:
- 放疗:
- 妊娠:
- 萎缩性:
- 宫内避孕器:
- 其他:

- 轻度:
- 中度:
- 重度:



病原体: 滴虫感染:  念珠菌感染:  细菌感染:

提示 HPV 感染:  疱疹病毒感染:

鳞状上皮细胞分析:

非典型鳞状细胞:

- 倾向上皮内瘤变:
- 倾向良性反应性改变:
- 不能明确意义(ASC-US):
- 不排除高度病变(ASC-H):

上皮内低度病变:  鳞癌:

上皮内高度病变:

- CIN2:
- CIN3:

腺上皮细胞分析:

非典型腺细胞:

- 宫内膜:
- 来源不明:

非典型腺细胞(宫颈管):

- 倾向原位腺癌:
- 不能明确意义:
- 倾向良性反应性改变:

腺癌:

- 宫颈管:
- 宫内膜:
- 其它:

炎细胞:

- 轻度:
- 中度:
- 重度:

可疑腺癌:

诊断意见: 未见上皮内病变或恶性细胞 (NILM)。

建议:

报告医师: 张荣生

地址: 大同市魏都大道 79 号, 本报告医师签字后有效  
咨询: 0352-2830587 4006-122-995

妇科细胞学是筛查项目, 出于技术原因, 可能会有假阴性结果, 本检测仅对来样负责, 如果对结果有疑义, 请在收到报告 7 天内与我们联系。

# 大同瑞慈康复医院 12导联心电图报告

杜小花 女 44岁

体检号:444559

病床号:

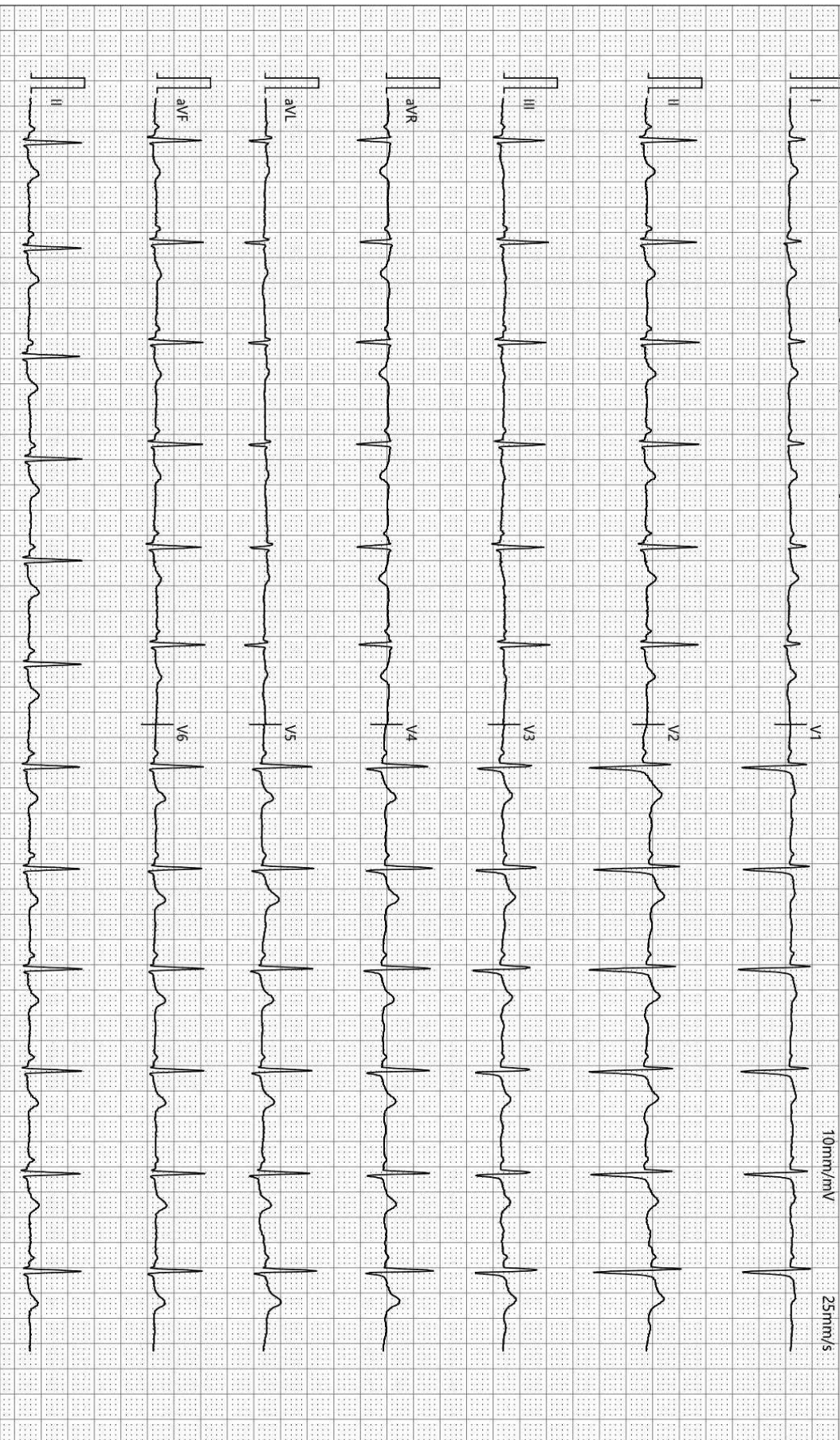
诊断结果:

- 1.窦性心律
- 2.正常心电图

诊断医生:

*张廷生*  
*同古峰*

HR : 73bpm [60 ~ 100bpm]  
 P : 73ms [0 ~ 110ms]  
 PR : 109 ↓ ms [120 ~ 200ms]  
 QRS : 85ms [60 ~ 100ms]  
 QT/QTc : 364/402ms [320 ~ 440/0 ~ 460ms]  
 P/QRS/T : 68/70/43deg. [0 ~ 75/-30 ~ 90/0 ~ 75deg]  
 RV5/SV1 : 0.953/0.895mV [0.0 ~ 2.5/0.0 ~ 2.0mV]



10mm/mV

25mm/s

检查时间:2023-12-14 09:01:33

诊断时间:2023-12-14 09:09:31

SEMIP V1.90

仅供临床参考

# 大同瑞慈健康体检

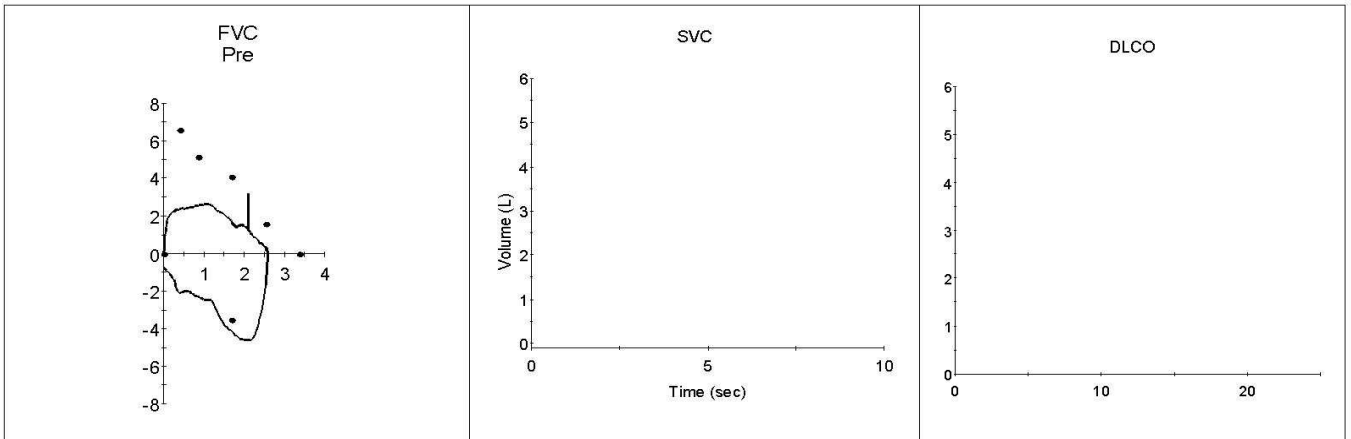
## 肺功能检验报告

姓名: 杜小花	ID: 2308221006	BSA: 1.54	日期: 2023/12/14
医师:	身高: 157.00	年龄: 44	病房:
医生:	体重: 55.00	性别: Female	种族: <Unspecified

Pre Test Comments:

Post Test Comments: 肺通气功能: 正常

	Pre-Bronch			Post-Bronch		
	<u>Actual</u>	<u>Pred</u>	<u>%Pred</u>	<u>Actual</u>	<u>%Pred</u>	<u>%Chng</u>
----用力肺活量 ----						
FVC (L)	2.59	3.37	76			
FEV1 (L)	2.12	2.73	77			
FEV1/FVC (%)	82	81	101			
FEF 25% (L/sec)	2.47	5.13	48			
FEF 75% (L/sec)	1.50	1.57	95			
FEF 25-75% (L/sec)	2.08	2.85	72			
FEF Max (L/sec)	2.61	6.56	39			
FIVC (L)	3.24					
FIF Max (L/sec)	4.60					



## 超声诊断图文报告

流水号: 2308221006

影像号: 1487178

姓名: 杜小花

年龄: 44 岁

性别: 女

检查设备: Vivid E95

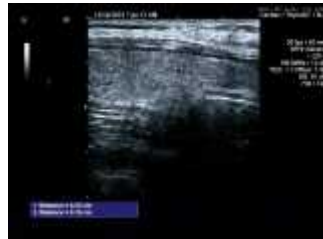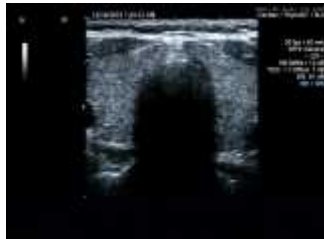体检号: 444559

申请医院: 本院

体检科室: 体检科

检查部位: 甲状腺彩超

经典图像:



影像所见:

甲状腺双侧叶形态正常, 包膜完整, 于左侧叶探及大小约 2.3\*1.5mm 囊性结节, 形态规则, 边界清, 余实质回声均匀, CDFI: 未见异常血流信号。

双侧颈部未见明显肿大淋巴结。

影像诊断:

甲状腺左侧叶结节 TI-RADS II 级

报告医师: 李菊蓉

检查日期: 2023-12-14

审核医师: 李菊蓉

报告日期: 2023-12-14

## 超声诊断图文报告

流水号: 2308221006

影像号: 1487183

姓名: 杜小花

年龄: 44 岁

性别: 女

检查设备: Vivid E95

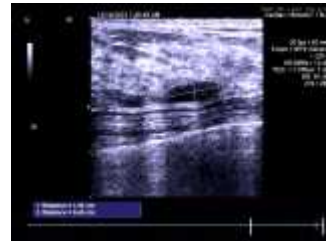
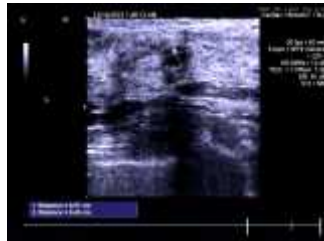
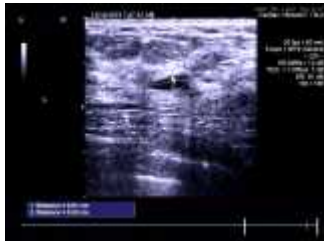
体检号: 444559

申请医院: 本院

体检科室: 体检科

检查部位: 乳腺彩超

经典图像:



影像所见:

双侧乳腺腺体层次清晰, 右乳腺体厚 1.5cm, 左乳腺体厚 1.7cm, 双乳腺体内均探及数个低回声结节, 均边界清, 形态规则, 左乳较大的两个分别位于 2、1 点位, 大小分别约 0.8\*0.3cm、0.6\*0.5cm, 右乳较大的位于 3 点位, 大小约 1.2\*0.5cm, 另于右乳 10 点位探及囊性结节, 大小约 0.7\*0.5cm, 边界清, 内透声好, 乳导管未见扩张, CDFI: 未见异常血流信号。

双侧腋下未见明显肿大淋巴结。

影像诊断:

双侧乳腺多发结节 BI-RADS 2-3 级 建议复查

报告医师: 李菊蓉

检查日期: 2023-12-14

审核医师: 李菊蓉

报告日期: 2023-12-14

## 超声诊断图文报告

流水号: 2308221006

影像号: 1487185

姓名: 杜小花

年龄: 44 岁

性别: 女

检查设备: Vivid E95

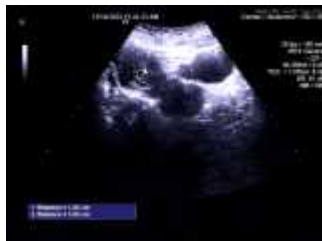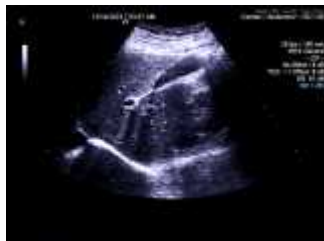体检号: 444559

申请医院: 本院

体检科室: 体检科

检查部位: 全腹彩超

### 经典图像:



### 影像所见:

肝脏大小形态正常, 包膜光滑完整, 实质回声均匀, 肝内管道系统走行清晰, 门静脉及肝内胆管不扩张。

胆囊大小形态正常, 壁不厚、光滑, 囊内透声好, 肝外胆管不扩张。

胰腺大小形态正常, 实质回声均匀, 主胰管不扩张。

脾脏大小形态正常, 实质回声均匀, 脾门静脉不宽。

双肾大小形态正常, 皮髓质分界清晰, 集合系统未见分离, 双侧输尿管未见扩张。

膀胱充盈佳, 未见明显异常。

前位子宫, 大小约 5.5\*4.1\*5.3cm, 近后壁探及大小约 1.3\*1.0cm 的低回声结节, 边界清, 余肌壁回声均匀, 内膜线清晰, 厚 0.8cm, 宫腔内可见节育器回声, 位置正常, 宫颈厚约 2.8cm, 双侧附件区未见异常。

### 影像诊断:

1. 子宫肌瘤
2. 宫内节育器位置正常

报告医师: 李菊蓉

检查日期: 2023-12-14

审核医师: 李菊蓉

报告日期: 2023-12-14