2308220955

大同瑞慈健康体检

报

告

册

体检编号	444523	工号	290
姓　　名	康子清		
性　　别	女	年龄	39 岁
单　　位	中国邮政集团有限公司大同		
部　　门	中国邮政集团安保组		
联系电话	15234222401		
体检日期	2023-11-20		

尊敬的 康子清女士 您好!

首先,瑞慈健康体检全体员工欢迎您的光临,并对您的信任表示衷心的感谢 !

您于 2023-11-20 (体检编号: 444523) 完成健康检查,本机构的各科医生已根据您的体检项目及结果,汇总成此份健康体检报告,并经总检医生审核。据此提出对您健康状况的综合分析及建议。

瑞慈健康体检倡导"大健康、大康复",提出"健康是第一财富 (Rich)" 的人 文理念。希望您仔细阅读并妥善地保管此份健康体检报告,并认真关注报告中的 提示与建议,若您对报告内容有任何疑问,可直接与瑞慈健康体检客服部联系,进 一步咨询。

健康体检咨询电话: 0352-2824444

客户服务咨询电话: 0352-2830597
400-6112995

瑞慈健康体检报告由下列内容组成:

第一部分:主检报告

第二部分:分科分项结果

第三部分:检验报告

第四部分:附表

主检报告

检查综述

1、【血脂四项】 动脉硬化指数偏高(3.63) 总胆固醇(CHOL)偏高(6.34 mmol/L) 甘油三脂(TG)偏高(2.03 mmol/L) 低密度脂蛋白(LDL)偏高(4.36 mmol/L)
2、【尿液分析+尿沉渣】 鳞状上皮细胞偏高(4 /HP)
3、【血流变】 血沉(ESR)偏高(31.80 mm/h) 血沉方程K值偏高(87.30 mm/h)
4、【妇科内诊】 （1）阴道前后壁膨出
5、【甲状腺彩超】 1.甲状腺弥漫性病变 请结合甲功 2.甲状腺双侧叶结节 TI-RADS III级 定期复查
6、【全腹彩超】 脂肪肝（轻度）

医生建议

【总胆固醇(CHOL)偏高】:
(1)总胆固醇是脂质的主要成分之一，其数量受年龄、家族、性别、饮食、遗传等多种因素影响。总胆固醇对人体生长发育以及新陈代谢有重要的作用，正常值是2.59-5.20mmol/L。
(2)总胆固醇升高后，会增加类脂物质的堆积，会产生更多的血管斑块，进而增加心脑血管疾病的风险。大于5.21-5.69mmol/L是胆固醇的临界偏高，即使是一个完全健康的人，只要总胆固醇＞7.2mmol/L或低密度脂蛋白＞4.9mmol/L，未来发生心脑血管的风险就明显增高，应该马上治疗。
(3)总胆固醇升高根据病因可分为两大类：一是原发性，是由于遗传因素缺陷所致，另一种是继发性，可引起其升高的疾病主要有糖尿病、高血压、甲减、肝肾疾病等。
(4)降低总胆固醇的治疗中，原发性偏高应积极应用降脂药，曾经选择他汀类药物，胆固醇任不能达标的，可联合用药（如依折麦布等）。
(5)如果总胆固醇偏高，且患者有糖尿病、高血压、甲减、肝肾疾病或者已经发生心脑血管疾病的人更应积极用药，控制降低疾病风险。
(6)戒烟，增强运动，采用低脂、低糖饮食，少食富含脂肪、胆固醇及饱和脂肪酸的食物，多进食蔬菜、水果、豆制品、粗粮、鱼和高纤维食品。
(7)必要时在医师指导下使用降脂药物治疗，并前往内分泌科复诊。

【动脉硬化指数偏高】:
(1)动脉硬化指数偏高，提示动脉硬化的风险性会更高，也就是心脑血管疾病的发病率会相对较高。建议控制血脂、血糖，少吃油腻食物，多吃蔬菜水果，加强锻炼，减轻体重。

【甘油三脂(TG)偏高】:
(1)甘油三酯是甘油和脂肪酸所构成的有机化合物，甘油三酯测定是脂类代谢的重要指标之一。
(2)甘油三酯增高与冠心病的发生有着重要的相关性，随年龄增大而有上升的趋势，其增高最常见于高脂和过量糖类饮食、肥胖等。
(3)甘油三酯主要功能是为机体提供能量，其正常值在0.7-1.7mmol/L之间，1.7-2.29mmol/L为边缘增高，提示应该注意饮食和运动了。
(4)甘油三酯大于2.3mmol/L，就称为高甘油三酯血症。甘油三酯增高虽然不会直接导致血管斑块的形成，但也会间接引起心脑血管疾病风险增加，同时，当甘油三酯大于5.6mmol/L时，还会增加急性胰腺炎的风险，所以降低甘油三酯的基础主要是控制饮食，饮食控制不佳可以选择药物治疗。

(5)生活方式的干预是控制甘油三酯水平升高的基础，包括减重，增加运动量，限制酒精摄入以及避免食用果糖和高碳水化合物食物。多食蔬菜水果，定期复查。
(6)明显增高者在医师的指导下使用降脂药物治疗，首选他汀和贝特类药物。

【低密度脂蛋白(LDL)偏高】:
(1)在血脂检查中，我们最该关注的是低密度脂蛋白，这是因为这些指标与心脑血管疾病的关系最为密切，正常值为 0-4.13mol/L。
(2)低密度脂蛋白有三个标准：普通人应≤3.4mol/L，没有任何高危因素的人，其低密度脂蛋白最好控制在 3.4mol/L 以下。
(3)高危人群应≤2.6mol/L，有高血压、糖尿病、家族史、肥胖，或低度脂蛋白≥4.9mol/L，这些人的低密度脂蛋白最好降低至 2.6mol/L 以下。
(4)极高危人群应≤1.8mol/L，有冠心病、心肌梗塞、心绞痛、脑梗死、冠状动脉植入支架术后、心脏搭桥术后、严重的颈动脉斑块等缺血性心脑血管疾病的人，这些人低密度脂蛋白最好控制到 1.8mol/L 以下。
(5)建议低脂、低糖饮食，戒烟酒，多食蔬菜。定期复查血脂，明显增高者，在医师指导下使用降脂药物治疗，在积极治疗原发疾病的基础上降低低密度脂蛋白。

【鳞状上皮细胞偏高】:
(1)在生理情况下，机体正常的新陈代谢都会引起鳞状上皮细胞的脱离，这是一种正常的机体现象。如果长时间出现鳞状上皮细胞偏高的现象时，则有可能是尿路感染、泌尿系统结石等因素导致，应及时往泌尿外科进一步诊断治疗。

【血沉方程 K 值偏高】:
(1)供内科结合临床参考。
(2)K 值高反映红细胞聚集性增加，临床意义等同于红细胞聚集指数。

【血沉(ESR)偏高】:
(1)供内科结合临床参考。
(2)建议病人做胸片、PPD，自身抗体谱测定，类风湿因子，C 反应蛋白，甲状腺功能检查。

【阴道前后壁膨出】:
(1)阴道膨出指阴道前壁或后壁由正常位置滑至阴道下段或者阴道口外。阴道膨出是女性的盆底支持组织发生退化或损伤等，如年纪较大者，导致雌激素功能下降，及怀孕生产或外伤导致盆底支持组织功能的弱化，多见于 50 岁后围绝经期的女性，建议妇科诊治。

【甲状腺弥漫性病变】:
(1)甲状腺弥漫性病变是甲状腺的一种病症，临床上常见的病种，多为结节性甲状腺肿、甲状腺癌、桥本甲状腺炎、甲亢等。建议内分泌科结合临床诊治。

【甲状腺双侧叶结节】:
(1)甲状腺结节是一种常见的甲状腺疾病，很多甲状腺疾病可表现为结节，如可由甲状腺退行性变、炎症、自身免疫性及新生物等多种病变所致。甲状腺结节在各个年龄段的男女人群中均可见到，但中年女性中较多。
(2)甲状腺结节分良性和恶性两大类，良性的占绝大多数，恶性者不足 1%，判断甲状腺结节的良恶主要依靠病史、体格检查、放射性核素扫描、穿刺细胞学检查。
(3)建议往外科就诊，进一步检查，明确诊断，结合临床诊治并定期复查。

【脂肪肝】:
(1)脂肪肝是指肝脏被脂肪浸润，为一种多病因引起的获得性疾病。
(2)脂肪肝是以肝细胞脂肪变性和脂肪蓄积为病理特征，最常见易患因素有超重或肥胖、进食油腻食物、高脂血症（尤其甘油三酯升高）、营养失调（营养过量或不足）、饮酒、高脂血症、少运动、糖耐量异常、减肥造成体重急剧下降、营养不良、中毒和药物等。

(3)当肝内脂类（主要为甘油三酯）含量超过肝重的 5%时为脂肪肝。脂肪肝是一个常见的临床现象，不是一个独立性的疾病。
(4)值得注意的是，过多的脂肪在肝组织、肝细胞内浸润，引起肝细胞肿大，严重可致肝硬化。脂肪肝是可逆性的，合理饮食、运动及治疗后可恢复。
(5)合理控制饮食，控制总摄入量，低盐、低脂和低糖类饮食，少吃动物内脏，多吃蔬菜水果；
(6)控制危险因素，如控制体重、改善胰岛素抵抗、调整血脂紊乱，戒酒、戒烟，坚持长期有氧运动，加强体育锻炼；
(7)定期复查腹部彩超、血脂、肝功能。

汇总医生： 樊兴国

主检日期： 2023-11-27

主检医生：

分科结果

身高、体重、血压

项目名称	检查结果	项目名称	检查结果
身高	164cm	体重	67kg
血压	112/65mmHg		

***小结：**

未见异常

操作员：杨彦霞　检查日期:2023-11-20　检查医生：张彬艳

妇科内诊

项目名称	检查结果	项目名称	检查结果
外阴	正常	尿道口	正常
阴道	阴道前后壁膨出	子宫	正常
附件	正常	宫颈	光滑
后穹窿	正常		

***小结：**

（1）阴道前后壁膨出

操作员：许艳华　检查日期:2023-11-20　检查医生：许艳华

检验报告

血流变

项目名称	检查结果	单位	参考值	提示
全血粘度高切 200/s	3.63	mpas	3.36--4.32	
全血粘度中切 100/s	3.91	mpas	3.43--4.59	
全血粘度中切 50/s	4.32	mpas	3.85--5.45	
全血还原粘度高切	5.45	mpas	3.69--8.74	
全血还原粘度低切	43.34	mpas	26.87--47.57	
血浆粘度	1.61	mpas	1.26--1.70	
血沉(ESR)	31.80	mm/h	0--20	↑
红细胞压积	0.37	L/L	0.35--0.45	
红细胞聚集指数	4.86		3.19--5.33	
红细胞变形指数	0.75		0.53--1.11	
红细胞刚性指数	3.39		2.17--6.94	
血沉方程 K 值	87.30	mm/h	0--80.48	↑
全血粘度 1/s	17.65	mpas	13.79--17.91	
全血高切相对指数	2.25		1.9--3.4	
全血低切相对指数	10.96		8.1--14.2	

***小结：**

血沉(ESR)偏高(31.80 mm/h)　血沉方程 K 值偏高(87.30 mm/h)

操作员：梁可欣　检查日期:2023-11-20　检查医生:陈建国

尿液分析+尿沉渣

项目名称	检查结果	单位	参考值	提示
白细胞尿	3	个/ul	0--13	
上皮细胞(EC)	4	/HP	0--28	
管型(CAST)	0	个/ul	0--1	

霉菌（尿）	0	/HP	0--0	
结晶	0	/HP	0--10	
透明度(CLA)	清亮			
胆红素(BIL)	-		阴性	
隐血(ERY)	-		阴性	
小圆上皮细胞(SRC)	0	个/ul	0--0	
维生素 C	-		阴性	
异常红细胞	0	个/ul	0--3	
红细胞（正常）	1	个/ul	0--6	
鳞状上皮细胞	4	个/ul	0--0	↑
粘液丝	0	个/ul	0--0	
颜色(Colour)	淡黄色			
尿葡萄糖(GLU)	-		阴性	
酮体(KET)	-		阴性	
比重(SG)	1.010		1.003--1.030	
酸碱度(PH)	6.0		4.5--8.0	
尿蛋白质(PRO)	-		阴性	
尿胆原(URO)	-		阴性	
亚硝酸盐(NIT)	-		阴性	
红细胞(尿)(RBC)	1	个/ul	0--6	
尿白细胞(LEU)	-		阴性	

***小结：**

鳞状上皮细胞偏高(4 /HP)

操作员：祁佳佳　检查日期:2023-11-20　检查医生:陈建国

血常规（五分类）

项目名称	检查结果	单位	参考值	提示
白细胞(WBC)	4.88	10^9/L	3.5--9.5	

淋巴细胞绝对值(LY#)	1.64	10^9/L	1.1--3.2	
淋巴细胞百分比(LY%)	33.6	%	20--50	
中性粒细胞绝对值(GR#)	2.82	10^9/L	1.8--6.3	
中性粒细胞百分比(GR%)	57.9	%	40--75	
嗜碱性粒细胞绝对值(BA#)	0.03	10^9/L	0--0.06	
嗜碱性粒细胞百分比(BA%)	0.5	%	0--1.0	
嗜酸性粒细胞绝对值(EO#)	0.13	10^9/L	0.02--0.52	
嗜酸性粒细胞百分比(EO%)	2.7	%	0.4--8.0	
血小板(PLT)	215	10^9/L	125--350	
血小板分布宽度(PDW)	15.5	%	15--17	
平均血小板体积(MPV)	8.5	fl	6.0--14.0	
血小板压积(PCT)	0.182	%	0.11--0.28	
红细胞(RBC)	4.16	10^12/L	3.8--5.1	
血红蛋白	125	g/L	115--150	
红细胞压积(HCT)	37.0	%	35--45	
红细胞平均体积(MCV)	88.9	fl	82--100	
平均血红蛋白含量(MCH)	29.9	pg	27--34	
平均血红蛋白浓度(MCHC)	336	g/L	316--354	
单核细胞绝对值(MO#)	0.26	10^9/L	0.1--0.60	
单核细胞百分比(MO%)	5.3	%	3--10	
红细胞分布宽度标准差（RDW-SD）	42.8	fl	35--56	
红细胞分布宽度变异系数（RDW-CV）	12.6	%	10.6--16.6	
大血小板比率	14.1	%	11--45	
大血小板数目	30	10^9/L	30--90	
未成熟粒细胞数目	0.02	10^9/L	0--999	
未成熟粒细胞百分比	0.3	%	0--100	

有核红细胞数目	0.000	10^9/L	0--9999	
有核红细胞百分比	0.00	/100WBC	0--9999	

***小结：**

未见异常

操作员：余雅倩　检查日期:2023-11-20　检查医生:陈建国

肾功三项

项目名称	检查结果	单位	参考值	提示
肌酐(CREA)	48.00	umol/L	41--73	
尿酸(UA)	256.00	umol/L	140--340	
尿素测定（Urea）	4.20	mmol/L	2.6--7.5	

***小结：**

未见异常

操作员：王小雪　检查日期:2023-11-20　检查医生:陈建国

空腹血糖

项目名称	检查结果	单位	参考值	提示
葡萄糖(GLU)	4.71	mmol/L	3.89--6.1	

***小结：**

未见异常

操作员：王小雪　检查日期:2023-11-20　检查医生:陈建国

血脂四项

项目名称	检查结果	单位	参考值	提示
动脉硬化指数	3.63		1.31--3.19	↑
总胆固醇(CHOL)	6.34	mmol/L	2.59--5.2	↑
甘油三脂(TG)	2.03	mmol/L	0.7--1.7	↑
低密度脂蛋白(LDL)	4.36	mmol/L	0--4.13	↑

高密度脂蛋白(HDL)	1.20	mmol/L	0.77--1.55	

***小结：**

动脉硬化指数偏高(3.63)　总胆固醇(CHOL)偏高(6.34 mmol/L)　甘油三脂(TG)偏高(2.03 mmol/L)　低密度脂蛋白(LDL)偏高(4.36 mmol/L)

操作员：王小雪　检查日期:2023-11-20　检查医生:陈建国

肝功能三项

项目名称	检查结果	单位	参考值	提示
γ-谷氨酰转肽酶(GGT)	18.0	U/L	7--45	
丙氨酸氨基转移酶(ALT)	24.00	U/L	7--40	
门冬氨酸氨基转移酶(AST)	20.00	U/L	13--35	
谷草比谷丙	0.83		0.4--2.5	

***小结：**

未见异常

操作员：王小雪　检查日期:2023-11-20　检查医生:陈建国

人乳头瘤病毒检查（HPV）

项目名称	检查结果	单位	参考值	提示
HPV 高危亚型 16	阴性(-)		阴性(-)	
HPV 高危亚型 18	阴性(-)		阴性(-)	
HPV 高危亚型 31	阴性(-)		阴性(-)	
HPV 高危亚型 26	阴性(-)		阴性(-)	
HPV 高危亚型 33	阴性(-)		阴性(-)	
HPV 高危亚型 35	阴性(-)		阴性(-)	
HPV 高危亚型 39	阴性(-)		阴性(-)	
HPV 高危亚型 45	阴性(-)		阴性(-)	
HPV 高危亚型 51	阴性(-)		阴性(-)	
HPV 高危亚型 52	阴性(-)		阴性(-)	

HPV 高危亚型 53	阴性(-)		阴性(-)	
HPV 高危亚型 56	阴性(-)		阴性(-)	
HPV 高危亚型 58	阴性(-)		阴性(-)	
HPV 高危亚型 59	阴性(-)		阴性(-)	
HPV 高危亚型 66	阴性(-)		阴性(-)	
HPV 高危亚型 68	阴性(-)		阴性(-)	
HPV 高危亚型 73	阴性(-)		阴性(-)	
HPV 高危亚型 82	阴性(-)		阴性(-)	
HPV 低危亚型 6	阴性(-)		阴性(-)	
HPV 低危亚型 11	阴性(-)		阴性(-)	
HPV 低危亚型 42	阴性(-)		阴性(-)	
HPV 低危亚型 43	阴性(-)		阴性(-)	
HPV 低危亚型 81	阴性(-)		阴性(-)	

***小结：**

未见异常

操作员：刘慧芳　检查日期:2023-11-21　检查医生:康建忠

（女）肿瘤三项

项目名称	检查结果	单位	参考值	提示
糖类抗原 125 测定（CA125）	26.8	U/ml	0--38	
癌胚抗原(CEA)	1.37	ng/ml	0--5	
甲胎蛋白(AFP)	3.3	ng/ml	0--7	

***小结：**

未见异常

操作员：王文静　检查日期:2023-11-21　检查医生:陈建国

大同现代医学检验实验室

液基薄层细胞学图文报告

ID： 2023091926　　病理号： 087964

姓　名： 康子清　　性　别： 女　　年　龄： 39 岁

送检科室： 体检科　　电话号码： 15234222401　　床　号：

病 历 号：　　体检号： 2308220955

送检医院： 大同瑞慈康复体检　　送检日期： 2023-11-20　　末次月经：

送检医生：　　采样日期：　　报告日期： 2023-11-20

标本满意度： 满意　　细 胞 量： >40%　　红细胞： ☐　　经期样本： ☐

颈管细胞： ☑　　化生细胞： ☐　　鳞状细胞： ☑　　宫颈柱状细胞： ☑

未见上皮内病变/恶性细胞： ☑

正常范围内： ☑

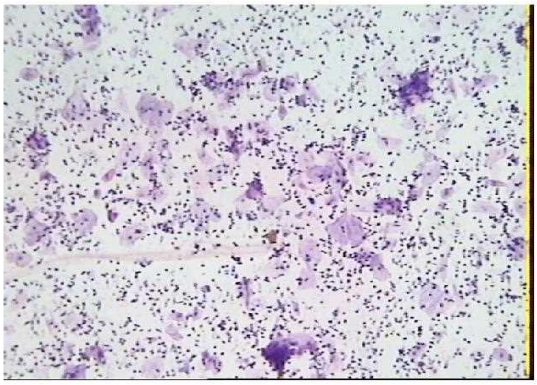

良性反应性改变： ☑
- 炎性： ☑
  - 轻度： ☐
  - 中度： ☑
  - 重度： ☐
- 放疗： ☐
- 妊娠： ☐
- 萎缩性： ☐
- 宫内避孕器： ☐
- 其他： ☐

病原体： 滴虫感染： ☐　念珠菌感染： ☐　细菌感染： ☐

提示 HPV 感染： ☐　　疱疹病毒感染： ☐

鳞状上皮细胞分析：

非典型鳞状细胞： ☐
- 倾向上皮内瘤变： ☐
- 倾向良性反应性改变： ☐
- 不能明确意义(ASC-US) ☐
- 不除外高度病变(ASC-H) ☐

上皮内低度病变： ☐　　鳞癌： ☐

上皮内高度病变： ☐
- CIN2： ☐
- CIN3： ☐

腺上皮细胞分析：

非典型腺细胞： ☐
- 宫内膜： ☐
- 来源不明： ☐

非典型腺细胞(宫颈管)： ☐
- 倾向原位腺癌： ☐
- 不能明确意义： ☐
- 倾向良性反应性改变： ☐

腺癌： ☐
- 宫颈管： ☐
- 宫内膜： ☐
- 其　它： ☐

炎细胞： ☐
- 轻度： ☐
- 中度： ☐
- 重度： ☐

可疑腺癌： ☐

诊断意见： 未见上皮内病变或恶性细胞（NILM）。

建　　议：

报告医师： 张荣生

地址：大同市魏都大道 79 号，本报告医师签字后有效

咨询：0352-2830587　4006-122-995

妇科细胞学是筛查项目，出于技术原因，可能会有假阴性结果，本检测仅对来样负责，如果对结果有疑义，请在收到报告 7 天内与我们联系。

大同瑞慈康复医院 12导联心电图报告

康子清　女　39岁　体检号:444523　病床号:

HR	: 68bpm	[60～100bmp]	
P	: 120↑ms	[0～110ms]	
PR	: 166ms	[120～200ms]	
QRS	: 88ms	[60～100ms]	
QT/QTc	: 382/407ms	[320～440/0～460ms]	
P/QRS/T	: 17/49/33deg.	[0～75/-30～90/0～75deg]	
RV5/SV1	: 1.182/0.683mV	[0.0～2.5/0.0～2.0mV]	

诊断结果:

1.窦性心律

2.正常心电图

诊断医生:

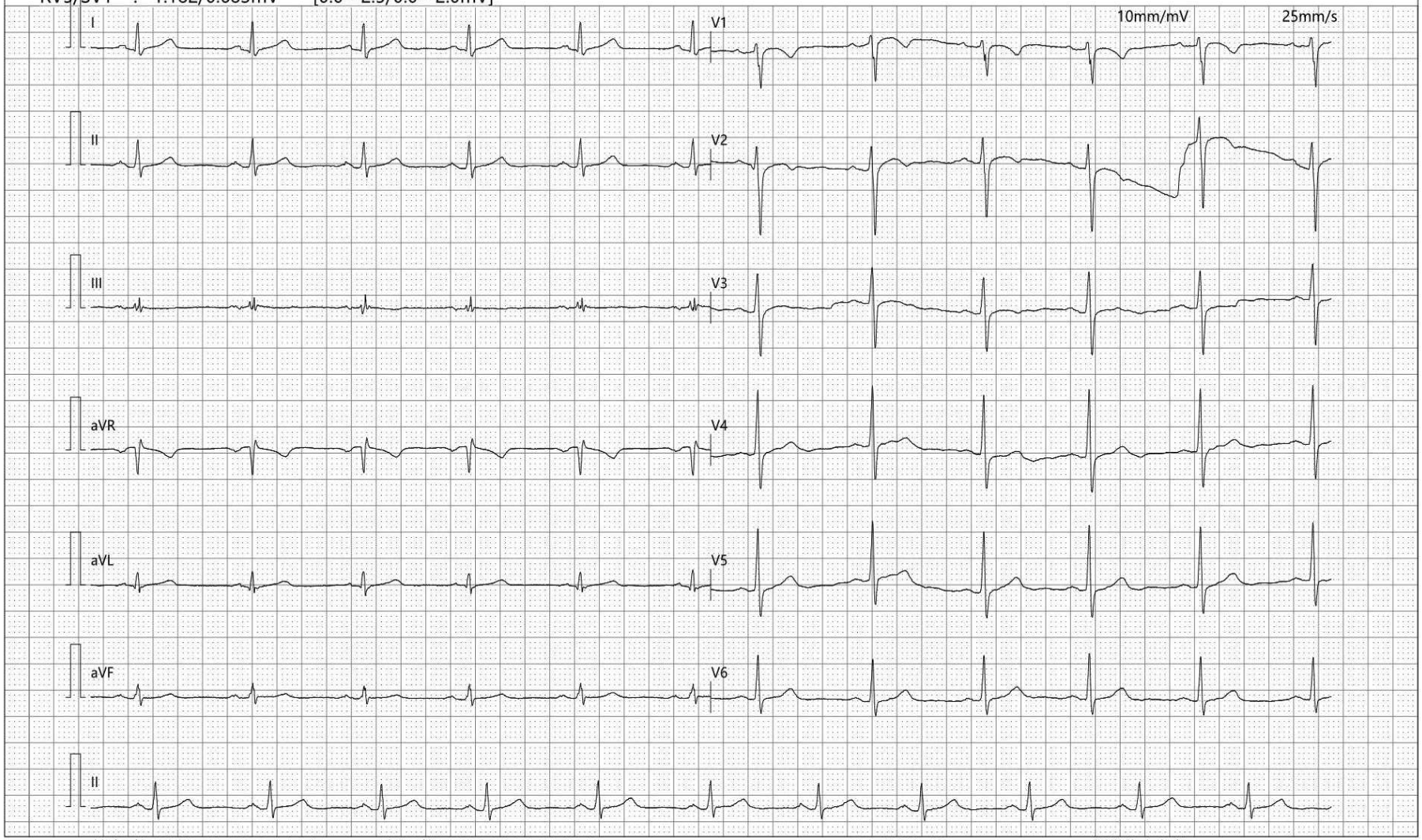

检查时间:2023-11-20 09:11:24　诊断时间:2023-11-20 09:19:44　SEMIP V1.90　*仅供临床参考*

大同瑞慈康复医院
0352-2824444

大同瑞慈健康体检

肺功能检验报告

姓名：	康子清	ID:	2308220955	BSA:	1.70	日期：	2023/11/20
医师:		身高：	160.00	年龄：	39	病房：	
医生：		体重：	67.00	性别：	Female	种族：	<Unspecified

Pre Test Comments:

Post Test Comments: 肺通气功能：正常

	Pre-Bronch			Post-Bronch		
	Actual	Pred	%Pred	Actual	%Pred	%Chng
----用力肺活量 ----						
FVC (L)	4.26	3.58	119			
FEV1 (L)	3.04	2.92	104			
FEV1/FVC (%)	71	82	87			
FEF 25% (L/sec)	4.54	5.36	84			
FEF 75% (L/sec)	0.59	1.67	35			
FEF 25-75% (L/sec)	1.99	3.08	64			
FEF Max (L/sec)	5.01	6.82	73			
FIVC (L)	2.82					
FIF Max (L/sec)	8.02					

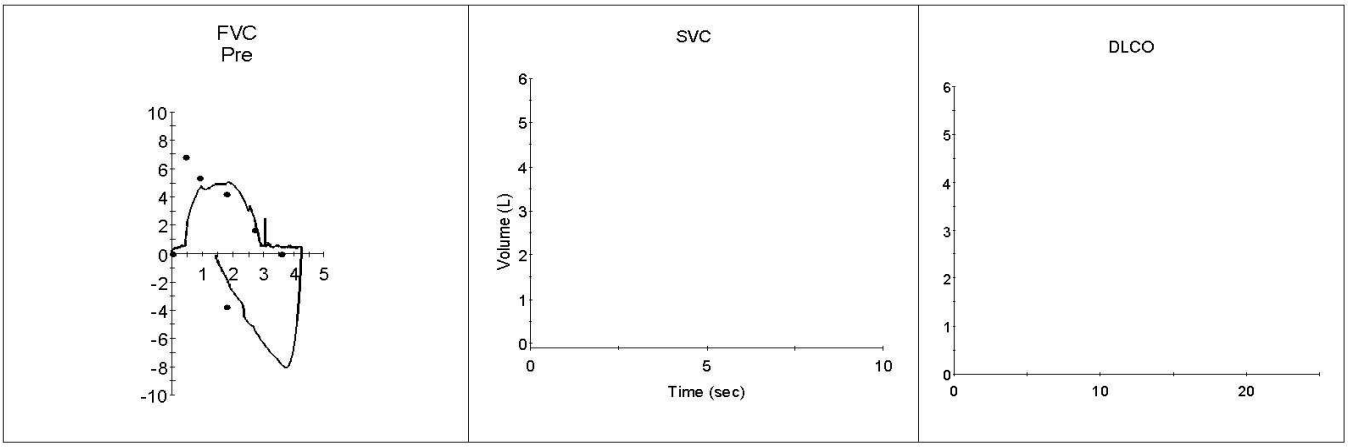

医学影像

超声诊断图文报告

流水号：2308220955 **影像号：1454626**

姓名：康子清	年龄：39 岁	性别：女	检查设备：Vivid E95
体检号：444523	申请医院：本院	体检科室：体检科	检查部位：甲状腺彩超

经典图像：

影像所见：

甲状腺双侧叶形态正常，包膜完整，于左侧叶探及大小约 0.6*0.5cm 低回声结节，于右侧叶探及大小约 0.3*0.2cm 低回声结节，均形态规则，边界清，余实质回声粗糙，呈蜂窝样改变，CDFI：未见异常血流信号。

双侧颈部未见明显肿大淋巴结。

影像诊断：

1. 甲状腺弥漫性病变　　请结合甲功
2. 甲状腺双侧叶结节　　TI-RADS　III 级　定期复查

报告医师：李菊蓉　　检查日期：2023-11-20

审核医师：李菊蓉　　报告日期：2023-11-20

大同市医学影像研究中心

注：本报告仅供临床医生参考！

地址：大同市魏都大道 79 号。若有疑问，请致电：0352---2830580

超声诊断图文报告

流水号：2308220955 **影像号：1454732**

姓名：康子清	年龄：39 岁	性别：女	检查设备：Vivid E95
体检号：444523	申请医院：本院	体检科室：体检科	检查部位：乳腺彩超

经典图像：

影像所见：

双侧乳腺腺体层次清晰，右乳腺体厚 1.3cm，左乳腺体厚 0.9cm，乳导管未见扩张，未见明显占位性病变，CDFI：未见异常血流信号。

双侧腋下未见明显肿大淋巴结。

影像诊断：

双侧乳腺未见明显异常

报告医师：李菊蓉 检查日期：2023-11-20

审核医师：李菊蓉 报告日期：2023-11-20

大同市医学影像研究中心

注：本报告仅供临床医生参考！

地址：大同市魏都大道 79 号。若有疑问，请致电：0352---2830580

医学影像

超声诊断图文报告

流水号：2308220955 **影像号：1454766**

姓名：康子清	年龄：39 岁	性别：女	检查设备：Vivid E95
体检号：444523	申请医院：本院	体检科室：体检科	检查部位：全腹彩超

经典图像：

影像所见：

肝脏大小形态正常，包膜光滑完整，实质回声细腻增强，肝内管道系统走行欠清晰，门静脉及肝内胆管不扩张。
胆囊大小形态正常，壁不厚、光滑，囊内透声好，肝外胆管不扩张。
胰腺大小形态正常，实质回声均匀，主胰管不扩张。
脾脏大小形态正常，实质回声均匀，脾门静脉不宽。
双肾大小形态正常，皮髓质分界清晰，集合系统未见分离，双侧输尿管未见扩张。
膀胱充盈佳，未见明显异常。
前位子宫，大小约 5.0*3.8*4.9cm，肌壁回声均匀，内膜线清晰，厚 0.7cm，宫颈厚约 3.3cm，双侧附件区未见异常。

影像诊断：

脂肪肝（轻度）

报告医师：李菊蓉 检查日期：2023-11-20

审核医师：李菊蓉 报告日期：2023-11-20

大同市医学影像研究中心

注：本报告仅供临床医生参考！

地址：大同市魏都大道 79 号。若有疑问，请致电：0352---2830580