



2308220932

大同瑞慈健康体检

报 告 册

体检编号	444514	工号	267
姓名	张小凤		
性别	女	年龄	47岁
单位	中国邮政集团有限公司大同		
部门	中国邮政集团后勤组		
联系电话	13935265866		
体检日期	2023-11-15		

尊敬的 张小凤女士 您好！

首先，瑞慈健康体检全体员工欢迎您的光临，并对您的信任表示衷心的感谢！

您于 2023-11-15 （体检编号：444514）完成健康检查，本机构的各科医生已根据您的体检项目及结果，汇总成此份健康体检报告，并经总检医生审核。据此提出对您健康状况的综合分析及建议。

瑞慈健康体检倡导“大健康、大康复”，提出“健康是第一财富（Rich）”的人文理念。希望您仔细阅读并妥善地保管此份健康体检报告，并认真关注报告中的提示与建议，若您对报告内容有任何疑问，可直接与瑞慈健康体检客服部联系，进一步咨询。

健康体检咨询电话：**0352-2824444**

客户服务咨询电话：**0352-2830597**
400-6112995

瑞慈健康体检报告由下列内容组成：

第一部分：主检报告

第二部分：分科分项结果

第三部分：检验报告

第四部分：附表

主检报告

检查综述

- 1、【身高、体重、血压】（1）体重指数 27.06：超重（2）血压 150/88：本次测量收缩期血压偏高
- 2、【肾功三项】尿酸(UA)偏高(376.00 umol/L)
- 3、【血脂四项】总胆固醇(CHOL)偏高(5.32 mmol/L) 甘油三脂(TG)偏高(2.54 mmol/L)
- 4、【尿液分析+尿沉渣】维生素 C1+ 鳞状上皮细胞偏高(10 /HP) 粘液丝偏高(1 /HP)
- 5、【心电图】1.窦性心律 2.ST-T 改变结合临床
- 6、【甲状腺彩超】甲状腺右侧叶结节 TI-RADS II 级 定期复查
- 7、【全腹彩超】1.轻-中度脂肪肝 2.肝囊肿 3.宫颈纳囊 4.宫内节育器位置正常
- 8、【肺功能测定】小气道通气功能障碍
- 9、【人乳头瘤病毒检查（HPV）】HPV 低危型：阴性 HPV 高危型：阴性

医生建议

【超重】：

(1)体重指数是判断体重超标或偏低的主要指标。体重是反映和衡量一个人健康状况的重要标志之一，过胖和过瘦都不利于健康，身高体重不协调也不会给人以美感。体重的变化，还会直接反映身体长期的热量平衡状态。

(2)当需要比较及分析一个人的体重对于不同身高的人所带来的健康影响时，体重指数是一个中立而可靠的指标。其主要适用于需要体重测试、体型肥胖和全身检查的人群。

(3)体重指数（BMI）是世界卫生组织推荐的国际统一使用的肥胖分型标准，也是目前国际上常用的衡量人体胖瘦程度以及是否健康的一个标准，其计算方式为： $BMI = \text{体重（千克）} / \text{身高（米} \times \text{米）}$ 。成人的标准值是 BMI18.5-23.9 之间。低于 18.5 为体重指数偏低；高于 23.9 则为体重指数偏高。

(4)一般表现为体重超重或肥胖，超重及肥胖会出现一系列代谢性疾病，如高血压、高血糖、高血脂、高尿酸血症等，所以体重指数偏高者一定要注意控制体重。

(5)合理控制饮食，食品多样化，食物纤维可适量增加，饮食规律，避免暴饮暴食，低盐、低脂饮食为主，减少高热量食物的摄入。

(6)加强体育锻炼，每天最少保持 30 分钟的中等强度运动。鼓励每天至少快步走 6000 步比较健康。肥胖患者不适合较剧烈的运动，会加重膝关节的负担，可以选择游泳、划船等对膝关节负荷较小的运动。

(7)定期检查血糖、血脂、肝功、肝脏 B 超等，积极治疗基础性疾病。

(8)减少热量摄取及增加热量消耗。强调以健康行为、饮食、运动为主的综合治疗。

【本次测量收缩期血压偏高】：

(1)所谓单纯收缩期高血压，顾名思义是指一个人的舒张压（即低压）不高，仅仅是收缩压（即高压）超过正常范围。

(2)单纯收缩期高血压标准为收缩压在 140mmHg 以上，舒张压为 90mmHg 以下。如果收缩压在 140-149mmHg，又称单纯收缩期临界高血压。由于单纯收缩期高血压大部分发生在 60 岁以上的老年人，故又称老年单纯收缩期高血压。

(3)当病人患动脉硬化、甲状腺功能亢进、主动脉关闭不全、体循环动静脉瘘、动脉导管未闭及原因不明的高动力循环状态时，也常伴有收缩期高血压，但这些不包括在单纯收缩期高血压范围内。

(4)劳逸结合，保持良好身心状态。避免各种诱因：如情绪低落、紧张等。改进生活方式，适当低盐、低脂、低胆固醇饮食，戒烟酒。必要时心血管专科诊治，定期复诊。

(5)平时应低盐（每天5~10g）、低脂饮食（少吃动物脂肪与内脏）；戒烟限酒。遵照医嘱坚持服药，定期测量血压，宜控制在140/90mmHg以下，若合并有糖尿病和肾病，要把血压控制在130/80mmHg以下。
(6)血压到正常水平时，说明此时选用的降压药和治疗方案基本合适，但并不意味着高血压已被“治愈”，应坚持治疗。若盲目自行停药或间断服药，常会使血压波动很大，而加重心、脑、肾和血管的损害。

【尿酸(UA)偏高】：

(1)尿酸(UA)是体内嘌呤代谢的最终产物。食物中的核酸分解生成嘌呤，体内组织中的核酸分解成嘌呤核苷，嘌呤和嘌呤核苷经过分解脱氨及氧化作用生成尿酸(UA)。
(2)大部分的尿酸由肾脏排出，其余在肝脏分解破坏或随胆汁排泄。肾脏在排泄尿酸过程中，由肾小球滤出尿酸，若肾功能不好的人，排泄功能差，尿中排出的尿酸少了，血尿酸就会增高。
(3)常见于肾脏疾病（如急性慢性肾炎、肾结核、肾积水晚期等）；还可见于长期吃高嘌呤食物，如动物内脏、海鲜、贝类等，这种情况下，若不控制饮食，导致嘌呤长期偏高，即使肾功能正常，也会受高浓度尿酸的影响。
(4)另外，需要警惕的是，若尿酸长期偏高，会由尿酸盐结晶沉积引起痛风性关节炎、慢性间质性肾炎，血尿酸增高是诊断痛风的主要依据。
(5)应避免食用含嘌呤高的食物，如各种动物内脏、豆制品、海鲜等，不要喝酒，尤其是啤酒。忌酸性食物，忌醋，多喝水，每日尿量在2公升以上，碱化尿液。
(6)必要时在肾内科医生指导下进行降尿酸治疗，定期复查。

【总胆固醇(CHOL)偏高】：

(1)总胆固醇是脂质的主要成分之一，其数量受年龄、家族、性别、饮食、遗传等多种因素影响。总胆固醇对人体生长发育以及新陈代谢有重要的作用，正常值是2.59-5.20mmol/L。
(2)总胆固醇升高后，会增加类脂物质的堆积，会产生更多的血管斑块，进而增加心脑血管疾病的风险。大于5.21-5.69mmol/L是胆固醇的临界偏高，即使是一个完全健康的人，只要总胆固醇>7.2mmol/L或低密度脂蛋白>4.9mmol/L，未来发生心脑血管的风险就明显增高，应该马上治疗。
(3)总胆固醇升高根据病因可分为两大类：一是原发性，是由于遗传因素缺陷所致，另一种是继发性，可引起其升高的疾病主要有糖尿病、高血压、甲减、肝肾疾病等。
(4)降低总胆固醇的治疗中，原发性偏高应积极应用降脂药，曾经选择他汀类药物，胆固醇任不能达标的，可联合用药（如依折麦布等）。
(5)如果总胆固醇偏高，且患者有糖尿病、高血压、甲减、肝肾疾病或者已经发生心脑血管疾病的人更应积极用药，控制降低疾病风险。
(6)戒烟，增强运动，采用低脂、低糖饮食，少食富含脂肪、胆固醇及饱和脂肪酸的食物，多进食蔬菜、水果、豆制品、粗粮、鱼和高纤维食品。
(7)必要时在医师指导下使用降脂药物治疗，并前往内分泌科复诊。

【甘油三酯(TG)偏高】：

(1)甘油三酯是甘油和脂肪酸所构成的有机化合物，甘油三酯测定是脂类代谢的重要指标之一。
(2)甘油三酯增高与冠心病的发生有着重要的相关性，随年龄增大而有上升的趋势，其增高最常见于高脂和过量糖类饮食、肥胖等。
(3)甘油三酯主要功能是为机体提供能量，其正常值在0.7-1.7mmol/L之间，1.7-2.29mmol/L为边缘增高，提示应该注意饮食和运动了。
(4)甘油三酯大于2.3mmol/L，就称为高甘油三酯血症。甘油三酯增高虽然不会直接导致血管斑块的形成，但也会间接引起心脑血管疾病风险增加，同时，当甘油三酯大于5.6mmol/L时，还会增加急性胰腺炎的风险，所以降低甘油三酯的基础主要是控制饮食，饮食控制不佳可以选择药物治疗。
(5)生活方式的干预是控制甘油三酯水平升高的基础，包括减重，增加运动量，限制酒精摄入以及避免食用果糖和高碳水化合物食物。多食蔬菜水果，定期复查。
(6)明显增高者在医师的指导下使用降脂药物治疗，首选他汀和贝特类药物。

【维生素C1+】：

(1)尿液中维生素C阳性，一般提示饮食中摄入维生素C含量较高的食物，引起尿液中维生素C呈阳性反应。建议定期复查尿常规。

【鳞状上皮细胞偏高】：

(1)在生理情况下，机体正常的新陈代谢都会引起鳞状上皮细胞的脱离，这是一种正常的机体现象。如果长时间出现鳞状上皮细胞偏高的现象时，则有可能是尿路感染、泌尿系统结石等因素导致，应及时往泌尿外科进一步诊断治疗。

【粘液丝偏高】：

- (1)尿常规中粘液丝是由尿路中细胞分泌出来的，在有尿路感染时分泌会明显增多，且伴有炎症细胞的出现。
- (2)粘液丝偏高，可分为生理性偏高和病理性偏高两种，生理性偏高一般是由于喝水较少导致的尿液浓缩，一般在喝水后就能达到稀释的效果。
- (3)病理性的粘液丝偏高是由于泌尿系炎症或者是前列腺炎导致的，需要注意观察，多喝水，同时有白细胞等炎症细胞增多时，应及时服用抗感染药物治疗。如果仅有粘液丝的增多而没有白细胞等炎症细胞增多时，尿路有炎症的可能性不大。
- (4)建议平时饮食注意清淡，多喝水，少吃油腻和辛辣的食物，要注意个人清洁卫生，勤洗阴部，注意休息。

【ST-T 改变】：

- (1)ST-T 改变主要是反映心肌缺血现象，具有 ST 段抬高和下移两种表现，多见于慢性冠状动脉供血不足、心绞痛、心肌炎、心肌劳损等，但有时也见于神经植物功能紊乱、精神紧张、电解质紊乱、内分泌疾病等。
- (2)临床上把心肌缺血疾病的 ST-T 改变称为特异性 ST-T 改变，把超出正常范围而又不具备特异性 ST-T 改变归结为非特异性 ST-T 改变。建议定期复查、动态观察，并心内科结合临床考虑，必要时心脏彩超、冠脉 CTA 检查。

【甲状腺右侧叶结节】：

- (1)甲状腺结节是一种常见的甲状腺疾病，很多甲状腺疾病可表现为结节，如可由甲状腺退行性变、炎症、自身免疫性及新生物等多种病变所致。甲状腺结节在各个年龄段的男女人群中均可见到，但中年女性中较多。
- (2)甲状腺结节分良性和恶性两大类，良性的占绝大多数，恶性者不足 1%，判断甲状腺结节的良恶主要依靠病史、体格检查、放射性核素扫描、穿刺细胞学检查。
- (3)建议往外科就诊，进一步检查，明确诊断，结合临床诊治并定期复查。

【轻-中度脂肪肝】：

- (1)脂肪肝是指肝脏被脂肪浸润，为一种多病因引起的获得性疾病。脂肪肝是以肝细胞脂肪变性和脂肪蓄积为病理特征，最常见易患因素有超重或肥胖、进食油腻食物、高脂血症（尤其甘油三酯升高）、营养失调（营养过量或不足）、饮酒、高脂血症、少运动、糖耐量异常、减肥造成
- (2)当肝内脂类（主要为甘油三酯）含量超过肝重的 5% 时为脂肪肝。脂肪肝是一个常见的临床现象，不是一个独立性的疾病。值得注意的是，过多的脂肪在肝组织、肝细胞内浸润，引起肝细胞肿大，严重可致肝硬化。脂肪肝是可逆性的，合理饮食、运动及治疗后可恢复。
- (3)合理控制饮食，控制总摄入量，低盐、低脂和低糖类饮食，少吃动物内脏，多吃蔬菜水果；控制危险因素，如控制体重、改善胰岛素抵抗、调整血脂紊乱，戒酒、戒烟，坚持长期有氧运动，加强体育锻炼；定期复查腹部彩超、血脂、肝功能。

【肝囊肿】：

- (1)肝囊肿，通俗说就是肝脏中的水泡。绝大多数的肝囊肿都是先天性的，即因先天发育的某些异常导致了肝囊肿形成。
- (2)肝囊肿病因大多数系肝内小胆管发育障碍所致，单发性肝囊肿的发生是由于异位胆管造成。肝囊肿生长缓慢，所以可能长期或终生无症状，其临床表现也随囊肿位置、大小、数目以及有无压迫邻近器官和有无并发症而异。
- (3)肝囊肿是一种较常见的肝脏良性疾病，一般没有什么症状，也不会影响肝功。5CM 以下的肝囊肿一般不需要特殊治疗。当囊肿长到一定程度，可能会压迫胃肠道而引起症状，如上腹不适饱胀；也有因囊肿继发细菌感染而有腹痛、发热的。
- (4)肝囊肿首次发现，建议作 MRI 或 CT 检查，除外肝内其它占位性病变。
- (5)过大的肝囊肿，对肝脏本身或周围的器官有压迫症状的，或有炎症的，往外科治疗。

- (6) 已确诊为肝囊肿，动态观察，定期 B 超检查进行对照，监测囊肿大小。
- (7) 解除顾虑和紧张情绪，保持良好心态，切忌大怒。
- (8) 多食新鲜蔬菜和水果，保持大便通畅，防止便秘；保证营养，宜食清淡富含蛋白质的食物为主；限制饮酒。
- (9) 不宜剧烈运动，防止过度用力，以免增加腹腔压力。
- (10) 如有症状请及时就诊。

【宫颈纳囊】：

- (1) 宫颈腺体囊肿又叫宫颈纳氏囊肿（可称‘纳囊’或‘那囊’），同宫颈糜烂、宫颈息肉一样，是慢性宫颈炎的一种表现。
- (2) 临床表现时可以看到宫颈表面突出多个大小不一的青白色囊泡（并非紫色），内含黏液，小的有米粒大，大的有玉米粒大，有的可以长得很大，突出于宫颈表面，甚至到达阴道口，根部与宫颈之间有蒂相连，常合并有宫颈肥大。
- (3) 其形成原因是在宫颈糜烂愈合过程中，新生的鳞状上皮覆盖宫颈腺管口或伸入腺管，将腺管口阻塞；腺管周围的结缔组织增生或瘢痕形成压迫腺管，使腺管变窄甚至阻塞，腺体分泌物引流受阻，滞留形成的囊肿叫宫颈纳氏囊肿。
- (4) 对小的纳囊，无任何临床症状可不予处理；对于密集的较小的纳囊或比较大的纳囊，可考虑光疗、激光、微波、自凝刀等物理治疗。
- (5) 对于较大的突出于宫颈表面的纳囊，可考虑电刀切除治疗。上述治疗方法均无太大痛苦，也基本不会影响日常的工作和生活。

【小气道通气功能障碍】：

- (1) 建议往呼吸内科进一步诊断治疗。

汇总医生： 丁昊炜

主检日期： 2023-11-17

主检医生：

分科结果

身高、体重、血压

项目名称	检查结果	项目名称	检查结果
身高	173cm	体重	81kg
血压	150/88mmHg		

***小结：**

- (1) 体重指数 27.06：超重
- (2) 血压 150/88：本次测量收缩期血压偏高

操作员：陈红锦 检查日期:2023-11-15 检查医生：张彬艳

妇科内诊

项目名称	检查结果	项目名称	检查结果
外阴	正常	尿道口	正常
阴道	通畅	子宫	正常
附件	正常	宫颈	光滑
后穹窿	正常		

***小结：**

未见异常

操作员：薛荣丽 检查日期:2023-11-15 检查医生：薛荣丽

检验报告

血流变

项目名称	检查结果	单位	参考值	提示
全血粘度高切 200/s	3.77	mpas	3.36--4.32	
全血粘度中切 100/s	4.03	mpas	3.43--4.59	
全血粘度中切 50/s	4.42	mpas	3.85--5.45	
全血还原粘度高切	5.76	mpas	3.69--8.74	
全血还原粘度低切	36.73	mpas	26.87--47.57	
血浆粘度	1.41	mpas	1.26--1.70	
血沉(ESR)	7.60	mm/h	0--20	
红细胞压积	0.41	L/L	0.35--0.45	
红细胞聚集指数	4.37		3.19--5.33	
红细胞变形指数	0.79		0.53--1.11	
红细胞刚性指数	4.08		2.17--6.94	
血沉方程 K 值	25.20	mm/h	0--80.48	
全血粘度 1/s	16.47	mpas	13.79--17.91	
全血高切相对指数	2.67		1.9--3.4	
全血低切相对指数	11.68		8.1--14.2	

*小结:

未见异常

操作员：祁佳佳

检查日期:2023-11-15

检查医生:陈建国

尿液分析+尿沉渣

项目名称	检查结果	单位	参考值	提示
白细胞尿	8	个/ul	0--13	
上皮细胞(EC)	10	/HP	0--28	
管型(CAST)	0	个/ul	0--1	

霉菌(尿)	0	/HP	0--0	
结晶	0	/HP	0--10	
透明度(CLA)	清亮			
胆红素(BIL)	-		阴性	
隐血(ERY)	-		阴性	
小圆上皮细胞(SRC)	0	个/ul	0--0	
维生素 C	1+		阴性	
异常红细胞	0	个/ul	0--3	
红细胞(正常)	0	个/ul	0--6	
鳞状上皮细胞	10	个/ul	0--0	↑
粘液丝	1	个/ul	0--0	↑
颜色(Colour)	淡黄色			
尿葡萄糖(GLU)	-		阴性	
酮体(KET)	-		阴性	
比重(SG)	1.025		1.003--1.030	
酸碱度(PH)	6.5		4.5--8.0	
尿蛋白质(PRO)	-		阴性	
尿胆原(URO)	-		阴性	
亚硝酸盐(NIT)	-		阴性	
红细胞(尿)(RBC)	0	个/ul	0--6	
尿白细胞(LEU)	-		阴性	

***小结:**

维生素 C1+ 鳞状上皮细胞偏高(10 /HP) 粘液丝偏高(1 /HP)

操作员：赵伟 检查日期:2023-11-15 检查医生:陈建国

血常规（五分类）

项目名称	检查结果	单位	参考值	提示
白细胞(WBC)	4.17	10 ⁹ /L	3.5--9.5	

淋巴细胞绝对值(LY#)	1.61	10 ⁹ /L	1.1--3.2	
淋巴细胞百分比(LY%)	38.5	%	20--50	
中性粒细胞绝对值(GR#)	2.17	10 ⁹ /L	1.8--6.3	
中性粒细胞百分比(GR%)	52.1	%	40--75	
嗜碱性粒细胞绝对值(BA#)	0.02	10 ⁹ /L	0--0.06	
嗜碱性粒细胞百分比(BA%)	0.6	%	0--1.0	
嗜酸性粒细胞绝对值(EO#)	0.11	10 ⁹ /L	0.02--0.52	
嗜酸性粒细胞百分比(EO%)	2.6	%	0.4--8.0	
血小板(PLT)	189	10 ⁹ /L	125--350	
血小板分布宽度(PDW)	16.1	%	15--17	
平均血小板体积(MPV)	10.0	fl	6.0--14.0	
血小板压积(PCT)	0.189	%	0.11--0.28	
红细胞(RBC)	4.53	10 ¹² /L	3.8--5.1	
血红蛋白	140	g/L	115--150	
红细胞压积(HCT)	41.9	%	35--45	
红细胞平均体积(MCV)	92.4	fl	82--100	
平均血红蛋白含量(MCH)	30.9	pg	27--34	
平均血红蛋白浓度(MCHC)	335	g/L	316--354	
单核细胞绝对值(MO#)	0.26	10 ⁹ /L	0.1--0.60	
单核细胞百分比(MO%)	6.2	%	3--10	
红细胞分布宽度标准差(RDW-SD)	45.5	fl	35--56	
红细胞分布宽度变异系数(RDW-CV)	13.0	%	10.6--16.6	
大血小板比率	25.0	%	11--45	
大血小板数目	47	10 ⁹ /L	30--90	
未成熟粒细胞数目	0.00	10 ⁹ /L	0--999	
未成熟粒细胞百分比	0.0	%	0--100	

有核红细胞数目	0.000	10 ⁹ /L	0--9999	
有核红细胞百分比	0.00	/100WBC	0--9999	

***小结：**

未见异常

操作员：余雅倩 检查日期：2023-11-15 检查医生：陈建国

肾功三项

项目名称	检查结果	单位	参考值	提示
肌酐(CREA)	61.00	umol/L	41--73	
尿酸(UA)	376.00	umol/L	140--340	↑
尿素测定 (Urea)	4.30	mmol/L	2.6--7.5	

***小结：**

尿酸(UA)偏高(376.00 umol/L)

操作员：刘慧芳 检查日期：2023-11-15 检查医生：陈建国

空腹血糖

项目名称	检查结果	单位	参考值	提示
葡萄糖(GLU)	4.79	mmol/L	3.89--6.1	

***小结：**

未见异常

操作员：刘慧芳 检查日期：2023-11-15 检查医生：陈建国

血脂四项

项目名称	检查结果	单位	参考值	提示
动脉硬化指数	2.50		1.31--3.19	
总胆固醇(CHOL)	5.32	mmol/L	2.59--5.2	↑
甘油三脂(TG)	2.54	mmol/L	0.7--1.7	↑
低密度脂蛋白(LDL)	2.58	mmol/L	0--4.13	

高密度脂蛋白(HDL)	1.03	mmol/L	0.77--1.55	
-------------	------	--------	------------	--

***小结:**

总胆固醇(CHOL)偏高(5.32 mmol/L) 甘油三脂(TG)偏高(2.54 mmol/L)

操作员：刘慧芳 检查日期:2023-11-15 检查医生:陈建国

肝功能三项

项目名称	检查结果	单位	参考值	提示
γ-谷氨酰转肽酶(GGT)	34.0	U/L	7--45	
丙氨酸氨基转移酶(ALT)	30.00	U/L	7--40	
门冬氨酸氨基转移酶(AST)	25.00	U/L	13--35	
谷草比谷丙	0.83		0.4--2.5	

***小结:**

未见异常

操作员：刘慧芳 检查日期:2023-11-15 检查医生:陈建国

(女) 肿瘤三项

项目名称	检查结果	单位	参考值	提示
糖类抗原 125 测定 (CA125)	12.8	U/ml	0--38	
癌胚抗原(CEA)	0.36	ng/ml	0--5	
甲胎蛋白(AFP)	5.0	ng/ml	0--7	

***小结:**

未见异常

操作员：刘慧芳 检查日期:2023-11-15 检查医生:陈建国

大同现代医学检验实验室

液基薄层细胞学图文报告

ID: 2023091603

病理号: 087709

姓名: 张小凤

性别: 女

年龄: 47岁

送检科室: 体检科

电话号码: 13935265866

床号:

病历号:

体检号: 2308220932

送检医院: 大同瑞慈康复体检

送检日期: 2023-11-15

末次月经:

送检医生:

采样日期:

报告日期: 2023-11-15

标本满意度: 满意

细胞量: >40%

红细胞:

经期样本:

颈管细胞:

化生细胞:

鳞状细胞:

宫颈柱状细胞:

未见上皮内病变/恶性细胞:

正常范围内:

- 良性反应性改变:
- 炎症:
 - 轻度:
 - 中度:
 - 重度:
 - 放疗:
 - 妊娠:
 - 萎缩性:
 - 宫内避孕器:
 - 其他:

病原体: 滴虫感染: 念珠菌感染: 细菌感染:

提示 HPV 感染: 疱疹病毒感染:

鳞状上皮细胞分析:

- 非典型鳞状细胞:
- 倾向上皮内瘤变:
 - 倾向良性反应性改变:
 - 不能明确意义(ASC-US):
 - 不排除高度病变(ASC-H):
- 上皮内低度病变: 鳞癌:
- 上皮内高度病变:
- CIN2:
 - CIN3:

腺上皮细胞分析:

非典型腺细胞:

- 宫内膜:
- 来源不明:

非典型腺细胞(宫颈管):

- 倾向原位腺癌:
- 不能明确意义:
- 倾向良性反应性改变:

腺癌:

- 宫颈管:
- 宫内膜:
- 其它:

炎细胞:

- 轻度:
- 中度:
- 重度:

可疑腺癌:

诊断意见: 未见上皮内病变或恶性细胞 (NILM)。

建议:

报告医师: 张荣生

地址: 大同市魏都大道 79 号, 本报告医师签字后有效
咨询: 0352-2830587 4006-122-995

妇科细胞学是筛查项目, 出于技术原因, 可能会有假阴性结果, 本检测仅对来样负责, 如果对结果有疑义, 请在收到报告 7 天内与我们联系。

大同瑞慈康复医院 12导联心电图报告

张小凤 女 47岁

体检号:444514

病床号:

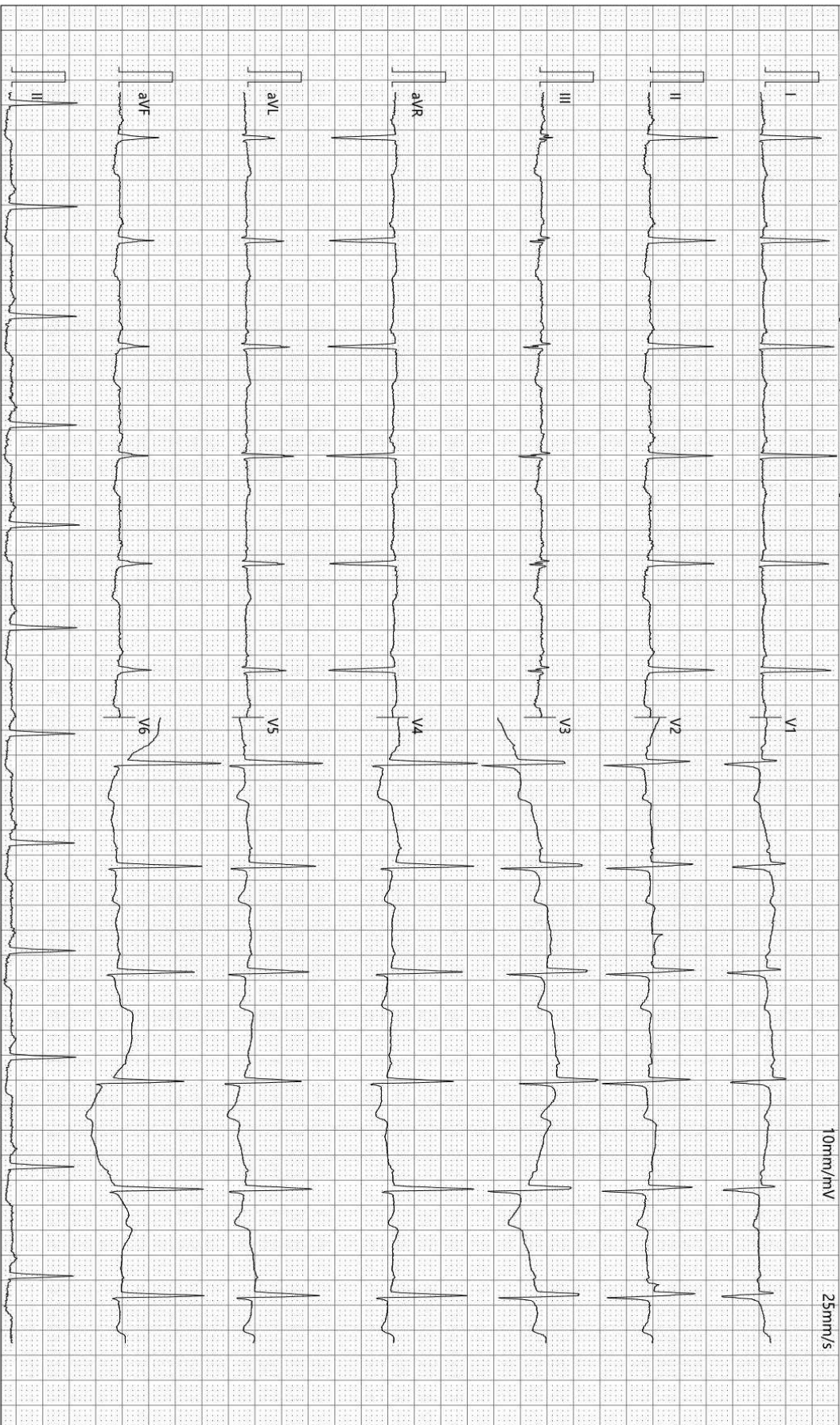
诊断结果:

- 1.窦性心律
- 2.ST-T改变结合临床

诊断医生:

张之生

HR : 70bpm [60 ~ 100bpm]
 P : 118 f ms [0 ~ 110ms]
 PR : 165ms [120 ~ 200ms]
 QRS : 82ms [60 ~ 100ms]
 QT/QTc : 369/399ms [320 ~ 440/0 ~ 460ms]
 P/QRS/T : 62/29/-56 ↓ deg. [0 ~ 75/-30 ~ 90/0 ~ 75deg]
 RV5/SV1 : 1.249/0.731mV [0.0 ~ 2.5/0.0 ~ 2.0mV]



10mm/mV 25mm/s

检查时间:2023-11-15 08:11:35

诊断时间:2023-11-15 08:19:22

SEMIP V1.90

仅供临床参考

大同瑞慈健康体检

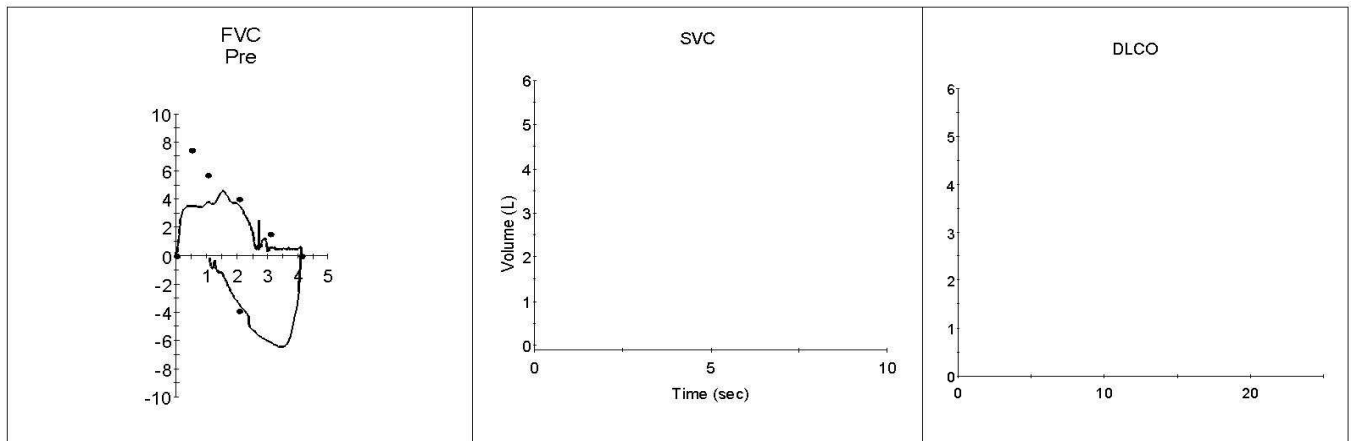
肺功能检验报告

姓名: 张小凤	ID: 2308220932	BSA: 1.95	日期: 2023/11/15
医师:	身高: 173.00	年龄: 47	病房:
医生:	体重: 81.00	性别: Female	种族: <Unspecified>

Pre Test Comments:

Post Test Comments: 小气道通气功能障碍

	Pre-Bronch			Post-Bronch		
	<u>Actual</u>	<u>Pred</u>	<u>%Pred</u>	<u>Actual</u>	<u>%Pred</u>	<u>%Chng</u>
----用力肺活量 ----						
FVC (L)	4.12	4.11	100			
FEV1 (L)	2.74	3.27	83			
FEV1/FVC (%)	67	81	82			
FEF 25% (L/sec)	3.74	5.71	65			
FEF 75% (L/sec)	0.54	1.50	35			
FEF 25-75% (L/sec)	1.34	3.10	43			
FEF Max (L/sec)	4.57	7.47	61			
FIVC (L)	3.03					
FIF Max (L/sec)	6.47					



超声诊断图文报告

流水号: 2308220932

影像号: 1449465

姓名: 张小凤

年龄: 47 岁

性别: 女

检查设备: Vivid E95

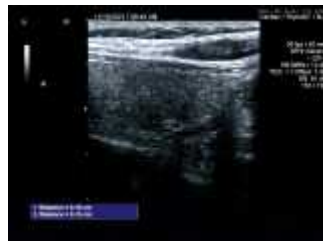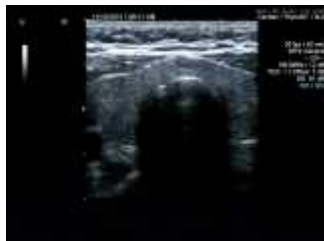体检号: 444514

申请医院: 本院

体检科室: 体检科

检查部位: 甲状腺彩超

经典图像:



影像所见:

甲状腺双侧叶形态正常, 包膜完整, 于右侧叶探及大小约 0.2*0.2cm 囊性结节, 形态规则, 边界清, 余实质回声均匀, CDFI: 未见异常血流信号。

双侧颈部未见明显肿大淋巴结。

影像诊断:

甲状腺右侧叶结节 TI-RADS II 级 定期复查

报告医师: 李菊蓉

检查日期: 2023-11-15

审核医师: 李菊蓉

报告日期: 2023-11-15

超声诊断图文报告

流水号: 2308220932

影像号: 1449468

姓名: 张小凤

年龄: 47 岁

性别: 女

检查设备: Vivid E95

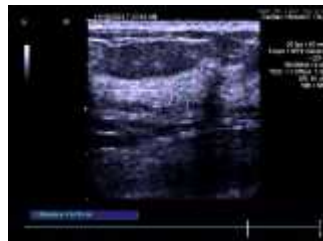
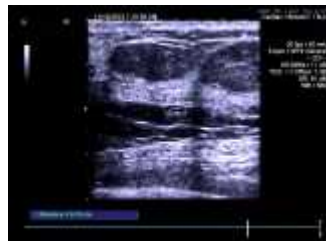
体检号: 444514

申请医院: 本院

体检科室: 体检科

检查部位: 乳腺彩超

经典图像:



影像所见:

双侧乳腺腺体层次清晰, 右乳腺体厚 0.8cm, 左乳腺体厚 0.8cm, 乳导管未见扩张, 未见明显占位性病变, CDFI: 未见异常血流信号。

双侧腋下未见明显肿大淋巴结。

影像诊断:

双侧乳腺未见明显异常

报告医师: 李菊蓉

检查日期: 2023-11-15

审核医师: 李菊蓉

报告日期: 2023-11-15

超声诊断图文报告

流水号: 2308220932

影像号: 1449472

姓名: 张小凤

年龄: 47岁

性别: 女

检查设备: Vivid E95

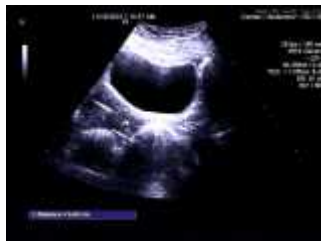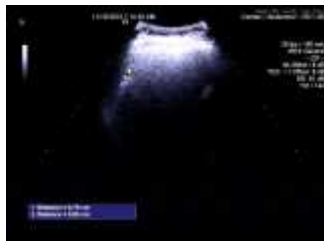体检号: 444514

申请医院: 本院

体检科室: 体检科

检查部位: 全腹彩超

经典图像:



影像所见:

肝脏大小形态正常,包膜光滑完整,肝右叶探及囊性回声,大小约1.0*0.8cm,余实质回声细腻、增强,肝内管道系统走行欠清晰,门静脉及肝内胆管不扩张。

胆囊大小形态正常,壁不厚、光滑,囊内透声好,肝外胆管不扩张。

胰腺大小形态正常,实质回声均匀,主胰管不扩张。

脾脏大小形态正常,实质回声均匀,脾门静脉不宽。

双肾大小形态正常,皮髓质分界清晰,集合系统未见分离,双侧输尿管未见扩张。

膀胱充盈佳,未见明显异常。

前位子宫,大小约4.7*4.1*4.2cm,肌壁回声均匀,内膜线清晰,厚0.3cm,宫腔内探及节育器回声,位置正常,宫颈厚约2.1cm,内可见直径约0.4cm囊性回声,双侧附件区未见异常。

影像诊断:

1. 轻-中度脂肪肝
2. 肝囊肿
3. 宫颈纳囊
4. 宫内节育器位置正常

报告医师: 李菊蓉

检查日期: 2023-11-15

审核医师: 李菊蓉

报告日期: 2023-11-15