



2308220914

# 大同瑞慈健康体检

## 报 告 册

体检编号	444899	工号	249
姓名	陈建华		
性别	男	年龄	58岁
单位	中国邮政集团有限公司大同		
部门	中国邮政集团服务质量部		
联系电话	13353426765		
体检日期	2023-11-24		

尊敬的陈建华先生您好！

首先，瑞慈健康体检全体员工欢迎您的光临，并对您的信任表示衷心的感谢！

您于 2023-11-24 （体检编号：444899）完成健康检查，本机构的各科医生已根据您的体检项目及结果，汇总成此份健康体检报告，并经总检医生审核。据此提出对您健康状况的综合分析及建议。

瑞慈健康体检倡导“大健康、大康复”，提出“健康是第一财富（Rich）”的人文理念。希望您仔细阅读并妥善地保管此份健康体检报告，并认真关注报告中的提示与建议，若您对报告内容有任何疑问，可直接与瑞慈健康体检客服部联系，进一步咨询。

健康体检咨询电话：**0352-2824444**

客户服务咨询电话：**0352-2830597**

**400-6112995**

瑞慈健康体检报告由下列内容组成：

第一部分：主检报告

第二部分：分科分项结果

第三部分：检验报告

第四部分：附表

## 主检报告

### 检查综述

- 1、【血常规（五分类）】嗜碱性粒细胞绝对值(BA#)偏高( $0.09 \times 10^9/L$ )嗜酸性粒细胞绝对值(E0#)偏高( $0.57 \times 10^9/L$ )
- 2、【肾功三项】尿素测定(Urea)偏高( $9.70 \text{ mmol/L}$ )
- 3、【尿液分析+尿沉渣】鳞状上皮细胞偏高(1 /HP)
- 4、【甲状腺彩超】甲状腺右侧叶囊性结节 TI——RADS 2级
- 5、【肺功能测定】阻塞性通气功能障碍

### 医生建议

**【嗜碱性粒细胞绝对值(BA#)偏高】：**

(1)供内科结合临床参考。

**【嗜酸性粒细胞绝对值(E0#)偏高】：**

(1)提示体检近期存在过敏性疾病（如支气管哮喘）、寄生虫病（如钩虫病、蛔虫病）、某些皮肤病（如湿疹）、传染病（猩红热）、血液病等。建议内科结合临床参考。

**【尿素测定(Urea)偏高】：**

(1)建议内科进一步复查。

**【鳞状上皮细胞偏高】：**

(1)在生理情况下，机体正常的新陈代谢都会引起鳞状上皮细胞的脱离，这是一种正常的机体现象。如果长时间出现鳞状上皮细胞偏高的现象时，则有可能是尿路感染、泌尿系统结石等因素导致，应及时往泌尿外科进一步诊断治疗。

**【甲状腺右侧叶囊性结节】：**

(1)甲状腺结节是一种常见的甲状腺疾病，很多甲状腺疾病可表现为结节，如可由甲状腺退行性变、炎症、自身免疫性及新生物等多种病变所致。甲状腺结节在各个年龄段的男女人群中均可见到，但中年女性中较多。  
(2)甲状腺结节分良性和恶性两大类，良性的占绝大多数，恶性者不足1%，判断甲状腺结节的良恶主要依靠病史、体格检查、放射性核素扫描、穿刺细胞学检查。  
(3)建议往外科就诊，进一步检查，明确诊断，结合临床诊治并定期复查。

**【阻塞性通气功能障碍】：**

(1)建议往呼吸内科进一步诊断治疗。

汇总医生： 樊兴国

主检日期： 2023-11-27

主检医生：

## 分科结果

### 身高、体重、血压

项目名称	检查结果	项目名称	检查结果
身高	168cm	体重	59kg
血压	99/60mmHg		

**\*小结:**

未见异常

操作员：高妙 检查日期:2023-11-24 检查医生：张彬艳

## 检验报告

## 血流变

项目名称	检查结果	单位	参考值	提示
全血粘度高切 200/s	4.31	mpas	3.53--4.65	
全血粘度中切 100/s	4.63	mpas	3.6--4.9	
全血粘度中切 50/s	5.09	mpas	4.7--5.9	
全血还原粘度高切	6.77	mpas	3.66--8.48	
全血还原粘度低切	43.43	mpas	31.8--50.2	
血浆粘度	1.47	mpas	1.26--1.70	
血沉(ESR)	6.10	mm/h	0--15	
红细胞压积	0.42	L/L	0.40--0.50	
红细胞聚集指数	4.57		3.79--6.05	
红细胞变形指数	0.83		0.51--1.02	
红细胞刚性指数	4.61		2.15--6.73	
血沉方程 K 值	21.22	mm/h	0--77	
全血粘度 1/s	19.71	mpas	17.6--21.3	
全血高切相对指数	2.93		2.08--3.69	
全血低切相对指数	13.41		10.37--16.94	

## \*小结:

未见异常

操作员：梁可欣 检查日期:2023-11-24

检查医生:陈建国

## 尿液分析+尿沉渣

项目名称	检查结果	单位	参考值	提示
白细胞尿	0	个/ul	0--13	
上皮细胞(EC)	1	/HP	0--28	
管型(CAST)	0	个/ul	0--1	

霉菌(尿)	0	/HP	0--0	
结晶	0	/HP	0--10	
透明度(CLA)	清亮			
胆红素(BIL)	-		阴性	
隐血(ERY)	-		阴性	
小圆上皮细胞(SRC)	0	个/ul	0--0	
维生素 C	-		阴性	
异常红细胞	0	个/ul	0--3	
红细胞(正常)	1	个/ul	0--6	
鳞状上皮细胞	1	个/ul	0--0	↑
粘液丝	0	个/ul	0--0	
颜色(Colour)	淡黄色			
尿葡萄糖(GLU)	-		阴性	
酮体(KET)	-		阴性	
比重(SG)	1.025		1.003--1.030	
酸碱度(PH)	6.5		4.5--8.0	
尿蛋白质(PRO)	-		阴性	
尿胆原(URO)	-		阴性	
亚硝酸盐(NIT)	-		阴性	
红细胞(尿)(RBC)	1	个/ul	0--6	
尿白细胞(LEU)	-		阴性	

**\*小结:**

鳞状上皮细胞偏高(1 /HP)

操作员：李佳敏 检查日期:2023-11-24 检查医生:陈建国

**血常规（五分类）**

项目名称	检查结果	单位	参考值	提示
白细胞(WBC)	8.74	10 <sup>9</sup> /L	3.5--9.5	

淋巴细胞绝对值(LY#)	2.44	10 <sup>9</sup> /L	1.1--3.2	
淋巴细胞百分比(LY%)	27.9	%	20--50	
中性粒细胞绝对值(GR#)	5.16	10 <sup>9</sup> /L	1.8--6.3	
中性粒细胞百分比(GR%)	59.2	%	40--75	
嗜碱性粒细胞绝对值(BA#)	0.09	10 <sup>9</sup> /L	0--0.06	↑
嗜碱性粒细胞百分比(BA%)	1.0	%	0--1.0	
嗜酸性粒细胞绝对值(EO#)	0.57	10 <sup>9</sup> /L	0.02--0.52	↑
嗜酸性粒细胞百分比(EO%)	6.5	%	0.4--8.0	
血小板(PLT)	207	10 <sup>9</sup> /L	125--350	
血小板分布宽度(PDW)	16.0	%	15--17	
平均血小板体积(MPV)	11.4	fl	6.0--14.0	
血小板压积(PCT)	0.236	%	0.11--0.28	
红细胞(RBC)	4.56	10 <sup>12</sup> /L	4.3--5.8	
血红蛋白	139	g/L	130--175	
红细胞压积(HCT)	41.0	%	40--50	
红细胞平均体积(MCV)	89.9	fl	82--100	
平均血红蛋白含量(MCH)	30.5	pg	27--34	
平均血红蛋白浓度(MCHC)	339	g/L	316--354	
单核细胞绝对值(MO#)	0.48	10 <sup>9</sup> /L	0.1--0.60	
单核细胞百分比(MO%)	5.4	%	3--10	
红细胞分布宽度标准差(RDW-SD)	45.3	fl	35--56	
红细胞分布宽度变异系数(RDW-CV)	13.3	%	10.6--16.6	
大血小板比率	34.0	%	11--45	
大血小板数目	70	10 <sup>9</sup> /L	30--90	
未成熟粒细胞数目	0.04	10 <sup>9</sup> /L	0--999	
未成熟粒细胞百分比	0.5	%	0--100	

有核红细胞数目	0.000	10 <sup>9</sup> /L	0--9999	
有核红细胞百分比	0.00	/100WBC	0--9999	

**\*小结：**

嗜碱性粒细胞绝对值(BA#)偏高(0.09 10<sup>9</sup>/L) 嗜酸性粒细胞绝对值(EO#)偏高(0.57 10<sup>9</sup>/L)

操作员：乔叶 检查日期:2023-11-24 检查医生:陈建国

**肾功三项**

项目名称	检查结果	单位	参考值	提示
肌酐(CREA)	92.00	umol/L	57--97	
尿酸(UA)	339.00	umol/L	200--420	
尿素测定 (Urea)	9.70	mmol/L	3.1--8.0	↑

**\*小结：**

尿素测定 (Urea) 偏高(9.70 mmol/L)

操作员：刘慧芳 检查日期:2023-11-24 检查医生:陈建国

**空腹血糖**

项目名称	检查结果	单位	参考值	提示
葡萄糖(GLU)	4.64	mmol/L	3.89--6.1	

**\*小结：**

未见异常

操作员：刘慧芳 检查日期:2023-11-24 检查医生:陈建国

**血脂四项**

项目名称	检查结果	单位	参考值	提示
动脉硬化指数	2.84		1.31--3.19	
总胆固醇(CHOL)	4.81	mmol/L	2.59--5.2	
甘油三脂(TG)	1.23	mmol/L	0.7--1.7	
低密度脂蛋白(LDL)	3.35	mmol/L	0--4.13	

高密度脂蛋白(HDL)	1.18	mmol/L	0.77--1.55	
-------------	------	--------	------------	--

**\*小结:**

未见异常

操作员：刘慧芳 检查日期:2023-11-24 检查医生:陈建国

**肝功能三项**

项目名称	检查结果	单位	参考值	提示
γ-谷氨酰转肽酶(GGT)	20.0	U/L	10--60	
丙氨酸氨基转移酶(ALT)	33.00	U/L	9--50	
门冬氨酸氨基转移酶(AST)	24.00	U/L	15--40	
谷草比谷丙	0.73		0.4--2.5	

**\*小结:**

未见异常

操作员：刘慧芳 检查日期:2023-11-24 检查医生:陈建国

**(男) 肿瘤三项**

项目名称	检查结果	单位	参考值	提示
前列腺特异性抗原(PSA)	1.53	ng/ml	0--3.1	
癌胚抗原(CEA)	0.64	ng/ml	0--5	
甲胎蛋白(AFP)	3.2	ng/ml	0--7	

**\*小结:**

未见异常

操作员：刘慧芳 检查日期:2023-11-24 检查医生:陈建国

# 大同瑞慈康复医院 12导联心电图报告

陈建华 男 58岁 体检号:444899

病床号:

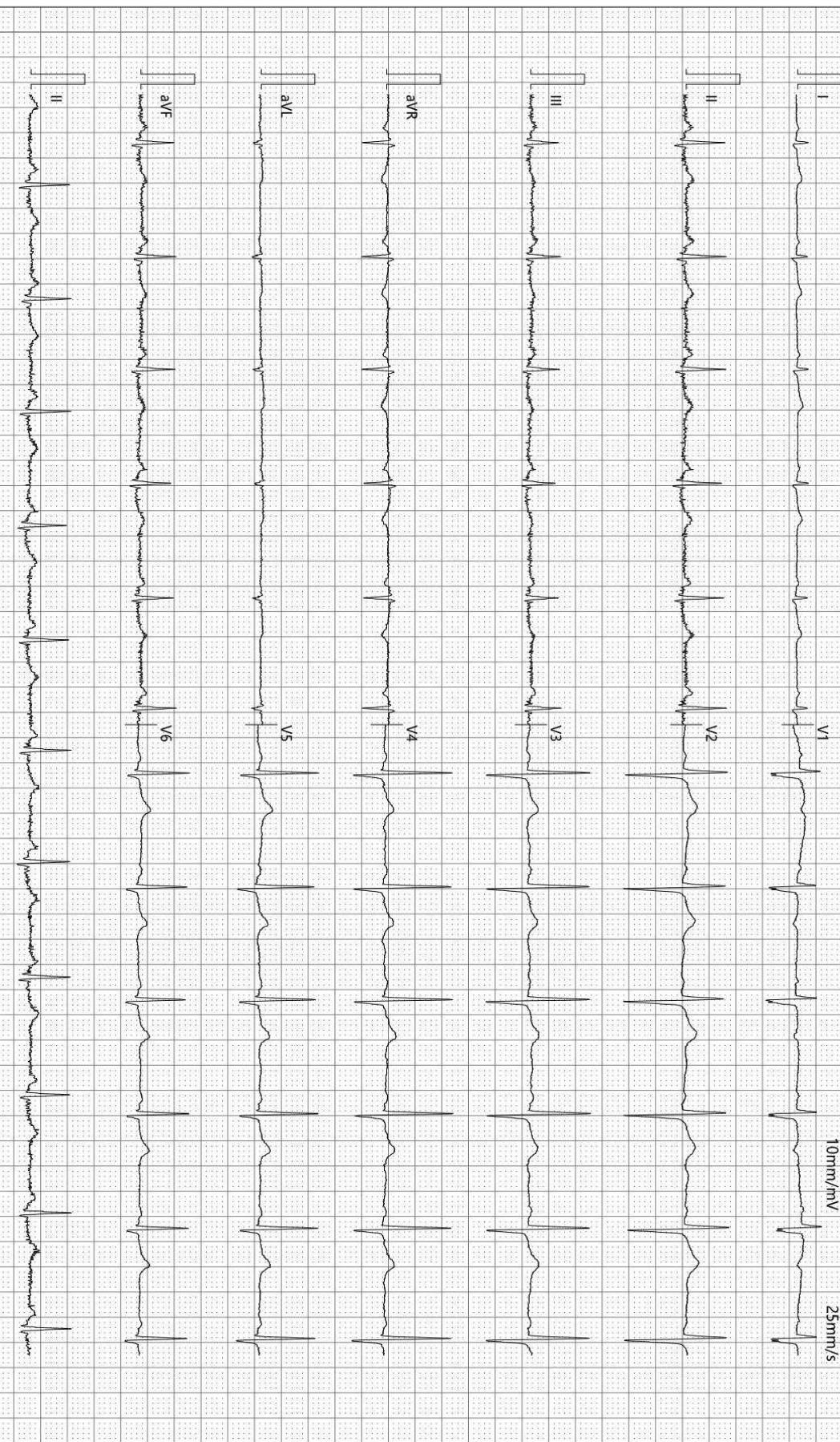
诊断结果:

- 1.窦性心律
- 2.正常心电图

诊断医生:

*张之生*

HR	: 66bpm	[60 ~ 100bpm]
P	: 99ms	[0 ~ 110ms]
PR	: 142ms	[120 ~ 200ms]
QRS	: 87ms	[60 ~ 100ms]
QT/QTc	: 419/440ms	[320 ~ 440/0 ~ 450ms]
P/QRS/T	: 70/76/54deg.	[0 ~ 75/-30 ~ 90/0 ~ 75deg]
RV5/SV1	: 1.073/0.530mV	[0.0 ~ 2.5/0.0 ~ 2.0mV]



检查时间:2023-11-24 09:23:18

诊断时间:2023-11-24 09:27:28

SEMIP V1 90

仅供临床参考

# 大同瑞慈健康体检

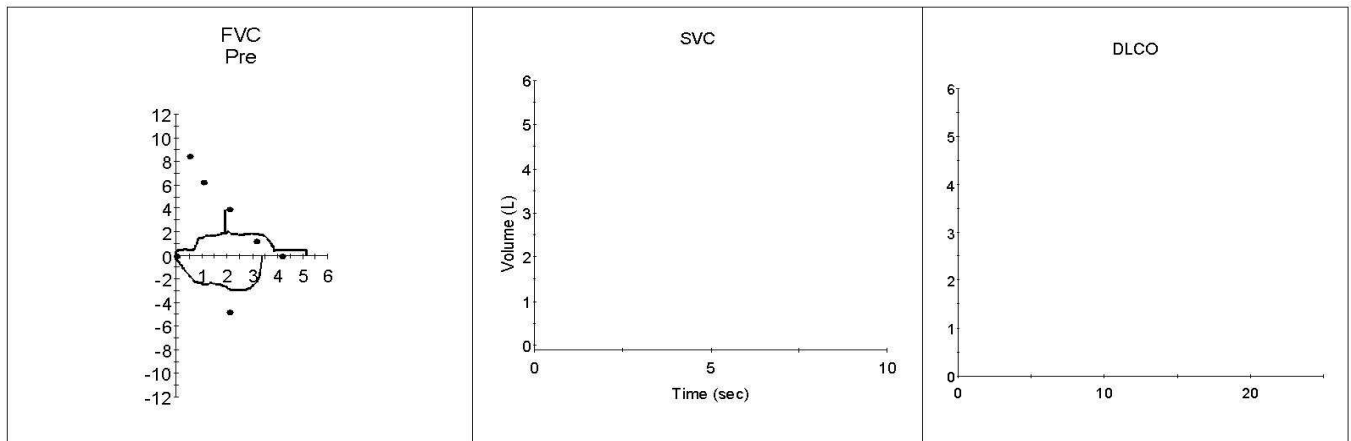
## 肺功能检验报告

姓名: 陈建华	ID: 444899	BSA: 1.62	日期: 2023/11/24
医师:	身高: 168.00	年龄: 58	病房:
医生:	体重: 55.00	性别: Male	种族: <Unspecified>

Pre Test Comments:

Post Test Comments: 阻塞性通气功能障碍

	Pre-Bronch			Post-Bronch		
	<u>Actual</u>	<u>Pred</u>	<u>%Pred</u>	<u>Actual</u>	<u>%Pred</u>	<u>%Chng</u>
----用力肺活量 ----						
FVC (L)	5.15	4.18	123			
FEV1 (L)	1.95	3.18	61			
FEV1/FVC (%)	38	76	49			
FEF 25% (L/sec)	1.69	6.23	27			
FEF 75% (L/sec)	0.50	1.20	41			
FEF 25-75% (L/sec)	1.63	2.70	60			
FEF Max (L/sec)	1.97	8.48	23			
FIVC (L)	3.39					
FIF Max (L/sec)	2.96					



## 超声诊断图文报告

流水号: 2308220914

影像号: 1460450

姓名: 陈建华

年龄: 58 岁

性别: 男

检查设备: Vivid E95

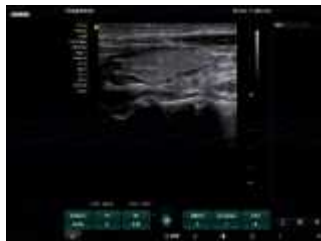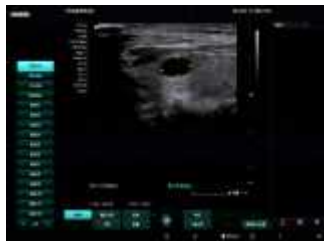体检号: 444899

申请医院: 本院

体检科室: 体检科

检查部位: 甲状腺彩超

经典图像:



影像所见:

甲状腺双侧叶形态正常, 包膜完整, 于右侧叶上极探及囊性无回声, 大小约 1.1\*0.5cm, 边界清, 内可见强回声斑, 后伴彗尾, 余实质回声均匀, CDFI: 未见异常血流信号。

双侧颈部未见明显肿大淋巴结。

影像诊断:

甲状腺右侧叶囊性结节 TI—RADS 2 级

报告医师: 侯爱兰

检查日期: 2023-11-24

审核医师: 侯爱兰

报告日期: 2023-11-24

## 超声诊断图文报告

流水号: 2308220914

影像号: 1460461

姓名: 陈建华

年龄: 58 岁

性别: 男

检查设备: Vivid E95

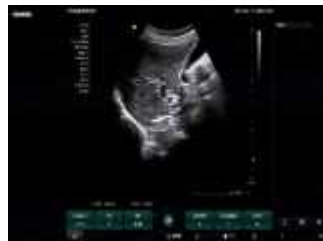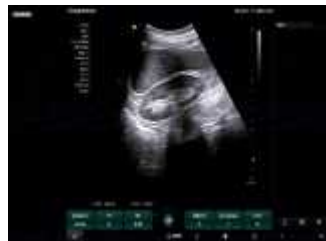体检号: 444899

申请医院: 本院

体检科室: 体检科

检查部位: 腹部彩超

经典图像:



影像所见:

肝脏大小形态正常, 包膜光滑完整, 实质回声均匀, 肝内管道系统走行清晰, 门静脉及肝内胆管不扩张。  
胆囊大小形态正常, 壁不厚、光滑, 囊内透声好, 肝外胆管不扩张。  
胰腺大小形态正常, 实质回声均匀, 主胰管不扩张。  
脾脏大小形态正常, 实质回声均匀, 脾门静脉不宽。  
双肾大小形态正常, 皮髓质分界清晰, 集合系统未见分离, 双侧输尿管未见扩张。

影像诊断:

肝、胆、脾、胰、双肾未见明显异常

报告医师: 侯爱兰

检查日期: 2023-11-24

审核医师: 侯爱兰

报告日期: 2023-11-24