



2308220897

大同瑞慈健康体检

报 告 册

体检编号	444888	工号	232
姓名	李杰		
性别	女	年龄	37岁
单位	中国邮政集团有限公司大同		
部门	中国邮政集团市场营销部		
联系电话	18603528018		
体检日期	2023-12-05		

尊敬的 李杰女士 您好！

首先，瑞慈健康体检全体员工欢迎您的光临，并对您的信任表示衷心的感谢！

您于 2023-12-05 （体检编号：444888）完成健康检查，本机构的各科医生已根据您的体检项目及结果，汇总成此份健康体检报告，并经总检医生审核。据此提出对您健康状况的综合分析及建议。

瑞慈健康体检倡导“大健康、大康复”，提出“健康是第一财富（Rich）”的人文理念。希望您仔细阅读并妥善地保管此份健康体检报告，并认真关注报告中的提示与建议，若您对报告内容有任何疑问，可直接与瑞慈健康体检客服部联系，进一步咨询。

健康体检咨询电话：**0352-2824444**

客户服务咨询电话：**0352-2830597**
400-6112995

瑞慈健康体检报告由下列内容组成：

第一部分：主检报告

第二部分：分科分项结果

第三部分：检验报告

第四部分：附表

主检报告

检查综述

- 1、【身高、体重、血压】 (1) 血压 105/57：本次测量基础血压偏低
- 2、【血脂四项】 高密度脂蛋白(HDL)偏高(1.69 mmol/L)
- 3、【全腹彩超】 1. 宫颈那囊 2. 双侧附件区囊性结构 建议定期复查

医生建议

【本次测量基础血压偏低】：

- (1) 由于生理或病理原因造成血压低于 90/60mmHg，就会形成低血压，平时我们讨论的低血压大多为慢性低血压。慢性低血压据统计发病率为 4%左右，老年人群中可高达 10%。
- (2) 低血压一般可分为三类：一是体质性低血压，一般认为与遗传和体质瘦弱有关，多见于 20—50 岁的妇女和老年人，轻者可无如何症状，重者出现精神疲惫、头晕、头痛，甚至昏厥。夏季气温较高时更明显。
- (3) 二是体位性低血压，体位性低血压是患者从卧位到坐位或直立位时，或长时间站立出现血压突然下降超过 20mmHg，并伴有明显症状，这些症状包括：头昏、头晕、视力模糊、乏力、恶心、认识功能障碍、心悸、颈背部疼痛。
- (4) 体位性低血压与多种疾病有关，如多系统萎缩、糖尿病、帕金森氏病、多发性硬化病、更年期障碍、血液透析、手术后遗症、麻醉、降压药、利尿药、催眠药、抗精神抑郁药等，或其他如久病卧床，体质虚弱的老年人。
- (5) 三是继发性低血压，由某些疾病或药物引起的低血压，如脊髓空洞症、风湿性心脏病、降压药、抗抑郁药和慢性营养不良症、血液透析病人。
- (6) 饮食疗法是治疗本病的有力措施之一，可逐渐提高病患者的身体素质，改善心血管功能，增加心肌收缩力，增加心排血量，提高动脉管壁紧张度，从而逐步使血压上升并稳定正常水平，消除低血压带来的种种不适症状。
- (7) 荤素兼吃，合理搭配膳食，保证摄入全面充足的营养物质，使体质从纤弱逐渐变得健壮。
- (8) 如伴有红细胞计数过低，血红蛋白不足的贫血症，宜适当多吃富含蛋白质、铁、铜、叶酸、维生素 B12、维生素 C 等食物，诸如猪肝、蛋黄、瘦肉、牛奶、鱼虾、贝类、大豆、红糖及新鲜蔬菜、水果。有利于增加心排血量，改善大脑的供血量，提高血压和消除血压偏低引起的不良症状。
- (9) 莲子、桂圆、大枣、桑椹等果品，具有养心益血、健脾补脑之力，可常食用。
- (10) 伴有食少纳差者，宜适当食用能刺激食欲的食物和调味品，如姜、葱、醋、酱、糖、胡椒、辣椒、啤酒、葡萄酒等。
- (11) 加强锻炼，选择适合自己的运动方式。

【高密度脂蛋白(HDL)偏高】：

- (1) 高密度脂蛋白(HDL)主要在肝脏合成，具有抗动脉粥样硬化的功能，是冠心病的保护因子。高密度脂蛋白(HDL)能将周围组织包括动脉壁内的胆固醇运转到肝脏进行代谢，是一种抗动脉粥样硬化的血浆脂蛋白。
- (2) 高密度脂蛋白(HDL)的含量与心血管的发病率和病变程度呈负相关，即高密度脂蛋白(HDL)减低，患冠心病的危险性增加；高密度脂蛋白(HDL)含量增高，患冠心病的危险性降低。
- (3) 高密度脂蛋白(HDL)对冠心病的临床诊断是一个重要的参考指标。它的升高是临床冠心病保护因子之一，并能防治和延缓动脉粥样硬化的发展。
- (4) 血清中高密度脂蛋白(HDL)的降低，预示着冠心病的出现。临床上常同时测定高密度脂蛋白(HDL)和血清总胆固醇，并根据它们的比值作为冠心病的信息指标。

- (5) 高密度脂蛋白(HDL)减少，主要见于冠心病、冠状动脉粥样硬化、高甘油三酯血症、慢性贫血、脑血管病、糖尿病、急慢性肝炎、肝硬化等疾病。
- (6) 戒烟，增强运动，采用低脂、低糖饮食，少食富含脂肪、胆固醇及饱和脂肪酸的食物，多进食蔬菜、水果、豆制品、粗粮、鱼和高纤维食品。
- (7) 建议当高密度脂蛋白(HDL)减少时，可参考其他相关指标，积极治疗基础性疾病，往内分泌科复诊。

【双侧附件区囊性结构】：

- (1) 建议妇科诊断治疗。

【宫颈那囊】：

- (1) 宫颈腺体囊肿又叫宫颈纳氏囊肿（可称‘纳囊’或‘那囊’），同宫颈糜烂、宫颈息肉一样，是慢性宫颈炎的一种表现。
- (2) 临床表现时可以看到宫颈表面突出多个大小不一的青白色囊泡（并非紫色），内含黏液，小的有米粒大，大的有玉米粒大，有的可以长得很大，突出于宫颈表面，甚至到达阴道口，根部与宫颈之间有蒂相连，常合并有宫颈肥大。
- (3) 对其形成原因是在宫颈糜烂愈合过程中，新生的鳞状上皮覆盖宫颈腺管口或伸入腺管，将腺管口阻塞；腺管周围的结缔组织增生或瘢痕形成压迫腺管，使腺管变窄甚至阻塞，腺体分泌物引流受阻，滞留形成的囊肿叫宫颈纳氏囊肿。
- (4) 对小的纳囊，无任何临床症状可不予处理；对于密集的较小的纳囊或比较大的纳囊，可考虑光疗、激光、微波、自凝刀等物理治疗。
- (5) 对于较大的突出于宫颈表面的纳囊，可考虑电刀切除治疗。上述治疗方法均无太大痛苦，也基本不会影响日常的工作和生活。

汇总医生： 丁昊炜

主检日期： 2023-12-06

主检医生：

分科结果

身高、体重、血压

项目名称	检查结果	项目名称	检查结果
血压	105/57mmHg		

***小结：**

(1) 血压 105/57：本次测量基础血压偏低

操作员：杨柳庆

检查日期:2023-12-05

检查医生：张彬艳

检验报告

血常规（五分类）

项目名称	检查结果	单位	参考值	提示
白细胞(WBC)	6.21	10 ⁹ /L	3.5--9.5	
淋巴细胞绝对值(LY#)	1.69	10 ⁹ /L	1.1--3.2	
淋巴细胞百分比(LY%)	27.1	%	20--50	
中性粒细胞绝对值(GR#)	4.14	10 ⁹ /L	1.8--6.3	
中性粒细胞百分比(GR%)	66.8	%	40--75	
嗜碱性粒细胞绝对值(BA#)	0.02	10 ⁹ /L	0--0.06	
嗜碱性粒细胞百分比(BA%)	0.4	%	0--1.0	
嗜酸性粒细胞绝对值(EO#)	0.09	10 ⁹ /L	0.02--0.52	
嗜酸性粒细胞百分比(EO%)	1.4	%	0.4--8.0	
血小板(PLT)	203	10 ⁹ /L	125--350	
血小板分布宽度(PDW)	16.4	%	15--17	
平均血小板体积(MPV)	11.4	fl	6.0--14.0	
血小板压积(PCT)	0.231	%	0.11--0.28	
红细胞(RBC)	4.52	10 ¹² /L	3.8--5.1	
血红蛋白	134	g/L	115--150	
红细胞压积(HCT)	40.3	%	35--45	
红细胞平均体积(MCV)	89.1	fl	82--100	
平均血红蛋白含量(MCH)	29.6	pg	27--34	
平均血红蛋白浓度(MCHC)	332	g/L	316--354	
单核细胞绝对值(MO#)	0.27	10 ⁹ /L	0.1--0.60	
单核细胞百分比(MO%)	4.3	%	3--10	
红细胞分布宽度标准差(RDW-SD)	41.4	fl	35--56	
红细胞分布宽度变异系数	12.2	%	10.6--16.6	

(RDW-CV)				
大血小板比率	35.0	%	11--45	
大血小板数目	71	10 ⁹ /L	30--90	
未成熟粒细胞数目	0.01	10 ⁹ /L	0--999	
未成熟粒细胞百分比	0.2	%	0--100	
有核红细胞数目	0.000	10 ⁹ /L	0--9999	
有核红细胞百分比	0.00	/100WBC	0--9999	

***小结:**

未见异常

操作员：梁可欣 检查日期:2023-12-05 检查医生:陈建国

肾功三项

项目名称	检查结果	单位	参考值	提示
肌酐(CREA)	53.00	umol/L	41--73	
尿酸(UA)	331.00	umol/L	140--340	
尿素测定 (Urea)	4.80	mmol/L	2.6--7.5	

***小结:**

未见异常

操作员：王小雪 检查日期:2023-12-05 检查医生:陈建国

空腹血糖

项目名称	检查结果	单位	参考值	提示
葡萄糖(GLU)	4.05	mmol/L	3.89--6.1	

***小结:**

未见异常

操作员：王小雪 检查日期:2023-12-05 检查医生:陈建国

血脂四项

项目名称	检查结果	单位	参考值	提示
动脉硬化指数	1.39		1.31--3.19	
总胆固醇(CHOL)	4.81	mmol/L	2.59--5.2	
甘油三脂(TG)	1.06	mmol/L	0.7--1.7	
低密度脂蛋白(LDL)	2.35	mmol/L	0--4.13	
高密度脂蛋白(HDL)	1.69	mmol/L	0.77--1.55	↑

***小结：**

高密度脂蛋白(HDL)偏高(1.69 mmol/L)

操作员：王小雪 检查日期:2023-12-05 检查医生:陈建国

肝功能三项

项目名称	检查结果	单位	参考值	提示
γ-谷氨酰转肽酶(GGT)	11.0	U/L	7--45	
丙氨酸氨基转移酶(ALT)	21.00	U/L	7--40	
门冬氨酸氨基转移酶(AST)	20.00	U/L	13--35	
谷草比谷丙	0.95		0.4--2.5	

***小结：**

未见异常

操作员：王小雪 检查日期:2023-12-05 检查医生:陈建国

(女) 肿瘤三项

项目名称	检查结果	单位	参考值	提示
糖类抗原 125 测定 (CA125)	6.1	U/ml	0--38	
癌胚抗原(CEA)	1.33	ng/ml	0--5	
甲胎蛋白(AFP)	2.3	ng/ml	0--7	

***小结：**

未见异常

操作员：王小雪 检查日期:2023-12-05 检查医生:陈建国

大同瑞慈健康体检

骨密度检测报告

受检者信息

受检者ID: 2308220897
姓名: 李杰
出生年月日: 1985/12/15

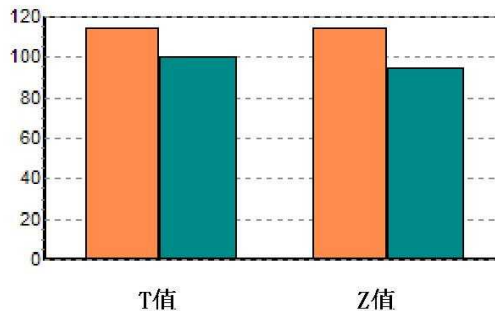
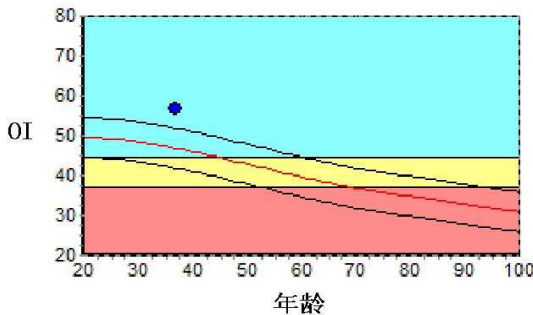
年龄: 37
性别: 女
测定部位(右/左): 右

测定结果

测定日期: 2023/12/5 9:07:00

测试编号: 1/1

受测者 平均值



数据库: Asia

OI: 56.7

SOS: 1395.1 m/s, BUA: 31.9

T值: 1.41

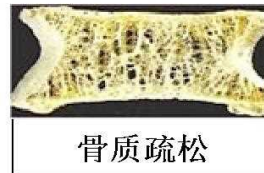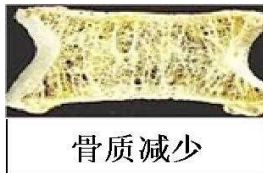Z值: 1.98

成人比: 114.2 %

同龄比: 121.1 %

OPR: N/A %

结果分析



注解

以上结论仅供参考

科室:

医生签名:

医院地址 大同瑞慈健康体检

地址 大同市平城区魏都大道79号

联系电话 0352-2824444

操作者 名燕凌

超声诊断图文报告

流水号: 2308220897

影像号: 1473464

姓名: 李杰

年龄: 37 岁

性别: 女

检查设备: Vivid E95

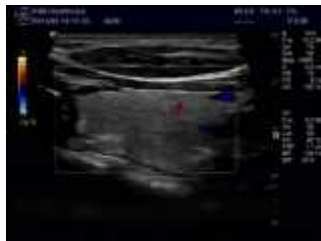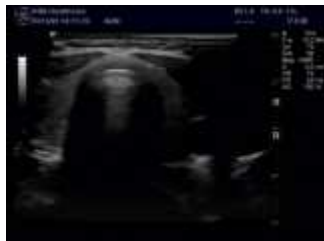体检号: 444888

申请医院: 本院

体检科室: 体检科

检查部位: 甲状腺彩超

经典图像:



影像所见:

甲状腺双侧叶形态正常, 包膜完整, 实质回声均匀, CDFI: 未见异常血流信号。
双侧颈部未见明显肿大淋巴结。

影像诊断:

甲状腺双侧叶未见异常

报告医师: 李菊蓉

检查日期: 2023-12-05

审核医师: 李菊蓉

报告日期: 2023-12-05



大同市医学影像研究中心

注: 本报告仅供临床医生参考!

地址: 大同市魏都大道 79 号。若有疑问, 请致电: 0352-2830580

超声诊断图文报告

流水号: 2308220897

影像号: 1473468

姓名: 李杰

年龄: 37 岁

性别: 女

检查设备: Vivid E95

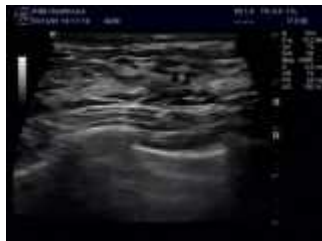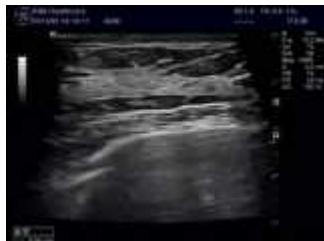体检号: 444888

申请医院: 本院

体检科室: 体检科

检查部位: 乳腺彩超

经典图像:



影像所见:

双侧乳腺腺体层次清晰, 右乳腺体厚 0.6cm, 左乳腺体厚 0.7cm, 乳导管未见扩张, 未见明显占位性病变, CDFI: 未见异常血流信号。

影像诊断:

双侧乳腺未见明显异常

报告医师: 李菊蓉

检查日期: 2023-12-05

审核医师: 李菊蓉

报告日期: 2023-12-05

超声诊断图文报告

流水号: 2308220897

影像号: 1473470

姓名: 李杰

年龄: 37 岁

性别: 女

检查设备: Vivid E95

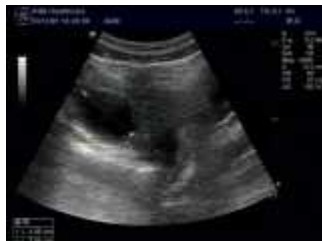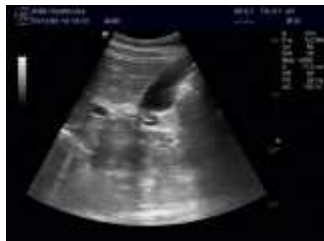体检号: 444888

申请医院: 本院

体检科室: 体检科

检查部位: 全腹彩超

经典图像:



影像所见:

肝脏大小形态正常, 包膜光滑完整, 实质回声均匀, 肝内管道系统走行清晰, 门静脉及肝内胆管不扩张。

胆囊大小形态正常, 壁不厚、光滑, 囊内透声好, 肝外胆管不扩张。

胰腺大小形态正常, 实质回声均匀, 主胰管不扩张。

脾脏大小形态正常, 实质回声均匀, 脾门静脉不宽。

双肾大小形态正常, 皮髓质分界清晰, 集合系统未见分离, 双侧输尿管未见扩张。

膀胱充盈佳, 未见明显异常。

前位子宫, 大小约 4.9*3.9*5.4cm, 肌壁回声均匀, 内膜线清晰, 厚 0.6cm, 宫颈厚约 2.6cm, 其内探及直径约 0.6cm 囊性结构, 边界清。

双侧附件区均探及囊性结构, 右侧大小约 4.1*3.3cm, 左侧大小约 1.9*1.6cm, 均边界清, 内部回声均匀。

影像诊断:

1. 宫颈那囊

2. 双侧附件区囊性结构 建议定期复查

报告医师: 李菊蓉

检查日期: 2023-12-05

审核医师: 李菊蓉

报告日期: 2023-12-05