2308220895

# 大同瑞慈健康体检

# 报

# 告

# 册

| | | | |
|---|---|---|---|
| 体检编号 | 444496 | 工号 | 230 |
| 姓　　名 | 刘亚洁 | | |
| 性　　别 | 女 | 年龄 | 40 岁 |
| 单　　位 | 中国邮政集团有限公司大同 | | |
| 部　　门 | 中国邮政集团市场营销部 | | |
| 联系电话 | 18603520142 | | |
| 体检日期 | 2023-12-05 | | |

尊敬的 刘亚洁女士 您好!

首先,瑞慈健康体检全体员工欢迎您的光临,并对您的信任表示衷心的感谢 !

您于 2023-12-05 ( 体检编号: 444496 ) 完成健康检查,本机构的各科医生已根据您的体检项目及结果,汇总成此份健康体检报告,并经总检医生审核。据此提出对您健康状况的综合分析及建议。

瑞慈健康体检倡导"大健康、大康复",提出"健康是第一财富 (Rich)" 的人 文理念。希望您仔细阅读并妥善地保管此份健康体检报告,并认真关注报告中的 提示与建议,若您对报告内容有任何疑问,可直接与瑞慈健康体检客服部联系,进 一步咨询。

健康体检咨询电话: 0352-2824444

客户服务咨询电话: 0352-2830597
400-6112995

瑞慈健康体检报告由下列内容组成:

第一部分:主检报告

第二部分:分科分项结果

第三部分:检验报告

第四部分:附表

# 主检报告

## 检查综述

1、【尿液分析+尿沉渣】 白细胞尿偏高(15 个/ul) 鳞状上皮细胞偏高(25 /HP) 粘液丝偏高(23 /HP)
2、【动脉硬化检测】 .外周动脉僵硬度增高

## 医生建议

【鳞状上皮细胞偏高】:
(1)在生理情况下，机体正常的新陈代谢都会引起鳞状上皮细胞的脱离，这是一种正常的机体现象。如果长时间出现鳞状上皮细胞偏高的现象时，则有可能是尿路感染、泌尿系统结石等因素导致，应及时往泌尿外科进一步诊断治疗。

【粘液丝偏高】:
(1)尿常规中粘液丝是由尿路中细胞分泌出来的，在有尿路感染时分泌会明显增多，且伴有炎症细胞的出现。
(2)粘液丝偏高，可分为生理性偏高和病理性偏高两种，生理性偏高一般是由于喝水较少导致的尿液浓缩，一般在喝水后就能达到稀释的效果。
(3)病理性的粘液丝偏高是由于泌尿系炎症或者是前列腺炎导致的，需要注意观察，多喝水，同时有白细胞等炎症细胞增多时，应及时服用抗感染药物治疗。如果仅有粘液丝的增多而没有白细胞等炎症细胞增多时，尿路有炎症的可能性不大。
(4)建议平时饮食注意清淡，多喝水，少吃油腻和辛辣的食物，要注意个人清洁卫生，勤洗阴部，注意休息。

【白细胞尿偏高】:
(1)白细胞尿偏高，一般提示为泌尿系感染，白细胞数目跟感染的程度相关，细菌感染的程度越重，白细胞数目增加的越高。建议往泌尿外科诊断治疗。

【外周动脉僵硬度增高】:
(1)动脉硬化是全身性粥样硬化在肢体局部表现，是全身性动脉内膜及其中膜呈退行性、增生性改变，使血管壁变硬缩小，失去弹性，从而继发血栓形成致使远端血流量进行性减少或中断。
(2)要均衡饮食，要防止其他疾病引起的动脉粥样硬化，如糖尿病、肥胖、高血压。少吃含油脂和胆固醇多的食品，减少盐的摄入，多吃富含高密度脂蛋白的鱼类、海鲜。戒烟限酒，控制体重，保持良好的心态。通过适量的运动，可以明显改善动脉粥样硬化。必要时内科咨询及诊治。

**汇总医生：** 樊兴国

**主检日期：** 2023-12-06

**主检医生：**

# 分科结果

## 身高、体重、血压

| 项目名称 | 检查结果 | 项目名称 | 检查结果 |
|---|---|---|---|
| 身高 | 162cm | 体重 | 50kg |
| 血压 | 120/67mmHg | | |

***小结：**

未见异常

操作员：杨柳庆　检查日期:2023-12-05　检查医生：张彬艳

## 妇科内诊

| 项目名称 | 检查结果 | 项目名称 | 检查结果 |
|---|---|---|---|
| 外阴 | 正常 | 尿道口 | 正常 |
| 阴道 | 通畅 | 子宫 | 正常 |
| 附件 | 正常 | 宫颈 | 光滑 |
| 后穹窿 | 正常 | | |

***小结：**

未见异常

操作员：薛荣丽　检查日期:2023-12-05　检查医生：薛荣丽

# 检验报告

## 尿液分析+尿沉渣

| 项目名称 | 检查结果 | 单位 | 参考值 | 提示 |
|---|---|---|---|---|
| 白细胞尿 | 15 | 个/ul | 0--13 | ↑ |
| 上皮细胞(EC) | 25 | /HP | 0--28 | |
| 管型(CAST) | 0 | 个/ul | 0--1 | |
| 霉菌（尿） | 0 | /HP | 0--0 | |
| 结晶 | 0 | /HP | 0--10 | |
| 透明度(CLA) | 清亮 | | | |
| 胆红素(BIL) | - | | 阴性 | |
| 隐血(ERY) | - | | 阴性 | |
| 小圆上皮细胞(SRC) | 0 | 个/ul | 0--0 | |
| 维生素 C | - | | 阴性 | |
| 异常红细胞 | 0 | 个/ul | 0--3 | |
| 红细胞（正常） | 1 | 个/ul | 0--6 | |
| 鳞状上皮细胞 | 25 | 个/ul | 0--0 | ↑ |
| 粘液丝 | 23 | 个/ul | 0--0 | ↑ |
| 颜色(Colour) | 淡黄色 | | | |
| 尿葡萄糖(GLU) | - | | 阴性 | |
| 酮体(KET) | - | | 阴性 | |
| 比重(SG) | 1.025 | | 1.003--1.030 | |
| 酸碱度(PH) | 6.5 | | 4.5--8.0 | |
| 尿蛋白质(PRO) | - | | 阴性 | |
| 尿胆原(URO) | - | | 阴性 | |
| 亚硝酸盐(NIT) | - | | 阴性 | |
| 红细胞(尿)(RBC) | 1 | 个/ul | 0--6 | |
| 尿白细胞(LEU) | - | | 阴性 | |

***小结：**

白细胞尿偏高(15 个/ul)　鳞状上皮细胞偏高(25 /HP)　粘液丝偏高(23 /HP)

操作员：赵伟　检查日期:2023-12-05　检查医生:陈建国

## 血常规（五分类）

| 项目名称 | 检查结果 | 单位 | 参考值 | 提示 |
|---|---|---|---|---|
| 白细胞(WBC) | 6.10 | 10^9/L | 3.5--9.5 | |
| 淋巴细胞绝对值(LY#) | 2.12 | 10^9/L | 1.1--3.2 | |
| 淋巴细胞百分比(LY%) | 34.8 | % | 20--50 | |
| 中性粒细胞绝对值(GR#) | 3.45 | 10^9/L | 1.8--6.3 | |
| 中性粒细胞百分比(GR%) | 56.6 | % | 40--75 | |
| 嗜碱性粒细胞绝对值(BA#) | 0.06 | 10^9/L | 0--0.06 | |
| 嗜碱性粒细胞百分比(BA%) | 0.9 | % | 0--1.0 | |
| 嗜酸性粒细胞绝对值(EO#) | 0.15 | 10^9/L | 0.02--0.52 | |
| 嗜酸性粒细胞百分比(EO%) | 2.5 | % | 0.4--8.0 | |
| 血小板(PLT) | 229 | 10^9/L | 125--350 | |
| 血小板分布宽度(PDW) | 16.0 | % | 15--17 | |
| 平均血小板体积(MPV) | 10.9 | fl | 6.0--14.0 | |
| 血小板压积(PCT) | 0.249 | % | 0.11--0.28 | |
| 红细胞(RBC) | 4.10 | 10^12/L | 3.8--5.1 | |
| 血红蛋白 | 128 | g/L | 115--150 | |
| 红细胞压积(HCT) | 38.1 | % | 35--45 | |
| 红细胞平均体积(MCV) | 92.9 | fl | 82--100 | |
| 平均血红蛋白含量(MCH) | 31.2 | pg | 27--34 | |
| 平均血红蛋白浓度(MCHC) | 336 | g/L | 316--354 | |
| 单核细胞绝对值(MO#) | 0.32 | 10^9/L | 0.1--0.60 | |
| 单核细胞百分比(MO%) | 5.2 | % | 3--10 | |
| 红细胞分布宽度标准差 | 42.3 | fl | 35--56 | |

| | | | | |
|---|---|---|---|---|
| （RDW-SD） | | | | |
| 红细胞分布宽度变异系数（RDW-CV） | 12.0 | % | 10.6--16.6 | |
| 大血小板比率 | 31.8 | % | 11--45 | |
| 大血小板数目 | 73 | 10^9/L | 30--90 | |
| 未成熟粒细胞数目 | 0.01 | 10^9/L | 0--999 | |
| 未成熟粒细胞百分比 | 0.2 | % | 0--100 | |
| 有核红细胞数目 | 0.000 | 10^9/L | 0--9999 | |
| 有核红细胞百分比 | 0.00 | /100WBC | 0--9999 | |

***小结：**

未见异常

操作员：梁可欣　检查日期:2023-12-05　检查医生:陈建国

## 肾功三项

| 项目名称 | 检查结果 | 单位 | 参考值 | 提示 |
|---|---|---|---|---|
| 肌酐(CREA) | 60.00 | umol/L | 41--73 | |
| 尿酸(UA) | 262.00 | umol/L | 140--340 | |
| 尿素测定（Urea） | 4.30 | mmol/L | 2.6--7.5 | |

***小结：**

未见异常

操作员：王小雪　检查日期:2023-12-05　检查医生:陈建国

## 空腹血糖

| 项目名称 | 检查结果 | 单位 | 参考值 | 提示 |
|---|---|---|---|---|
| 葡萄糖(GLU) | 5.24 | mmol/L | 3.89--6.1 | |

***小结：**

未见异常

操作员：祁佳佳　检查日期:2023-12-06　检查医生:陈建国

## 血脂四项

| 项目名称 | 检查结果 | 单位 | 参考值 | 提示 |
|---|---|---|---|---|
| 动脉硬化指数 | 2.98 | | 1.31--3.19 | |
| 总胆固醇(CHOL) | 4.93 | mmol/L | 2.59--5.2 | |
| 甘油三脂(TG) | 1.11 | mmol/L | 0.7--1.7 | |
| 低密度脂蛋白(LDL) | 3.40 | mmol/L | 0--4.13 | |
| 高密度脂蛋白(HDL) | 1.14 | mmol/L | 0.77--1.55 | |

***小结：**

未见异常

操作员：王小雪　检查日期:2023-12-05　检查医生:陈建国

## 肝功能三项

| 项目名称 | 检查结果 | 单位 | 参考值 | 提示 |
|---|---|---|---|---|
| γ-谷氨酰转肽酶(GGT) | 32.0 | U/L | 7--45 | |
| 丙氨酸氨基转移酶(ALT) | 30.00 | U/L | 7--40 | |
| 门冬氨酸氨基转移酶(AST) | 18.00 | U/L | 13--35 | |
| 谷草比谷丙 | 0.60 | | 0.4--2.5 | |

***小结：**

未见异常

操作员：王小雪　检查日期:2023-12-05　检查医生:陈建国

## 人乳头瘤病毒检查（HPV）

| 项目名称 | 检查结果 | 单位 | 参考值 | 提示 |
|---|---|---|---|---|
| HPV 高危亚型 16 | 阴性(-) | | 阴性 | |
| HPV 高危亚型 18 | 阴性(-) | | 阴性 | |
| HPV 高危亚型 31 | 阴性(-) | | 阴性 | |
| HPV 高危亚型 26 | 阴性(-) | | 阴性 | |

| | | | | |
|---|---|---|---|---|
| HPV 高危亚型 33 | 阴性(-) | | 阴性 | |
| HPV 高危亚型 35 | 阴性(-) | | 阴性 | |
| HPV 高危亚型 39 | 阴性(-) | | 阴性 | |
| HPV 高危亚型 45 | 阴性(-) | | 阴性 | |
| HPV 高危亚型 51 | 阴性(-) | | 阴性 | |
| HPV 高危亚型 52 | 阴性(-) | | 阴性 | |
| HPV 高危亚型 53 | 阴性(-) | | 阴性 | |
| HPV 高危亚型 56 | 阴性(-) | | 阴性 | |
| HPV 高危亚型 58 | 阴性(-) | | 阴性 | |
| HPV 高危亚型 59 | 阴性(-) | | 阴性 | |
| HPV 高危亚型 66 | 阴性(-) | | 阴性 | |
| HPV 高危亚型 68 | 阴性(-) | | 阴性 | |
| HPV 高危亚型 73 | 阴性(-) | | 阴性 | |
| HPV 高危亚型 82 | 阴性(-) | | 阴性 | |
| HPV 低危亚型 6 | 阴性(-) | | 阴性 | |
| HPV 低危亚型 11 | 阴性(-) | | 阴性 | |
| HPV 低危亚型 42 | 阴性(-) | | 阴性 | |
| HPV 低危亚型 43 | 阴性(-) | | 阴性 | |
| HPV 低危亚型 81 | 阴性(-) | | 阴性 | |

***小结：**

未见异常

操作员：刘慧芳　检查日期:2023-12-06　检查医生:陈建国

## （女）肿瘤三项

| 项目名称 | 检查结果 | 单位 | 参考值 | 提示 |
|---|---|---|---|---|
| 糖类抗原 125 测定（CA125） | 8.9 | U/ml | 0--38 | |
| 癌胚抗原(CEA) | 1.54 | ng/ml | 0--5 | |

| | | | | |
|---|---|---|---|---|
| 甲胎蛋白(AFP) | 2.5 | ng/ml | 0--7 | |

***小结：**

未见异常

操作员：王小雪　检查日期:2023-12-05　检查医生:陈建国

# 大同现代医学检验实验室

## 液基薄层细胞学图文报告

ID： 2023092894　　病理号： 088651

姓　名： 刘亚洁　　性　别： 女　　年　龄： 40 岁

送检科室：　　电话号码： 18603520142　　床　号：

病 历 号：　　体检号： 2308220895

送检医院： 大同瑞慈康复体检　　送检日期： 2023-12-05　　末次月经：

送检医生：　　采样日期：　　报告日期： 2023-12-05

**标本满意度：** 满意　　细 胞 量： >45%　　红细胞： ☐　　经期样本： ☐

颈管细胞： ☑　　化生细胞： ☐　　鳞状细胞： ☑　　宫颈柱状细胞： ☑

**未见上皮内病变/恶性细胞：** ☑

正常范围内： ☑

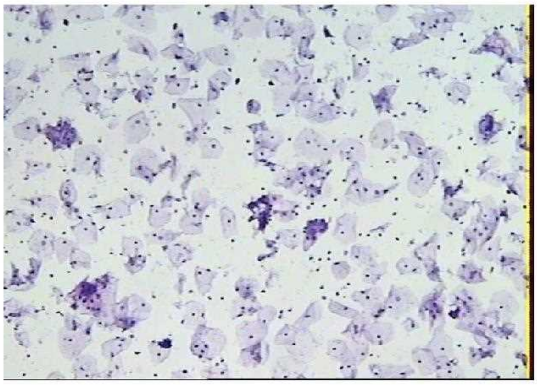

良性反应性改变： ☑
- 炎性： ☑
  - 轻度： ☑
  - 中度： ☐
  - 重度： ☐
- 放疗： ☐
- 妊娠： ☐
- 萎缩性： ☐
- 宫内避孕器： ☐
- 其他： ☐

**病原体：** 滴虫感染： ☐　念珠菌感染： ☐　细菌感染： ☐

提示 HPV 感染： ☐　疱疹病毒感染： ☐

**鳞状上皮细胞分析：**

非典型鳞状细胞： ☐
- 倾向上皮内瘤变： ☐
- 倾向良性反应性改变： ☐
- 不能明确意义(ASC-US) ☐
- 不除外高度病变(ASC-H) ☐

上皮内低度病变： ☐　　鳞癌： ☐

上皮内高度病变： ☐
- CIN2： ☐
- CIN3： ☐

**腺上皮细胞分析：**

非典型腺细胞： ☐
- 宫内膜： ☐
- 来源不明： ☐

非典型腺细胞(宫颈管)： ☐
- 倾向原位腺癌： ☐
- 不能明确意义： ☐
- 倾向良性反应性改变： ☐

腺癌： ☐
- 宫颈管： ☐
- 宫内膜： ☐
- 其　它： ☐

炎细胞： ☐
- 轻度： ☐
- 中度： ☐
- 重度： ☐

可疑腺癌： ☐

**诊断意见：** 未见上皮内病变或恶性细胞（NILM）。

**建　　议：**

**报告医师：** 张荣生

地址：大同市魏都大道 79 号，本报告医师签字后有效

咨询：0352-2830587　4006-122-995

妇科细胞学是筛查项目，出于技术原因，可能会有假阴性结果，本检测仅对来样负责，如果对结果有疑义，请在收到报告 7 天内与我们联系。

# 大同瑞慈健康体检

骨密度检测报告

## 受检者信息

| | | | |
|---|---|---|---|
| 受检者ID: | 2308220895 | 年龄: | 41 |
| 姓名: | 刘亚洁 | 性别: | 女 |
| 出生年月日: | 1982/11/6 | 测定部位(右/左): | 右 |

## 测定结果

测定日期: **2023/12/5 9:11:33** 测试编号: **1/1**

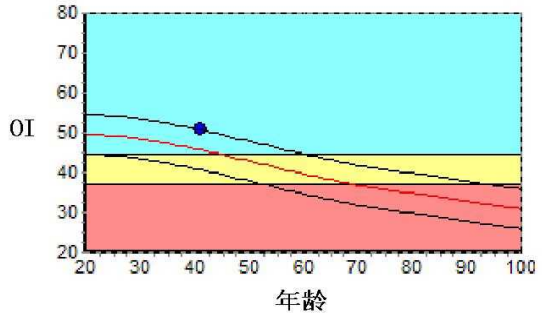


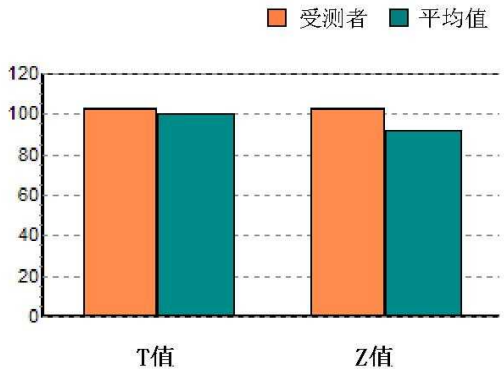


| | | | | | |
|---|---|---|---|---|---|
| 数据库: | Asia | | 成人比: | 102.5 | % |
| OI: | 50.9 | | 同龄比: | 111.4 | % |
| SOS: | 1374.7 m/s | , **BUA: 30.5** | OPR: | N/A | % |
| T值: | 0.25 | | | | |
| Z值: | 1.04 | | | | |

## 结果分析



正常

骨质减少

骨质疏松

## 注解

以上结论仅供参考 科室: 医生签名:

| | | | |
|---|---|---|---|
| 医院名称 | 大同瑞慈健康体检 | 联系电话 | 0352-2824444 |
| 地　　址 | 大同市平城区魏都大道79号 | 操 作 者 | 名燕凌 |

申请科室：　　申请医师：　　本报告单仅提供临床参考，不作为诊断依据

# 大同瑞慈健康体检
# 外周动脉硬化检测报告单

| | | |
|---|---|---|
| 病历号：2308220895 | 检查号：17704 | |
| 姓　名：刘亚洁 | 性　别：女 | 年　龄：40 |
| 身　高：158 | 体　重：50 | BMI：20.0 |

用药：　　既往病史：

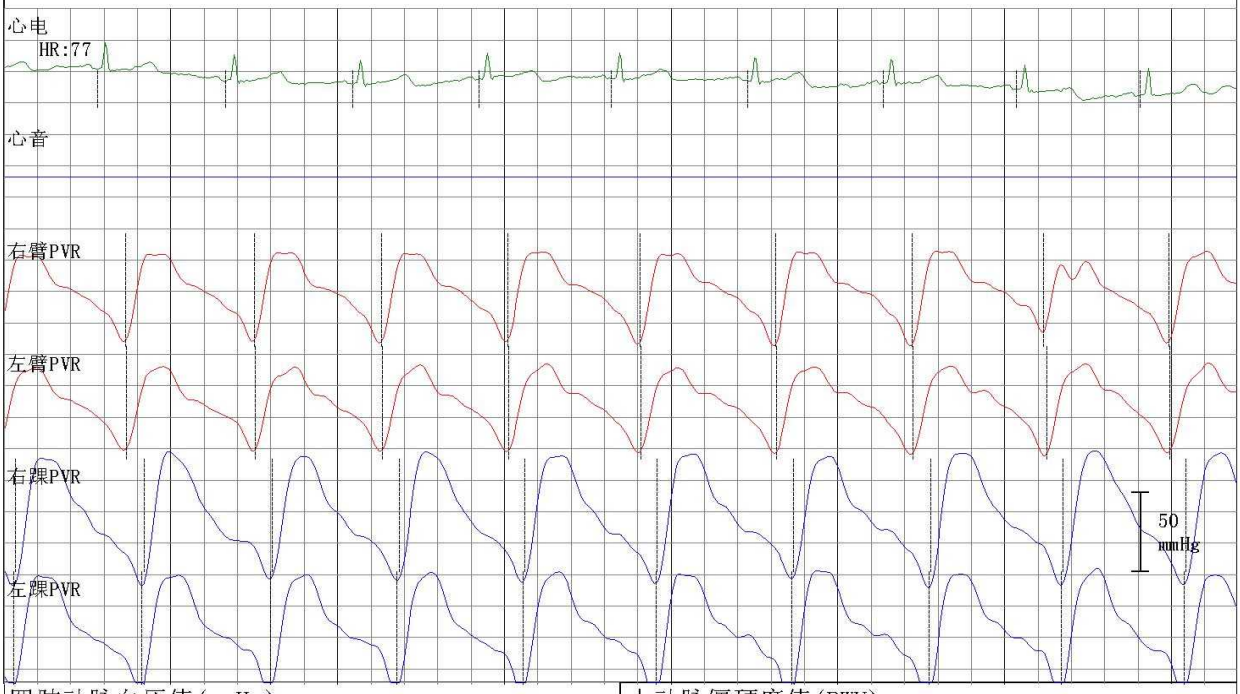


## 四肢动脉血压值(mmHg)

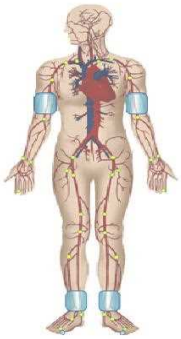

| 右臂 | 左臂 |
|---|---|
| SBP：124 | SBP：126 |
| MBP：90 | MBP：90 |
| DBP：64 | DBP：67 |
| PP：60 | PP：59 |

| 右踝 | 左踝 |
|---|---|
| SBP：142 | SBP：149 |
| MBP：82 | MBP：95 |
| DBP：55 | DBP：67 |
| PP：87 | PP：82 |

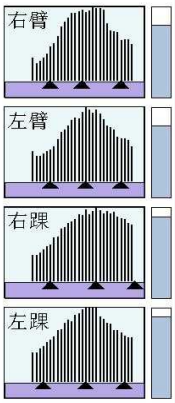


动脉阻塞值

ABI(R)：1.12　　ABI(L)：1.18

BAI(R)：0.83　　BAI(L)：0.84

## 大动脉僵硬度值(PWV)

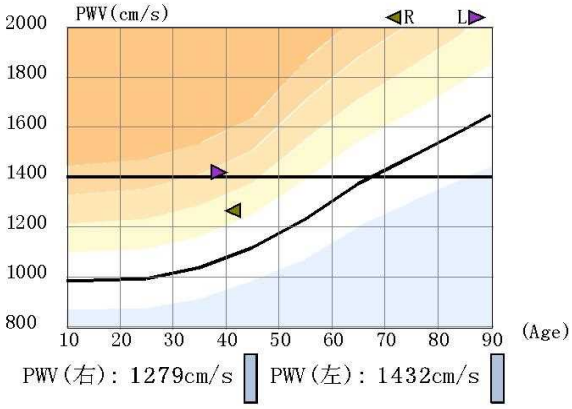


PWV(右)：1279cm/s　　PWV(左)：1432cm/s

## 检查所见

1. 双上肢收缩压正常，脉压正常，两侧比较无明显差异
   双下肢两侧血压无明显差异
2. 双下肢静态ABI正常
3. 双上肢静态BAI正常
4. 左侧bapwv增快2%，右侧bapwv正常范围
5. 四肢动脉脉搏波形未见异常

操作者：

## 医生意见

1. 外周动脉僵硬度增高

医师签名：李桂珍

检查日期：2023-12-05

高血压判断依据《中国高血压防治指南》(第三版)
ABI判断依据《2011版美国心脏协会/美国心脏病学会周围动脉疾病指南》

医学影像

# 超声诊断图文报告

**流水号：2308220895** **影像号：1473476**

| | | | |
|---|---|---|---|
| 姓名：刘亚洁 | 年龄：40 岁 | 性别：女 | 检查设备：Vivid E95 |
| 体检号：444496 | 申请医院：本院 | 体检科室：体检科 | 检查部位：甲状腺彩超 |

**经典图像：**

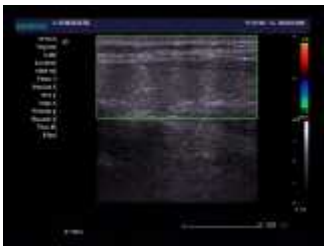

**影像所见：**

甲状腺双侧叶形态正常，包膜完整，实质回声均匀，CDFI：未见异常血流信号。
双侧颈部未见明显肿大淋巴结。

**影像诊断：**

甲状腺双侧叶未见异常

报告医师：李菊蓉 检查日期：2023-12-05

审核医师：李菊蓉 报告日期：2023-12-05

大同市医学影像研究中心

注：本报告仅供临床医生参考！

地址：大同市魏都大道 79 号。若有疑问，请致电：0352---2830580

医学影像

# 超声诊断图文报告

**流水号：2308220895** **影像号：1473481**

| | | | |
|---|---|---|---|
| 姓名：刘亚洁 | 年龄：40 岁 | 性别：女 | 检查设备：Vivid E95 |
| 体检号：444496 | 申请医院：本院 | 体检科室：体检科 | 检查部位：乳腺彩超 |

**经典图像：**

**影像所见：**

双侧乳腺腺体层次清晰，右乳腺体厚 1.2cm，左乳腺体厚 1.2cm，乳导管未见扩张，未见明显占位性病变，CDFI：未见异常血流信号。

双侧腋下未见明显肿大淋巴结。

**影像诊断：**

双侧乳腺未见明显异常

报告医师：李菊蓉 检查日期：2023-12-05

审核医师：李菊蓉 报告日期：2023-12-05

大同市医学影像研究中心

注：本报告仅供临床医生参考！

地址：大同市魏都大道 79 号。若有疑问，请致电：0352---2830580

医学影像

# 超声诊断图文报告

**流水号：2308220895** **影像号：1473485**

| | | | |
|---|---|---|---|
| 姓名：刘亚洁 | 年龄：40 岁 | 性别：女 | 检查设备：Vivid E95 |
| 体检号：444496 | 申请医院：本院 | 体检科室：体检科 | 检查部位：全腹彩超 |

**经典图像：**

**影像所见：**

肝脏大小形态正常，包膜光滑完整，实质回声均匀，肝内管道系统走行清晰，门静脉及肝内胆管不扩张。
胆囊大小形态正常，壁不厚、光滑，囊内透声好，肝外胆管不扩张。
胰腺大小形态正常，实质回声均匀，主胰管不扩张。
脾脏大小形态正常，实质回声均匀，脾门静脉不宽。
双肾大小形态正常，皮髓质分界清晰，集合系统未见分离，双侧输尿管未见扩张。
膀胱充盈佳，未见明显异常。
前位子宫，大小约 4.6*3.5*4.8cm，肌壁回声均匀，内膜线清晰，厚 0.8cm，宫颈厚约 2.9cm，双侧附件区未见异常。

**影像诊断：**

肝、胆、脾、胰、双肾、子宫、双侧附件区未见明显异常

报告医师：李菊蓉 检查日期：2023-12-05

审核医师：李菊蓉 报告日期：2023-12-05

大同市医学影像研究中心

注：本报告仅供临床医生参考！

地址：大同市魏都大道 79 号。若有疑问，请致电：0352---2830580