



2308220861

# 大同瑞慈健康体检

## 报 告 册

体检编号	444473	工号	196
姓名	李燕如		
性别	女	年龄	39岁
单位	中国邮政集团有限公司大同		
部门	中国邮政集团医药项目组		
联系电话	13593016611		
体检日期	2023-12-06		

尊敬的 李燕如女士 您好！

首先，瑞慈健康体检全体员工欢迎您的光临，并对您的信任表示衷心的感谢！

您于 2023-12-06 （体检编号：444473）完成健康检查，本机构的各科医生已根据您的体检项目及结果，汇总成此份健康体检报告，并经总检医生审核。据此提出对您健康状况的综合分析及建议。

瑞慈健康体检倡导“大健康、大康复”，提出“健康是第一财富（Rich）”的人文理念。希望您仔细阅读并妥善地保管此份健康体检报告，并认真关注报告中的提示与建议，若您对报告内容有任何疑问，可直接与瑞慈健康体检客服部联系，进一步咨询。

健康体检咨询电话：**0352-2824444**

客户服务咨询电话：**0352-2830597**  
**400-6112995**

瑞慈健康体检报告由下列内容组成：

第一部分：主检报告

第二部分：分科分项结果

第三部分：检验报告

第四部分：附表

## 主检报告

### 检查综述

- 1、【血常规（五分类）】 血红蛋白偏低(101 g/L) 红细胞压积(HCT) 偏低(31.5 %) 红细胞平均体积(MCV) 偏低(79.2 f1) 平均血红蛋白含量(MCH) 偏低(25.4 pg)
- 2、【生殖道微生态】 上皮细胞(白带)+/HP G-球菌+ G+杆菌++
- 3、【尿液分析+尿沉渣】 鳞状上皮细胞偏高(13 /HP)
- 4、【妇科内诊】 (1) 宫颈：宫颈糜烂
- 5、【心电图】 1. 窦性心律 2. ST-T 改变 (II、III、avf、V5-V6)
- 6、【全腹彩超】 1. 宫颈肥大 2. 宫内节育器位置正常

### 医生建议

**【红细胞平均体积(MCV) 偏低】：**

- (1) 供内科结合临床参考。

**【红细胞压积(HCT) 偏低】：**

- (1) 结合临床，内科咨询。
- (2) 血液流动性增加，其降低的临床意义可能是由于体内水分较多，或有贫血，定期复查血常规，血液科随诊。

**【平均血红蛋白含量(MCH) 偏低】：**

- (1) 供内科结合临床参考。

**【血红蛋白偏低】：**

- (1) 血液科咨询，必要时治疗。
- (2) 复查血常规。

**【G+杆菌++】：**

- (1) 阴道微生物学检查是用于提示除阴道的正常菌群之外，可致病的菌群类别判断，用于临床治疗指导。

**【上皮细胞(白带)+/HP】：**

- (1) 在生理情况下，阴道内的细胞新陈代谢会正常脱落，在取标本的时候会取到有脱落的上皮细胞，镜检时就会发现阳性，这属于正常的现象。如果同时阴道分泌物检查发现有病原菌感染的情况，建议往妇科进一步诊断治疗。

**【G-球菌+】：**

- (1) 阴道微生物学检查是用于提示除阴道的正常菌群之外，可致病的菌群类别判断，用于临床治疗指导。

**【鳞状上皮细胞偏高】：**

(1)在生理情况下，机体正常的新陈代谢都会引起鳞状上皮细胞的脱离，这是一种正常的机体现象。如果长时间出现鳞状上皮细胞偏高的现象时，则有可能是尿路感染、泌尿系统结石等因素导致，应及时往泌尿外科进一步诊断治疗。

**【宫颈糜烂】：**

- (1)宫颈糜烂是慢性宫颈炎最常见的一种病理改变。由于宫颈表面的鳞状上皮长期浸于碱性炎症分泌物中而剥脱，被宫颈管内柱状上皮所代替，因柱状上皮薄，可显露皮下血管，宫颈表面呈红色，通称宫颈糜烂。
- (2)宫颈糜烂根据糜烂面积大小，可将宫颈糜烂分为三度，轻度指糜烂面小于整个宫颈的 1/3；中度指糜烂面占整个宫颈面积的 1/3-2/3；重度指糜烂面超过整个宫颈的 2/3。
- (3)宫颈糜烂根据类型分为单纯性糜烂，在炎症初期，糜烂面光滑；颗粒状糜烂，因腺体及间质增生，表面凹凸不平，呈颗粒状；乳头状糜烂，增生更显著，呈乳头状。
- (4)以局部治疗为主，主要有药物局部治疗和物理治疗。
- (5)请在妇科医生指导下规范治疗，并定期复查。

**【ST-T 改变】：**

- (1)ST-T 改变主要是反映心肌缺血现象，具有 ST 段抬高和下移两种表现，多见于慢性冠状动脉供血不足、心绞痛、心肌炎、心肌劳损等，但有时也见于神经植物功能紊乱、精神紧张、电解质紊乱、内分泌疾病等。
- (2)临床上把心肌缺血疾病的 ST-T 改变称为特异性 ST-T 改变，把超出正常范围而又不具备特异性 ST-T 改变归结为非特异性 ST-T 改变。建议定期复查、动态观察，并心内科结合临床考虑，必要时心脏彩超、冠脉 CTA 检查。

**【宫颈肥大】：**

- (1)宫颈肥大引起的原因一是慢性炎症长期刺激，使宫颈充血、水肿，宫颈腺体和间质发生增生而导致宫颈不同程度的肥大、硬度增加。
- (2)二是在宫颈腺体的深部可能出现粘液潴留，形成大小不等的囊肿，使宫颈变得肥大。
- (3)宫颈肥大有时可比正常宫颈增大 2~4 倍，宫颈表面可以是光滑的，也可有糜烂。宫颈质地一般较硬，这是纤维结缔组织增生所致的。
- (4)如果是单纯性的宫颈肥大，一般不需特殊处理，妇科定期复查即可。

汇总医生： 樊兴国

主检日期： 2023-12-07

主检医生：

## 分科结果

## 妇科内诊

项目名称	检查结果	项目名称	检查结果
外阴	正常	尿道口	正常
阴道	通畅	子宫	正常
附件	正常	宫颈	轻度糜烂
后穹窿	正常		

**\*小结：**

(1) 宫颈：宫颈糜烂

操作员：许艳华

检查日期:2023-12-06

检查医生：许艳华

## 检验报告

## 尿液分析+尿沉渣

项目名称	检查结果	单位	参考值	提示
白细胞尿	4	个/ul	0--13	
上皮细胞(EC)	13	/HP	0--28	
管型(CAST)	0	个/ul	0--1	
霉菌(尿)	0	/HP	0--0	
结晶	0	/HP	0--10	
透明度(CLA)	清亮			
胆红素(BIL)	-		阴性	
隐血(ERY)	-		阴性	
小圆上皮细胞(SRC)	0	个/ul	0--0	
维生素C	-		阴性	
异常红细胞	0	个/ul	0--3	
红细胞(正常)	0	个/ul	0--6	
鳞状上皮细胞	13	个/ul	0--0	↑
粘液丝	0	个/ul	0--0	
颜色(Colour)	淡黄色			
尿葡萄糖(GLU)	-		阴性	
酮体(KET)	-		阴性	
比重(SG)	1.020		1.003--1.030	
酸碱度(PH)	6.0		4.5--8.0	
尿蛋白质(PRO)	-		阴性	
尿胆原(URO)	-		阴性	
亚硝酸盐(NIT)	-		阴性	
红细胞(尿)(RBC)	0	个/ul	0--6	
尿白细胞(LEU)	-		阴性	

\*小结:

鳞状上皮细胞偏高(13 /HP)

操作员：赵伟 检查日期:2023-12-06 检查医生:陈建国

血常规（五分类）

项目名称	检查结果	单位	参考值	提示
白细胞(WBC)	4.65	10 <sup>9</sup> /L	3.5--9.5	
淋巴细胞绝对值(LY#)	1.43	10 <sup>9</sup> /L	1.1--3.2	
淋巴细胞百分比(LY%)	30.7	%	20--50	
中性粒细胞绝对值(GR#)	2.96	10 <sup>9</sup> /L	1.8--6.3	
中性粒细胞百分比(GR%)	63.6	%	40--75	
嗜碱性粒细胞绝对值(BA#)	0.02	10 <sup>9</sup> /L	0--0.06	
嗜碱性粒细胞百分比(BA%)	0.4	%	0--1.0	
嗜酸性粒细胞绝对值(EO#)	0.03	10 <sup>9</sup> /L	0.02--0.52	
嗜酸性粒细胞百分比(EO%)	0.7	%	0.4--8.0	
血小板(PLT)	276	10 <sup>9</sup> /L	125--350	
血小板分布宽度(PDW)	15.9	%	15--17	
平均血小板体积(MPV)	9.7	fl	6.0--14.0	
血小板压积(PCT)	0.268	%	0.11--0.28	
红细胞(RBC)	3.98	10 <sup>12</sup> /L	3.8--5.1	
血红蛋白	101	g/L	115--150	↓
红细胞压积(HCT)	31.5	%	35--45	↓
红细胞平均体积(MCV)	79.2	fl	82--100	↓
平均血红蛋白含量(MCH)	25.4	pg	27--34	↓
平均血红蛋白浓度(MCHC)	320	g/L	316--354	
单核细胞绝对值(MO#)	0.21	10 <sup>9</sup> /L	0.1--0.60	
单核细胞百分比(MO%)	4.6	%	3--10	
红细胞分布宽度标准差	41.6	fl	35--56	

(RDW-SD)				
红细胞分布宽度变异系数 (RDW-CV)	13.8	%	10.6--16.6	
大血小板比率	23.6	%	11--45	
大血小板数目	65	10 <sup>9</sup> /L	30--90	
未成熟粒细胞数目	0.00	10 <sup>9</sup> /L	0--999	
未成熟粒细胞百分比	0.0	%	0--100	
有核红细胞数目	0.000	10 <sup>9</sup> /L	0--9999	
有核红细胞百分比	0.00	/100WBC	0--9999	

**\*小结:**

血红蛋白偏低(101 g/L) 红细胞压积(HCT)偏低(31.5 %) 红细胞平均体积(MCV)偏低(79.2 fl) 平均血红蛋白含量(MCH)偏低(25.4 pg)

操作员：李佳敏 检查日期:2023-12-06 检查医生:陈建国

**肾功三项**

项目名称	检查结果	单位	参考值	提示
肌酐(CREA)	60.00	umol/L	41--73	
尿酸(UA)	209.00	umol/L	140--340	
尿素测定 (Urea)	4.10	mmol/L	2.6--7.5	

**\*小结:**

未见异常

操作员：王小雪 检查日期:2023-12-06 检查医生:陈建国

**空腹血糖**

项目名称	检查结果	单位	参考值	提示
葡萄糖(GLU)	5.21	mmol/L	3.89--6.1	

**\*小结:**

未见异常

操作员：王小雪 检查日期:2023-12-06 检查医生:陈建国

## 生殖道微生态

项目名称	检查结果	单位	参考值	提示
线索细胞	-			
清洁度	III			
上皮细胞(白带)	+			
滴虫	-			
G-球菌	+			
霉菌	-			
G-杆菌	-			
G+杆菌	++			
G+球菌	-			

## \*小结:

上皮细胞(白带)+/HP G-球菌+ G+杆菌++

操作员：黄璐瑶 检查日期:2023-12-07

检查医生:陈建国

## 血脂四项

项目名称	检查结果	单位	参考值	提示
动脉硬化指数	1.58		1.31--3.19	
总胆固醇(CHOL)	3.95	mmol/L	2.59--5.2	
甘油三脂(TG)	1.06	mmol/L	0.7--1.7	
低密度脂蛋白(LDL)	2.29	mmol/L	0--4.13	
高密度脂蛋白(HDL)	1.45	mmol/L	0.77--1.55	

## \*小结:

未见异常

操作员：王小雪 检查日期:2023-12-06

检查医生:陈建国

## 肝功能三项

项目名称	检查结果	单位	参考值	提示
γ-谷氨酰转肽酶(GGT)	12.0	U/L	7--45	
丙氨酸氨基转移酶(ALT)	16.00	U/L	7--40	
门冬氨酸氨基转移酶(AST)	26.00	U/L	13--35	
谷草比谷丙	1.63		0.4--2.5	

**\*小结:**

未见异常

操作员：王小雪 检查日期:2023-12-06 检查医生:陈建国

**人乳头瘤病毒检查 (HPV)**

项目名称	检查结果	单位	参考值	提示
HPV 高危亚型 16	阴性(-)		阴性	
HPV 高危亚型 18	阴性(-)		阴性	
HPV 高危亚型 31	阴性(-)		阴性	
HPV 高危亚型 26	阴性(-)		阴性	
HPV 高危亚型 33	阴性(-)		阴性	
HPV 高危亚型 35	阴性(-)		阴性	
HPV 高危亚型 39	阴性(-)		阴性	
HPV 高危亚型 45	阴性(-)		阴性	
HPV 高危亚型 51	阴性(-)		阴性	
HPV 高危亚型 52	阴性(-)		阴性	
HPV 高危亚型 53	阴性(-)		阴性	
HPV 高危亚型 56	阴性(-)		阴性	
HPV 高危亚型 58	阴性(-)		阴性	
HPV 高危亚型 59	阴性(-)		阴性	
HPV 高危亚型 66	阴性(-)		阴性	
HPV 高危亚型 68	阴性(-)		阴性	
HPV 高危亚型 73	阴性(-)		阴性	

HPV 高危亚型 82	阴性(-)		阴性	
HPV 低危亚型 6	阴性(-)		阴性	
HPV 低危亚型 11	阴性(-)		阴性	
HPV 低危亚型 42	阴性(-)		阴性	
HPV 低危亚型 43	阴性(-)		阴性	
HPV 低危亚型 81	阴性(-)		阴性	

**\*小结:**

未见异常

操作员：刘慧芳 检查日期:2023-12-07 检查医生:陈建国

**(女) 肿瘤三项**

项目名称	检查结果	单位	参考值	提示
糖类抗原 125 测定 (CA125)	13.2	U/ml	0--38	
癌胚抗原(CEA)	1.52	ng/ml	0--5	
甲胎蛋白(AFP)	2.5	ng/ml	0--7	

**\*小结:**

未见异常

操作员：王小雪 检查日期:2023-12-06 检查医生:陈建国

# 大同现代医学检验实验室

## 液基薄层细胞学图文报告

ID: 2023092957

病理号: 088711

姓名: 李燕如

性别: 女

年龄: 39岁

送检科室:

电话号码: 13593016611

床号:

病历号:

体检号: 2308220861

送检医院: 大同瑞慈康复体检

送检日期: 2023-12-06

末次月经:

送检医生:

采样日期:

报告日期: 2023-12-06

标本满意度: 满意

细胞量: >45%

红细胞:

经期样本:

颈管细胞:

化生细胞:

鳞状细胞:

宫颈柱状细胞:

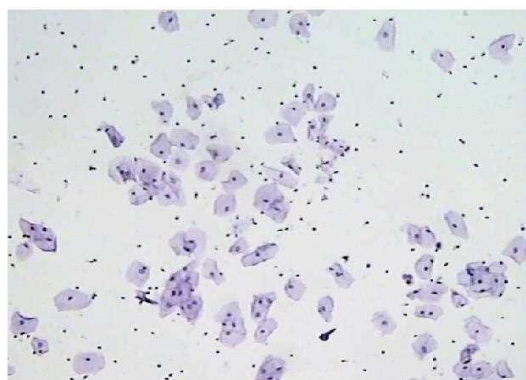
未见上皮内病变/恶性细胞:

正常范围内:

良性反应性改变:

- 炎症:
- 放疗:
- 妊娠:
- 萎缩性:
- 宫内避孕器:
- 其他:

- 轻度:
- 中度:
- 重度:



病原体: 滴虫感染:  念珠菌感染:  细菌感染:

提示 HPV 感染:  疱疹病毒感染:

鳞状上皮细胞分析:

- 非典型鳞状细胞:
- 倾向上皮内瘤变:
  - 倾向良性反应性改变:
  - 不能明确意义(ASC-US):
  - 不排除高度病变(ASC-H):

- 上皮内低度病变:  鳞癌:
- 上皮内高度病变:
- CIN2:
  - CIN3:

腺上皮细胞分析:

- 非典型腺细胞:
- 宫内膜:
  - 来源不明:

- 非典型腺细胞(宫颈管):
- 倾向原位腺癌:
  - 不能明确意义:
  - 倾向良性反应性改变:

- 腺癌:
- 宫颈管:
  - 宫内膜:
  - 其它:

- 炎细胞:
- 轻度:
  - 中度:
  - 重度:
- 可疑腺癌:

诊断意见: 未见上皮内病变或恶性细胞 (NILM)。

建议:

报告医师: 张荣生

地址: 大同市魏都大道 79 号, 本报告医师签字后有效  
咨询: 0352-2830587 4006-122-995

妇科细胞学是筛查项目, 出于技术原因, 可能会有假阴性结果, 本检测仅对来样负责, 如果对结果有疑义, 请在收到报告 7 天内与我们联系。

# 大同瑞慈康复医院 12导联心电图报告

李燕如 女 39岁

体检号:444473

病床号:

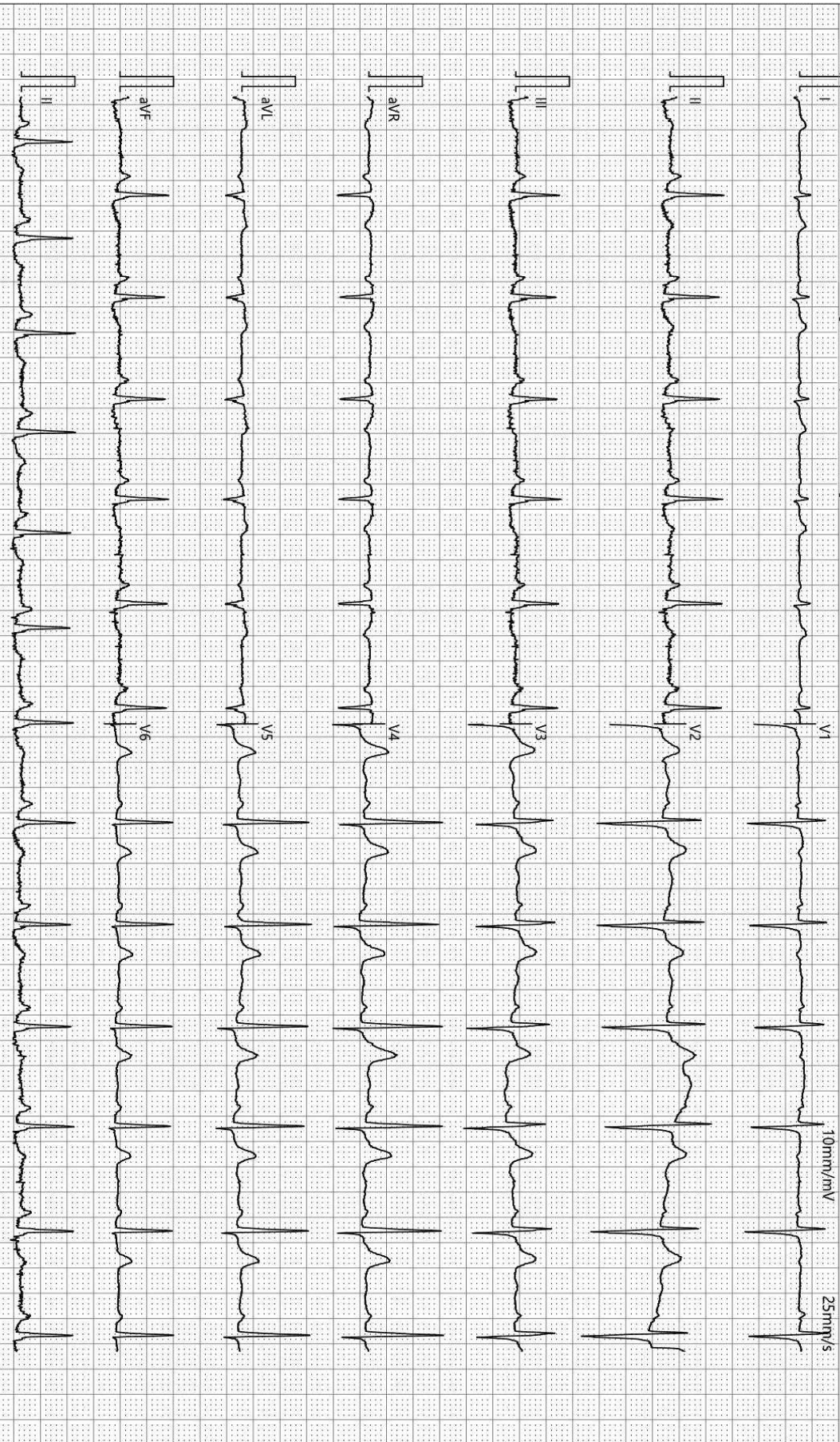
诊断结果:

- 1.窦性心律
- 2.ST-T改变 (II, III, avf, V5-V6)

诊断医生:

曹志 陶志峰

HR : 75bpm [60 ~ 100bpm]  
 P : 108ms [0 ~ 110ms]  
 PR : 170ms [120 ~ 200ms]  
 QRS : 98ms [60 ~ 100ms]  
 QT/QTc : 344/386ms [320 ~ 440/0 ~ 460ms]  
 P/QRS/T : 83 / 84/48deg. [0 ~ 75/-30 ~ 90/0 ~ 75deg]  
 RV5/SV1 : 1.321/0.933mV [0.0 ~ 2.5/0.0 ~ 2.0mV]



检查时间:2023-12-06 08:46:22

诊断时间:2023-12-06 08:55:04

SEMIP V1.90

仅供临床参考

# 大同瑞慈健康体检

## 骨密度检测报告

### 受检者信息

受检者ID: 2308220861

姓名: 李燕如

出生年月日: 1984/6/29

年龄: 39

性别: 女

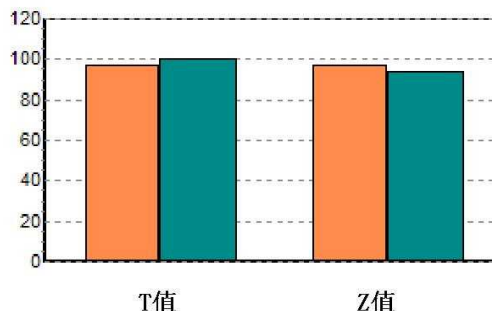
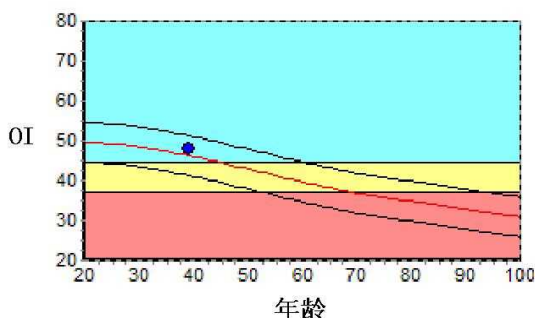
测定部位(右/左): 右

### 测定结果

测定日期: 2023/12/6 8:34:22

测试编号: 1/1

受测者 平均值



数据库: Asia

OI: 48.1

SOS: 1357.2 m/s

T值: -0.31

Z值: 0.36

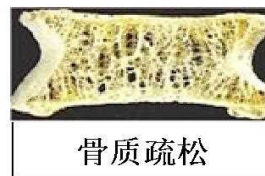
成人比: 96.9 %

同龄比: 103.9 %

OPR: N/A %

, BUA: 33.6

### 结果分析



### 注解

以上结论仅供参考

科室:

医生签名:

医院地址 大同瑞慈健康体检

地址 大同市平城区魏都大道79号

联系电话 0352-2824444

操作者 名燕凌

申请科室:

申请医师:

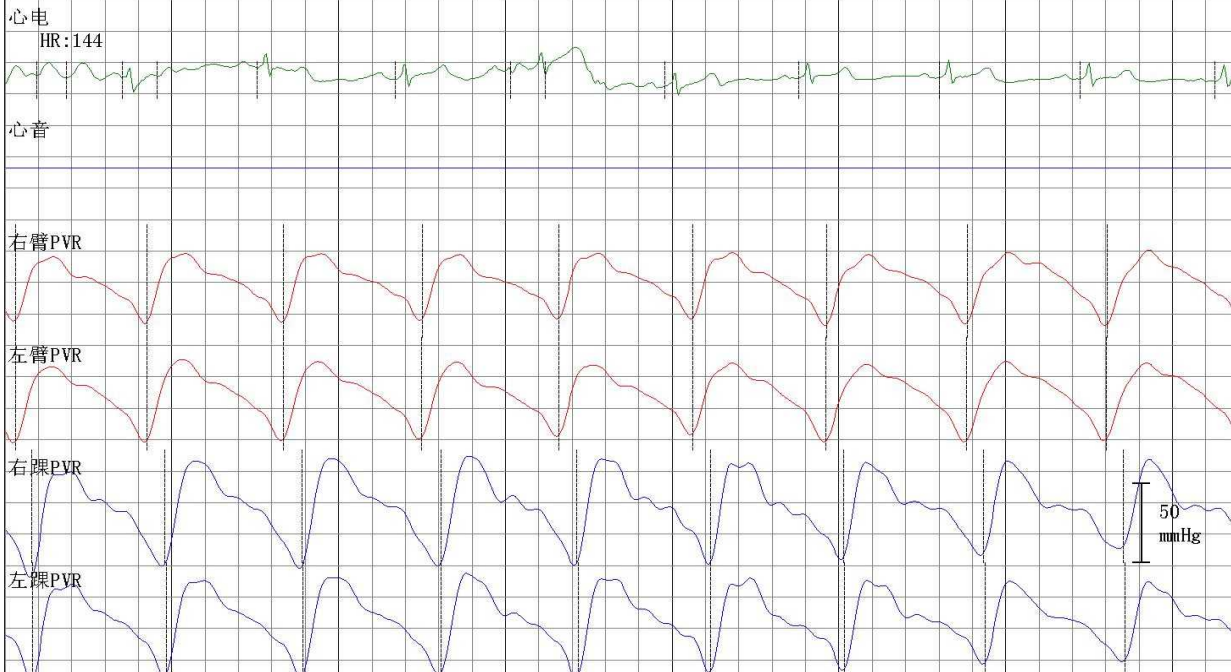
本报告单仅提供临床参考, 不作为诊断依据

# 大同瑞慈健康体检 外周动脉硬化检测报告单

病历号: 2308220861    检查号: 17737  
 姓名: 李燕如    性别: 女    年龄: 39  
 身高: 160    体重: 53    BMI: 20.7

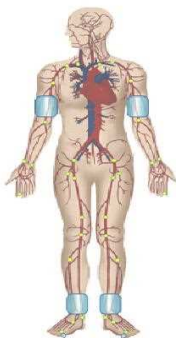
用药:

既往病史:

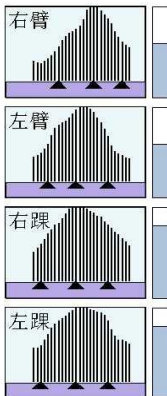


### 四肢动脉血压值 (mmHg)

右臂  
 SBP: 130  
 MBP: 99  
 DBP: 82  
 PP: 48



左臂  
 SBP: 132  
 MBP: 102  
 DBP: 79  
 PP: 53



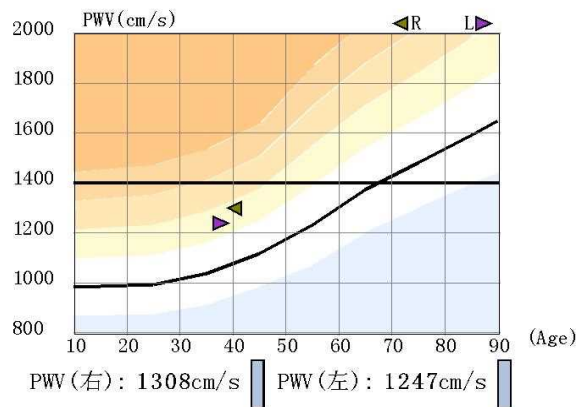
右踝  
 SBP: 162  
 MBP: 113  
 DBP: 85  
 PP: 77

左踝  
 SBP: 157  
 MBP: 114  
 DBP: 89  
 PP: 68

### 动脉阻塞值

ABI (R): 1.22    ABI (L): 1.18  
 BAI (R): 0.80    BAI (L): 0.81

### 大动脉僵硬度值 (PWV)



### 检查所见

1. 双上肢收缩压正常, 脉压正常, 两侧比较无明显差异  
双下肢两侧血压无明显差异
2. 双下肢静态ABI正常
3. 双上肢静态BAI正常
4. 双侧bapwv正常范围
5. 四肢动脉脉搏波形未见异常

### 医生意见

1. 外周动脉检测未见异常

操作者:

医师签名: 李桂珍

检查日期: 2023-12-06

高血压判断依据《中国高血压防治指南》(第三版)  
 ABI判断依据《2011版美国心脏协会/美国心脏病学会周围动脉疾病指南》

## 超声诊断图文报告

流水号: 2308220861

影像号: 1475221

姓名: 李燕如

年龄: 39 岁

性别: 女

检查设备: Vivid E95

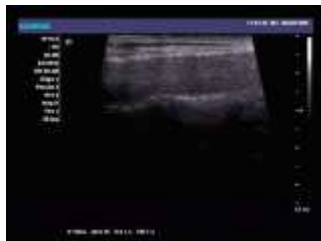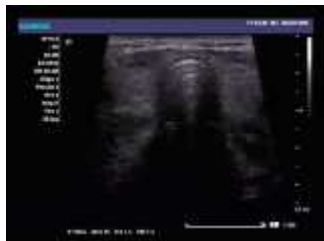体检号: 444473

申请医院: 本院

体检科室: 体检科

检查部位: 甲状腺彩超

经典图像:



影像所见:

甲状腺双侧叶形态正常, 包膜完整, 实质回声均匀, CDFI: 未见异常血流信号。  
双侧颈部未见明显肿大淋巴结。

影像诊断:

甲状腺双侧叶未见异常

报告医师: 李菊蓉

检查日期: 2023-12-06

审核医师: 李菊蓉

报告日期: 2023-12-06

## 超声诊断图文报告

流水号: 2308220861

影像号: 1475225

姓名: 李燕如

年龄: 39 岁

性别: 女

检查设备: Vivid E95

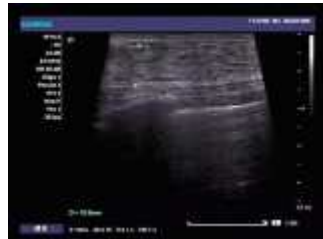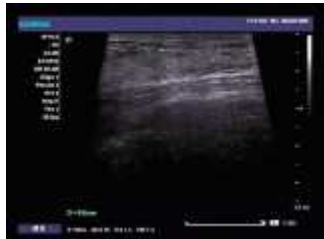体检号: 444473

申请医院: 本院

体检科室: 体检科

检查部位: 乳腺彩超

经典图像:



影像所见:

双侧乳腺腺体层次清晰, 右乳腺体厚 0.9cm, 左乳腺体厚 1.1cm, 乳导管未见扩张, 未见明显占位性病变, CDFI: 未见异常血流信号。

双侧腋下未见明显肿大淋巴结。

影像诊断:

双侧乳腺未见明显异常

报告医师: 李菊蓉

检查日期: 2023-12-06

审核医师: 李菊蓉

报告日期: 2023-12-06

## 超声诊断图文报告

流水号: 2308220861

影像号: 1475211

姓名: 李燕如

年龄: 39 岁

性别: 女

检查设备: Vivid E95

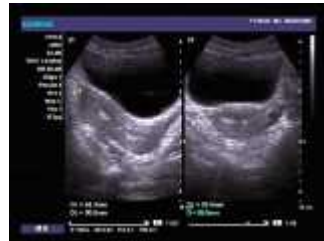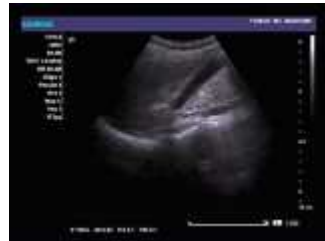体检号: 444473

申请医院: 本院

体检科室: 体检科

检查部位: 全腹彩超

### 经典图像:



### 影像所见:

肝脏大小形态正常, 包膜光滑完整, 实质回声均匀, 肝内管道系统走行清晰, 门静脉及肝内胆管不扩张。

胆囊大小形态正常, 壁不厚、光滑, 囊内透声好, 肝外胆管不扩张。

胰腺大小形态正常, 实质回声均匀, 主胰管不扩张。

脾脏大小形态正常, 实质回声均匀, 脾门静脉不宽。

双肾大小形态正常, 皮髓质分界清晰, 集合系统未见分离, 双侧输尿管未见扩张。

膀胱充盈佳, 未见明显异常。

前位子宫, 大小约 5.4\*3.4\*3.1cm, 肌壁回声均匀, 内膜线清晰, 厚 0.7cm, 宫腔内可见节育器回声, 位置正常, 宫颈厚约 3.9cm, 双侧附件区未见异常。

### 影像诊断:

1. 宫颈肥大
2. 宫内节育器位置正常

报告医师: 李菊蓉

检查日期: 2023-12-06

审核医师: 李菊蓉

报告日期: 2023-12-06