



2308220860

# 大同瑞慈健康体检

## 报 告 册

体检编号	444472	工号	195
姓名	白玉娟		
性别	女	年龄	39岁
单位	中国邮政集团有限公司大同		
部门	中国邮政集团医药项目组		
联系电话	18603407911		
体检日期	2023-11-24		

尊敬的白玉娟女士您好！

首先，瑞慈健康体检全体员工欢迎您的光临，并对您的信任表示衷心的感谢！

您于 2023-11-24 （体检编号：444472）完成健康检查，本机构的各科医生已根据您的体检项目及结果，汇总成此份健康体检报告，并经总检医生审核。据此提出对您健康状况的综合分析及建议。

瑞慈健康体检倡导“大健康、大康复”，提出“健康是第一财富（Rich）”的人文理念。希望您仔细阅读并妥善地保管此份健康体检报告，并认真关注报告中的提示与建议，若您对报告内容有任何疑问，可直接与瑞慈健康体检客服部联系，进一步咨询。

健康体检咨询电话：**0352-2824444**

客户服务咨询电话：**0352-2830597**

**400-6112995**

瑞慈健康体检报告由下列内容组成：

第一部分：主检报告

第二部分：分科分项结果

第三部分：检验报告

第四部分：附表

## 主检报告

## 检查综述

- 1、【尿液分析+尿沉渣】 上皮细胞(EC)偏高(33 /HP) 隐血(ERY)+- 鳞状上皮细胞偏高(33 /HP) 粘液丝偏高(3 /HP)
- 2、【妇科内诊】 (1) 宫颈肥大
- 3、【甲状腺彩超】 甲状腺双侧叶结节 TI-RADS 2-3 级 定期复查
- 4、【肺功能测定】 阻塞性通气功能障碍

## 医生建议

## 【鳞状上皮细胞偏高】：

(1) 在生理情况下，机体正常的新陈代谢都会引起鳞状上皮细胞的脱离，这是一种正常的机体现象。如果长时间出现鳞状上皮细胞偏高的现象时，则有可能是尿路感染、泌尿系统结石等因素导致，应及时往泌尿外科进一步诊断治疗。

## 【粘液丝偏高】：

- (1) 尿常规中粘液丝是由尿路中细胞分泌出来的，在有尿路感染时分泌会明显增多，且伴有炎症细胞的出现。
- (2) 粘液丝偏高，可分为生理性偏高和病理性偏高两种，生理性偏高一般是由于喝水较少导致的尿液浓缩，一般在喝水后就能达到稀释的效果。
- (3) 病理性的粘液丝偏高是由于泌尿系炎症或者是前列腺炎导致的，需要注意观察，多喝水，同时有白细胞等炎症细胞增多时，应及时服用抗感染药物治疗。如果仅有粘液丝的增多而没有白细胞等炎症细胞增多时，尿路有炎症的可能性不大。
- (4) 建议平时饮食注意清淡，多喝水，少吃油腻和辛辣的食物，要注意个人清洁卫生，勤洗阴部，注意休息。

## 【隐血(ERY)+-】：

- (1) 尿隐血可分为肉眼血尿和镜下血尿。肉眼血尿是指肉眼能见到血色的尿，尿液呈洗肉水色或血色，通常在1000ml尿中含有1ml血液即肉眼可见。镜下血尿是指尿的颜色正常，通过显微镜可以观察到尿液中含红细胞，通常离心沉淀后的尿液镜检每高倍视野有红细胞3个以上。
- (2) 尿隐血是泌尿系疾病常见的症状之一，生理情况下女性生理期、运动后等都可以引起，病理情况下大多是由泌尿系统疾病引起，如泌尿系炎症、尿路结石等，也有一些血尿是由全身性疾病或泌尿系统邻近器官所致。
- (3) 需要指出的是：尿液呈红色并不都是血尿，有些药物、食物都能使尿液呈红色、橙色或褐色；由于严重创伤、错误输血等大量红细胞或组织破坏，也可导致血红蛋白或肌红蛋白尿。
- (4) 建议往泌尿外科进一步复查，以明确诊断。

## 【上皮细胞(EC)偏高】：

- (1) 尿液中的上皮细胞主要包括肾小管上皮细胞、移行上皮细胞、鳞状上皮细胞。尿液中出现肾小管上皮细胞，多见于肾小管病变。移行上皮细胞提示相应部位的病变。
- (2) 在正常的尿液中可见少量的鳞状上皮细胞，如果鳞状上皮细胞大量增加，并伴有白细胞增多，则提示有炎症，女性患者则因排除阴道分泌物混入的位于阴道表层的扁平上皮细胞。

## 【宫颈肥大】：

- (1) 宫颈肥大引起的原因一是慢性炎症长期刺激，使宫颈充血、水肿，宫颈腺体和间质发生增生而导致宫颈不同程度的肥大、硬度增加。
- (2) 二是在宫颈腺体的深部可能出现粘液潴留，形成大小不等的囊肿，使宫颈变得肥大。
- (3) 宫颈肥大有时可比正常宫颈增大 2~4 倍，宫颈表面可以是光滑的，也可有糜烂。宫颈质地一般较硬，这是纤维结缔组织增生所致的。
- (4) 如果是单纯性的宫颈肥大，一般不需特殊处理，妇科定期复查即可。

**【甲状腺双侧叶结节】：**

- (1) 甲状腺结节是一种常见的甲状腺疾病，很多甲状腺疾病可表现为结节，如可由甲状腺退行性变、炎症、自身免疫性及新生物等多种病变所致。甲状腺结节在各个年龄段的男女人群中均可见到，但中年女性中较多。
- (2) 甲状腺结节分良性和恶性两大类，良性的占绝大多数，恶性者不足 1%，判断甲状腺结节的良恶主要依靠病史、体格检查、放射性核素扫描、穿刺细胞学检查。
- (3) 建议往外科就诊，进一步检查，明确诊断，结合临床诊治并定期复查。

**【阻塞性通气功能障碍】：**

- (1) 建议往呼吸内科进一步诊断治疗。

汇总医生： 丁昊炜

主检日期： 2023-11-27

主检医生：

## 分科结果

### 妇科内诊

项目名称	检查结果	项目名称	检查结果
外阴	正常	尿道口	正常
阴道	通畅	子宫	正常
附件	正常	宫颈	宫颈肥大
后穹窿	正常		

**\*小结：**

(1) 宫颈肥大

操作员：许艳华

检查日期：2023-11-24

检查医生：许艳华

## 检验报告

## 血流变

项目名称	检查结果	单位	参考值	提示
全血粘度高切 200/s	3.63	mpas	3.36--4.32	
全血粘度中切 100/s	3.91	mpas	3.43--4.59	
全血粘度中切 50/s	4.33	mpas	3.85--5.45	
全血还原粘度高切	4.75	mpas	3.69--8.74	
全血还原粘度低切	36.33	mpas	26.87--47.57	
血浆粘度	1.49	mpas	1.26--1.70	
血沉(ESR)	3.50	mm/h	0--20	
红细胞压积	0.45	L/L	0.35--0.45	
红细胞聚集指数	4.92		3.19--5.33	
红细胞变形指数	0.67		0.53--1.11	
红细胞刚性指数	3.19		2.17--6.94	
血沉方程 K 值	14.08	mm/h	0--80.48	
全血粘度 1/s	17.84	mpas	13.79--17.91	
全血高切相对指数	2.43		1.9--3.4	
全血低切相对指数	11.97		8.1--14.2	

## \*小结:

未见异常

操作员：梁可欣

检查日期:2023-11-24

检查医生:陈建国

## 尿液分析+尿沉渣

项目名称	检查结果	单位	参考值	提示
白细胞尿	0	个/ul	0--13	
上皮细胞(EC)	33	/HP	0--28	↑
管型(CAST)	0	个/ul	0--1	

霉菌(尿)	0	/HP	0--0	
结晶	1	/HP	0--10	
透明度(CLA)	清亮			
胆红素(BIL)	-		阴性	
隐血(ERY)	+-		阴性	
小圆上皮细胞(SRC)	0	个/ul	0--0	
维生素 C	-		阴性	
异常红细胞	0	个/ul	0--3	
红细胞(正常)	3	个/ul	0--6	
鳞状上皮细胞	33	个/ul	0--0	↑
粘液丝	3	个/ul	0--0	↑
颜色(Colour)	淡黄色			
尿葡萄糖(GLU)	-		阴性	
酮体(KET)	-		阴性	
比重(SG)	1.020		1.003--1.030	
酸碱度(PH)	6.0		4.5--8.0	
尿蛋白质(PRO)	-		阴性	
尿胆原(URO)	-		阴性	
亚硝酸盐(NIT)	-		阴性	
红细胞(尿)(RBC)	3	个/ul	0--6	
尿白细胞(LEU)	-		阴性	

**\*小结:**

上皮细胞(EC)偏高(33 /HP) 隐血(ERY)+- 鳞状上皮细胞偏高(33 /HP) 粘液丝偏高(3 /HP)

操作员：李佳敏 检查日期:2023-11-24 检查医生:陈建国

**血常规（五分类）**

项目名称	检查结果	单位	参考值	提示
白细胞(WBC)	5.86	10 <sup>9</sup> /L	3.5--9.5	

淋巴细胞绝对值(LY#)	1.85	10 <sup>9</sup> /L	1.1--3.2	
淋巴细胞百分比(LY%)	31.6	%	20--50	
中性粒细胞绝对值(GR#)	3.57	10 <sup>9</sup> /L	1.8--6.3	
中性粒细胞百分比(GR%)	61.0	%	40--75	
嗜碱性粒细胞绝对值(BA#)	0.03	10 <sup>9</sup> /L	0--0.06	
嗜碱性粒细胞百分比(BA%)	0.5	%	0--1.0	
嗜酸性粒细胞绝对值(EO#)	0.09	10 <sup>9</sup> /L	0.02--0.52	
嗜酸性粒细胞百分比(EO%)	1.5	%	0.4--8.0	
血小板(PLT)	235	10 <sup>9</sup> /L	125--350	
血小板分布宽度(PDW)	15.8	%	15--17	
平均血小板体积(MPV)	9.6	fl	6.0--14.0	
血小板压积(PCT)	0.225	%	0.11--0.28	
红细胞(RBC)	4.54	10 <sup>12</sup> /L	3.8--5.1	
血红蛋白	144	g/L	115--150	
红细胞压积(HCT)	42.5	%	35--45	
红细胞平均体积(MCV)	93.7	fl	82--100	
平均血红蛋白含量(MCH)	31.8	pg	27--34	
平均血红蛋白浓度(MCHC)	339	g/L	316--354	
单核细胞绝对值(MO#)	0.32	10 <sup>9</sup> /L	0.1--0.60	
单核细胞百分比(MO%)	5.4	%	3--10	
红细胞分布宽度标准差(RDW-SD)	44.9	fl	35--56	
红细胞分布宽度变异系数(RDW-CV)	12.6	%	10.6--16.6	
大血小板比率	21.5	%	11--45	
大血小板数目	50	10 <sup>9</sup> /L	30--90	
未成熟粒细胞数目	0.01	10 <sup>9</sup> /L	0--999	
未成熟粒细胞百分比	0.2	%	0--100	

有核红细胞数目	0.000	10 <sup>9</sup> /L	0--9999	
有核红细胞百分比	0.00	/100WBC	0--9999	

**\*小结：**

未见异常

操作员：乔叶 检查日期:2023-11-24 检查医生:陈建国

**肾功三项**

项目名称	检查结果	单位	参考值	提示
肌酐(CREA)	63.00	umol/L	41--73	
尿酸(UA)	266.00	umol/L	140--340	
尿素测定 (Urea)	4.90	mmol/L	2.6--7.5	

**\*小结：**

未见异常

操作员：刘慧芳 检查日期:2023-11-24 检查医生:陈建国

**空腹血糖**

项目名称	检查结果	单位	参考值	提示
葡萄糖(GLU)	4.95	mmol/L	3.89--6.1	

**\*小结：**

未见异常

操作员：刘慧芳 检查日期:2023-11-24 检查医生:陈建国

**血脂四项**

项目名称	检查结果	单位	参考值	提示
动脉硬化指数	2.16		1.31--3.19	
总胆固醇(CHOL)	4.73	mmol/L	2.59--5.2	
甘油三脂(TG)	1.35	mmol/L	0.7--1.7	
低密度脂蛋白(LDL)	3.24	mmol/L	0--4.13	

高密度脂蛋白(HDL)	1.50	mmol/L	0.77--1.55	
-------------	------	--------	------------	--

**\*小结:**

未见异常

操作员：刘慧芳 检查日期:2023-11-24 检查医生:陈建国

**肝功能三项**

项目名称	检查结果	单位	参考值	提示
γ-谷氨酰转肽酶(GGT)	18.0	U/L	7--45	
丙氨酸氨基转移酶(ALT)	15.00	U/L	7--40	
门冬氨酸氨基转移酶(AST)	17.00	U/L	13--35	
谷草比谷丙	1.13		0.4--2.5	

**\*小结:**

未见异常

操作员：刘慧芳 检查日期:2023-11-24 检查医生:陈建国

**人乳头瘤病毒检查 (HPV)**

项目名称	检查结果	单位	参考值	提示
HPV 高危亚型 16	阴性(-)		阴性(-)	
HPV 高危亚型 18	阴性(-)		阴性(-)	
HPV 高危亚型 31	阴性(-)		阴性(-)	
HPV 高危亚型 26	阴性(-)		阴性(-)	
HPV 高危亚型 33	阴性(-)		阴性(-)	
HPV 高危亚型 35	阴性(-)		阴性(-)	
HPV 高危亚型 39	阴性(-)		阴性(-)	
HPV 高危亚型 45	阴性(-)		阴性(-)	
HPV 高危亚型 51	阴性(-)		阴性(-)	
HPV 高危亚型 52	阴性(-)		阴性(-)	
HPV 高危亚型 53	阴性(-)		阴性(-)	

HPV 高危亚型 56	阴性(-)		阴性(-)	
HPV 高危亚型 58	阴性(-)		阴性(-)	
HPV 高危亚型 59	阴性(-)		阴性(-)	
HPV 高危亚型 66	阴性(-)		阴性(-)	
HPV 高危亚型 68	阴性(-)		阴性(-)	
HPV 高危亚型 73	阴性(-)		阴性(-)	
HPV 高危亚型 82	阴性(-)		阴性(-)	
HPV 低危亚型 6	阴性(-)		阴性(-)	
HPV 低危亚型 11	阴性(-)		阴性(-)	
HPV 低危亚型 42	阴性(-)		阴性(-)	
HPV 低危亚型 43	阴性(-)		阴性(-)	
HPV 低危亚型 81	阴性(-)		阴性(-)	

**\*小结:**

未见异常

操作员：祁佳佳 检查日期:2023-11-25 检查医生:陈建国

**(女) 肿瘤三项**

项目名称	检查结果	单位	参考值	提示
糖类抗原 125 测定 (CA125)	12.6	U/ml	0--38	
癌胚抗原(CEA)	1.20	ng/ml	0--5	
甲胎蛋白(AFP)	4.2	ng/ml	0--7	

**\*小结:**

未见异常

操作员：刘慧芳 检查日期:2023-11-24 检查医生:陈建国

# 大同现代医学检验实验室

## 液基薄层细胞学图文报告

ID: 2023092207

病理号: 088165

姓名: 白玉娟

性别: 女

年龄: 39岁

送检科室:

电话号码: 18603407911

床号:

病历号:

体检号: 2308220860

送检医院: 大同瑞慈康复体检

送检日期: 2023-11-24

末次月经:

送检医生:

采样日期:

报告日期: 2023-11-24

标本满意度: 满意

细胞量: >45%

红细胞:

经期样本:

颈管细胞:

化生细胞:

鳞状细胞:

宫颈柱状细胞:

未见上皮内病变/恶性细胞:

正常范围内:

良性反应性改变:

- 炎症: 
  - 轻度:
  - 中度:
  - 重度:
- 放疗:
- 妊娠:
- 萎缩性:
- 宫内避孕器:
- 其他:

病原体: 滴虫感染:  念珠菌感染:  细菌感染:

提示 HPV 感染:  疱疹病毒感染:

鳞状上皮细胞分析:

非典型鳞状细胞:

- 倾向上皮内瘤变:
- 倾向良性反应性改变:
- 不能明确意义(ASC-US):
- 不排除高度病变(ASC-H):

上皮内低度病变:  鳞癌:

上皮内高度病变:

- CIN2:
- CIN3:

腺上皮细胞分析:

非典型腺细胞:

- 宫内膜:
- 来源不明:

非典型腺细胞(宫颈管):

- 倾向原位腺癌:
- 不能明确意义:
- 倾向良性反应性改变:

腺癌:

- 宫颈管:
- 宫内膜:
- 其它:

炎细胞:

- 轻度:
- 中度:
- 重度:

可疑腺癌:

诊断意见: 未见上皮内病变或恶性细胞 (NILM)。

建议:

报告医师: 张荣生

地址: 大同市魏都大道 79 号, 本报告医师签字后有效  
咨询: 0352-2830587 4006-122-995

妇科细胞学是筛查项目, 出于技术原因, 可能会有假阴性结果, 本检测仅对来样负责, 如果对结果有疑义, 请在收到报告 7 天内与我们联系。

# 大同瑞慈康复医院 12导联心电图报告

白玉娟 女 39岁

体检号:444472

病床号:

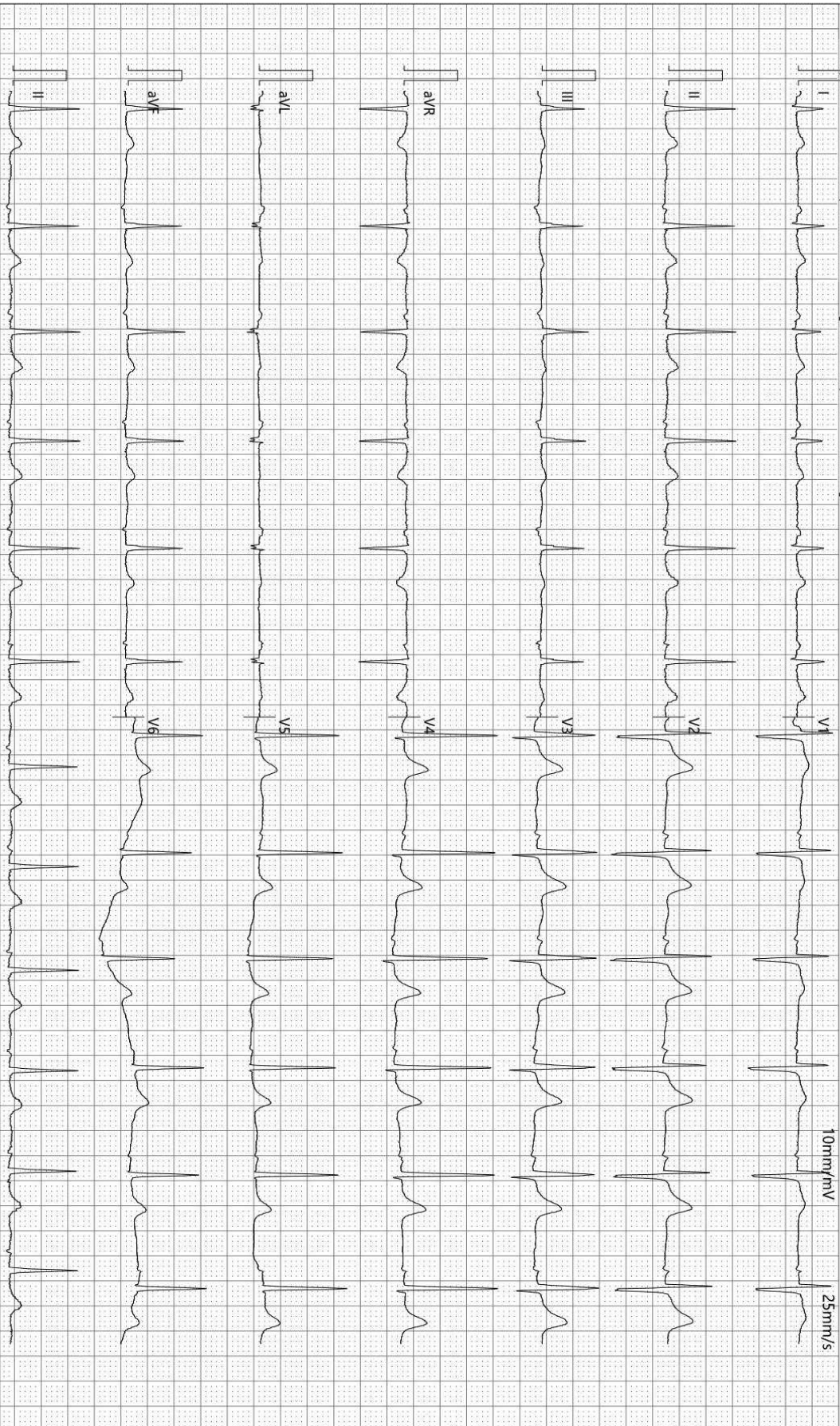
诊断结果:

- 1.窦性心律
- 2.大致正常心电图

诊断医生:

张之生

HR	: 72bpm	[60 ~ 100bpm]
P	: 111 ↑ ms	[0 ~ 110ms]
PR	: 157ms	[120 ~ 200ms]
QRS	: 74ms	[60 ~ 100ms]
QT/QTc	: 387/424ms	[320 ~ 440/0 ~ 460ms]
P/QRS/T	: -60 ↓ /71/49deg.	[0 ~ 75/-30 ~ 90/0 ~ 75deg]
RV5/SV1	: 1.557/0.847mV	[0.0 ~ 2.5/0.0 ~ 2.0mV]



检查时间:2023-11-24 09:29:26

诊断时间:2023-11-24 09:37:21

SEMIP V1.90

仅供临床参考

# 大同瑞慈健康体检

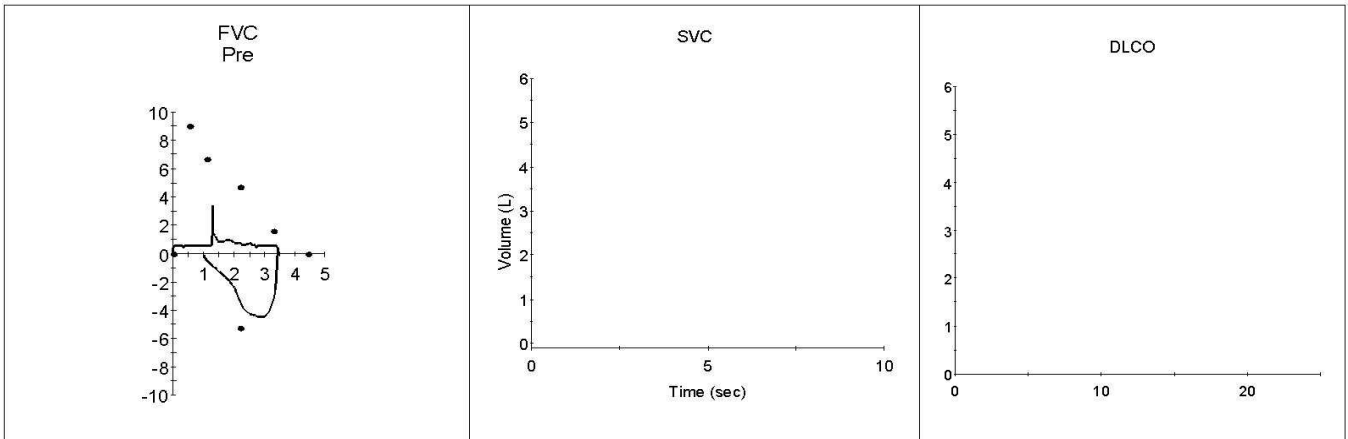
## 肺功能检验报告

姓名: 白玉娟	ID: 444472	BSA: 1.57	日期: 2023/11/24
医师:	身高: 164.00	年龄: 39	病房:
医生:	体重: 53.00	性别: Female	种族: <Unspecified>

Pre Test Comments:

Post Test Comments: 阻塞性通气功能障碍

	Pre-Bronch			Post-Bronch		
	<u>Actual</u>	<u>Pred</u>	<u>%Pred</u>	<u>Actual</u>	<u>%Pred</u>	<u>%Chng</u>
----用力肺活量 ----						
FVC (L)	3.43	4.42	77			
FEV1 (L)	1.33	3.55	37			
FEV1/FVC (%)	39	80	48			
FEF 25% (L/sec)	0.50	6.67	7			
FEF 75% (L/sec)	0.72	1.62	44			
FEF 25-75% (L/sec)	0.69	3.49	19			
FEF Max (L/sec)	1.40	9.00	15			
FIVC (L)	2.40					
FIF Max (L/sec)	4.52					



## 超声诊断图文报告

流水号: 2308220860

影像号: 1460573

姓名: 白玉娟

年龄: 39 岁

性别: 女

检查设备: Vivid E95

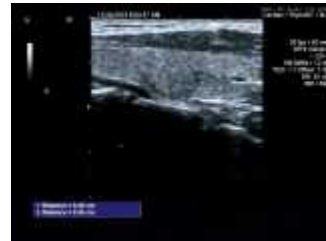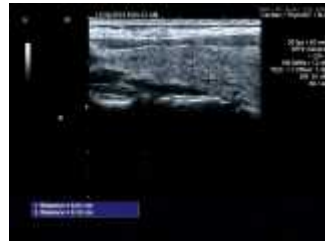体检号: 444472

申请医院: 本院

体检科室: 体检科

检查部位: 甲状腺彩超

经典图像:



影像所见:

甲状腺双侧叶形态正常, 包膜完整, 于左侧叶探及大小约 0.5\*0.3cm 低回声结节, 形态规则, 边界清, 右侧叶探及囊性结节, 大小约 0.2\*0.1cm, 边界清, 余实质回声均匀, CDFI: 未见异常血流信号。双侧颈部未见明显肿大淋巴结。

影像诊断:

甲状腺双侧叶结节 TI-RADS 2-3 级 定期复查

报告医师: 李菊蓉

检查日期: 2023-11-24

审核医师: 李菊蓉

报告日期: 2023-11-24

## 超声诊断图文报告

流水号: 2308220860

影像号: 1460576

姓名: 白玉娟

年龄: 39 岁

性别: 女

检查设备: Vivid E95

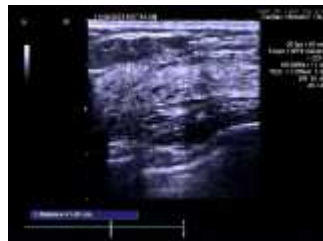
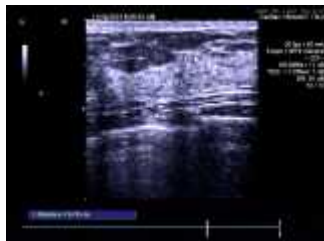
体检号: 444472

申请医院: 本院

体检科室: 体检科

检查部位: 乳腺彩超

经典图像:



影像所见:

双侧乳腺腺体层次清晰, 右乳腺体厚 1.0cm, 左乳腺体厚 0.8cm, 乳导管未见扩张, 未见明显占位性病变, CDFI: 未见异常血流信号。

双侧腋下未见明显肿大淋巴结。

影像诊断:

双侧乳腺未见明显异常

报告医师: 李菊蓉

检查日期: 2023-11-24

审核医师: 李菊蓉

报告日期: 2023-11-24

## 超声诊断图文报告

流水号: 2308220860

影像号: 1460578

姓名: 白玉娟

年龄: 39 岁

性别: 女

检查设备: Vivid E95

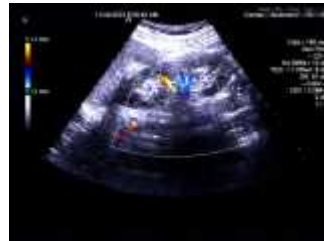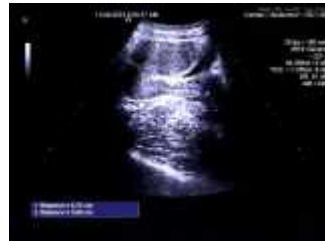体检号: 444472

申请医院: 本院

体检科室: 体检科

检查部位: 全腹彩超

经典图像:



影像所见:

肝脏大小形态正常, 包膜光滑完整, 实质回声均匀, 肝内管道系统走行清晰, 门静脉及肝内胆管不扩张。

胆囊大小形态正常, 壁不厚、光滑, 囊内透声好, 肝外胆管不扩张。

胰腺大小形态正常, 实质回声均匀, 主胰管不扩张。

脾脏大小形态正常, 实质回声均匀, 脾门静脉不宽。

双肾大小形态正常, 皮髓质分界清晰, 集合系统未见分离, 双侧输尿管未见扩张。

膀胱充盈佳, 未见明显异常。

前位子宫, 大小约 5.7\*3.6\*4.9cm, 肌壁回声均匀, 内膜线清晰, 厚 0.3cm, 宫颈厚约 2.9cm, 双侧附件区未见异常。

影像诊断:

肝、胆、脾、胰、双肾、子宫、双侧附件区未见明显异常

报告医师: 李菊蓉

检查日期: 2023-11-24

审核医师: 李菊蓉

报告日期: 2023-11-24