



2308220844

大同瑞慈健康体检

报 告 册

体检编号	444466	工号	179
姓名	梁瑞金		
性别	男	年龄	36岁
单位	中国邮政集团有限公司大同		
部门	中国邮政集团寄递业务部		
联系电话	15835368990		
体检日期	2023-11-22		

尊敬的梁瑞金先生您好！

首先，瑞慈健康体检全体员工欢迎您的光临，并对您的信任表示衷心的感谢！

您于 2023-11-22 （体检编号：444466）完成健康检查，本机构的各科医生已根据您的体检项目及结果，汇总成此份健康体检报告，并经总检医生审核。据此提出对您健康状况的综合分析及建议。

瑞慈健康体检倡导“大健康、大康复”，提出“健康是第一财富（Rich）”的人文理念。希望您仔细阅读并妥善地保管此份健康体检报告，并认真关注报告中的提示与建议，若您对报告内容有任何疑问，可直接与瑞慈健康体检客服部联系，进一步咨询。

健康体检咨询电话：**0352-2824444**

客户服务咨询电话：**0352-2830597**

400-6112995

瑞慈健康体检报告由下列内容组成：

第一部分：主检报告

第二部分：分科分项结果

第三部分：检验报告

第四部分：附表

主检报告

检查综述

- 1、【尿液分析+尿沉渣】 鳞状上皮细胞偏高(3 /HP) 粘液丝偏高(1 /HP)
- 2、【心电图】 1. 窦性心律不齐
- 3、【腹部彩超】 1. 轻度脂肪肝

医生建议

【鳞状上皮细胞偏高】：

(1)在生理情况下，机体正常的新陈代谢都会引起鳞状上皮细胞的脱离，这是一种正常的机体现象。如果长时间出现鳞状上皮细胞偏高的现象时，则有可能是尿路感染、泌尿系统结石等因素导致，应及时往泌尿外科进一步诊断治疗。

【粘液丝偏高】：

- (1)尿常规中粘液丝是由尿路中细胞分泌出来的，在有尿路感染时分泌会明显增多，且伴有炎症细胞的出现。
- (2)粘液丝偏高，可分为生理性偏高和病理性偏高两种，生理性偏高一般是由于喝水较少导致的尿液浓缩，一般在喝水后就能达到稀释的效果。
- (3)病理性的粘液丝偏高是由于泌尿系炎症或者是前列腺炎导致的，需要注意观察，多喝水，同时有白细胞等炎症细胞增多时，应及时服用抗感染药物治疗。如果仅有粘液丝的增多而没有白细胞等炎症细胞增多时，尿路有炎症的可能性不大。
- (4)建议平时饮食注意清淡，多喝水，少吃油腻和辛辣的食物，要注意个人清洁卫生，勤洗阴部，注意休息。

【窦性心律不齐】：

- (1)供内科临床参考，可见于正常人，无重要临床意义。
- (2)见于正常人，是一种随呼吸节律而变化的正常心律。

【轻度脂肪肝】：

- (1)脂肪肝是指肝脏被脂肪浸润，为一种多病因引起的获得性疾病。
- (2)脂肪肝是以肝细胞脂肪变性和脂肪蓄积为病理特征，最常见易患因素有超重或肥胖、进食油腻食物、高脂血症（尤其甘油三酯升高）、营养失调（营养过量或不足）、饮酒、高脂血症、少运动、糖耐量异常、减肥造成体重急剧下降、营养不良、中毒和药物等。
- (3)当肝内脂类（主要为甘油三酯）含量超过肝重的5%时为脂肪肝。脂肪肝是一个常见的临床现象，不是一个独立性的疾病。
- (4)值得注意的是，过多的脂肪在肝组织、肝细胞内浸润，引起肝细胞肿大，严重可致肝硬化。脂肪肝是可逆性的，合理饮食、运动及治疗后可恢复。
- (5)合理控制饮食，控制总摄入量，低盐、低脂和低糖类饮食，少吃动物内脏，多吃蔬菜水果；
- (6)控制危险因素，如控制体重、改善胰岛素抵抗、调整血脂紊乱，戒酒、戒烟，坚持长期有氧运动，加强体育锻炼；
- (7)定期复查腹部彩超、血脂、肝功能。

汇总医生： 丁昊炜

主检日期： 2023-11-23

主检医生：

分科结果

检验报告

血流变

项目名称	检查结果	单位	参考值	提示
全血粘度高切 200/s	4.41	mpas	3.53--4.65	
全血粘度中切 100/s	4.72	mpas	3.6--4.9	
全血粘度中切 50/s	5.18	mpas	4.7--5.9	
全血还原粘度高切	6.96	mpas	3.66--8.48	
全血还原粘度低切	42.90	mpas	31.8--50.2	
血浆粘度	1.49	mpas	1.26--1.70	
血沉(ESR)	7.40	mm/h	0--15	
红细胞压积	0.42	L/L	0.40--0.50	
红细胞聚集指数	4.42		3.79--6.05	
红细胞变形指数	0.84		0.51--1.02	
红细胞刚性指数	4.67		2.15--6.73	
血沉方程 K 值	25.74	mm/h	0--77	
全血粘度 1/s	19.51	mpas	17.6--21.3	
全血高切相对指数	2.96		2.08--3.69	
全血低切相对指数	13.09		10.37--16.94	

*小结:

未见异常

操作员：梁可欣

检查日期:2023-11-22

检查医生:陈建国

尿液分析+尿沉渣

项目名称	检查结果	单位	参考值	提示
白细胞尿	1	个/ul	0--13	
上皮细胞(EC)	3	/HP	0--28	
管型(CAST)	0	个/ul	0--1	

霉菌(尿)	0	/HP	0--0	
结晶	0	/HP	0--10	
透明度(CLA)	清亮			
胆红素(BIL)	-		阴性	
隐血(ERY)	-		阴性	
小圆上皮细胞(SRC)	0	个/ul	0--0	
维生素 C	-		阴性	
异常红细胞	0	个/ul	0--3	
红细胞(正常)	0	个/ul	0--6	
鳞状上皮细胞	3	个/ul	0--0	↑
粘液丝	1	个/ul	0--0	↑
颜色(Colour)	淡黄色			
尿葡萄糖(GLU)	-		阴性	
酮体(KET)	-		阴性	
比重(SG)	1.020		1.003--1.030	
酸碱度(PH)	6.0		4.5--8.0	
尿蛋白质(PRO)	-		阴性	
尿胆原(URO)	-		阴性	
亚硝酸盐(NIT)	-		阴性	
红细胞(尿)(RBC)	0	个/ul	0--6	
尿白细胞(LEU)	-		阴性	

***小结:**

鳞状上皮细胞偏高(3 /HP) 粘液丝偏高(1 /HP)

操作员: 祁佳佳 检查日期:2023-11-22 检查医生:陈建国

血常规 (五分类)

项目名称	检查结果	单位	参考值	提示
白细胞(WBC)	6.22	10 ⁹ /L	3.5--9.5	

淋巴细胞绝对值(LY#)	1.57	10 ⁹ /L	1.1--3.2	
淋巴细胞百分比(LY%)	25.2	%	20--50	
中性粒细胞绝对值(GR#)	3.97	10 ⁹ /L	1.8--6.3	
中性粒细胞百分比(GR%)	63.9	%	40--75	
嗜碱性粒细胞绝对值(BA#)	0.04	10 ⁹ /L	0--0.06	
嗜碱性粒细胞百分比(BA%)	0.7	%	0--1.0	
嗜酸性粒细胞绝对值(EO#)	0.29	10 ⁹ /L	0.02--0.52	
嗜酸性粒细胞百分比(EO%)	4.6	%	0.4--8.0	
血小板(PLT)	197	10 ⁹ /L	125--350	
血小板分布宽度(PDW)	16.0	%	15--17	
平均血小板体积(MPV)	10.6	fl	6.0--14.0	
血小板压积(PCT)	0.209	%	0.11--0.28	
红细胞(RBC)	4.92	10 ¹² /L	4.3--5.8	
血红蛋白	146	g/L	130--175	
红细胞压积(HCT)	42.8	%	40--50	
红细胞平均体积(MCV)	87.0	fl	82--100	
平均血红蛋白含量(MCH)	29.7	pg	27--34	
平均血红蛋白浓度(MCHC)	341	g/L	316--354	
单核细胞绝对值(MO#)	0.35	10 ⁹ /L	0.1--0.60	
单核细胞百分比(MO%)	5.6	%	3--10	
红细胞分布宽度标准差(RDW-SD)	43.6	fl	35--56	
红细胞分布宽度变异系数(RDW-CV)	13.3	%	10.6--16.6	
大血小板比率	30.2	%	11--45	
大血小板数目	60	10 ⁹ /L	30--90	
未成熟粒细胞数目	0.01	10 ⁹ /L	0--999	
未成熟粒细胞百分比	0.2	%	0--100	

有核红细胞数目	0.000	10 ⁹ /L	0--9999	
有核红细胞百分比	0.00	/100WBC	0--9999	

***小结:**

未见异常

操作员：余雅倩 检查日期:2023-11-22 检查医生:陈建国

肾功三项

项目名称	检查结果	单位	参考值	提示
肌酐(CREA)	66.00	umol/L	57--97	
尿酸(UA)	207.00	umol/L	200--420	
尿素测定 (Urea)	4.80	mmol/L	3.1--8.0	

***小结:**

未见异常

操作员：王文静 检查日期:2023-11-22 检查医生:陈建国

空腹血糖

项目名称	检查结果	单位	参考值	提示
葡萄糖(GLU)	5.18	mmol/L	3.89--6.1	

***小结:**

未见异常

操作员：王文静 检查日期:2023-11-22 检查医生:陈建国

血脂四项

项目名称	检查结果	单位	参考值	提示
动脉硬化指数	2.20		1.31--3.19	
总胆固醇(CHOL)	2.99	mmol/L	2.59--5.2	
甘油三脂(TG)	1.09	mmol/L	0.7--1.7	
低密度脂蛋白(LDL)	2.13	mmol/L	0--4.13	

高密度脂蛋白(HDL)	0.97	mmol/L	0.77--1.55	
-------------	------	--------	------------	--

***小结:**

未见异常

操作员：王文静 检查日期:2023-11-22 检查医生:陈建国

肝功能三项

项目名称	检查结果	单位	参考值	提示
γ-谷氨酰转肽酶(GGT)	40.0	U/L	10--60	
丙氨酸氨基转移酶(ALT)	38.00	U/L	9--50	
门冬氨酸氨基转移酶(AST)	27.00	U/L	15--40	
谷草比谷丙	0.71		0.4--2.5	

***小结:**

未见异常

操作员：王文静 检查日期:2023-11-22 检查医生:陈建国

(男) 肿瘤三项

项目名称	检查结果	单位	参考值	提示
前列腺特异性抗原(PSA)	1.35	ng/ml	0--1.4	
癌胚抗原(CEA)	1.55	ng/ml	0--5	
甲胎蛋白(AFP)	4.3	ng/ml	0--7	

***小结:**

未见异常

操作员：王文静 检查日期:2023-11-22 检查医生:陈建国

大同瑞慈康复医院 12导联心电图报告

梁瑞金 男 36岁 体检号:444466

病床号:

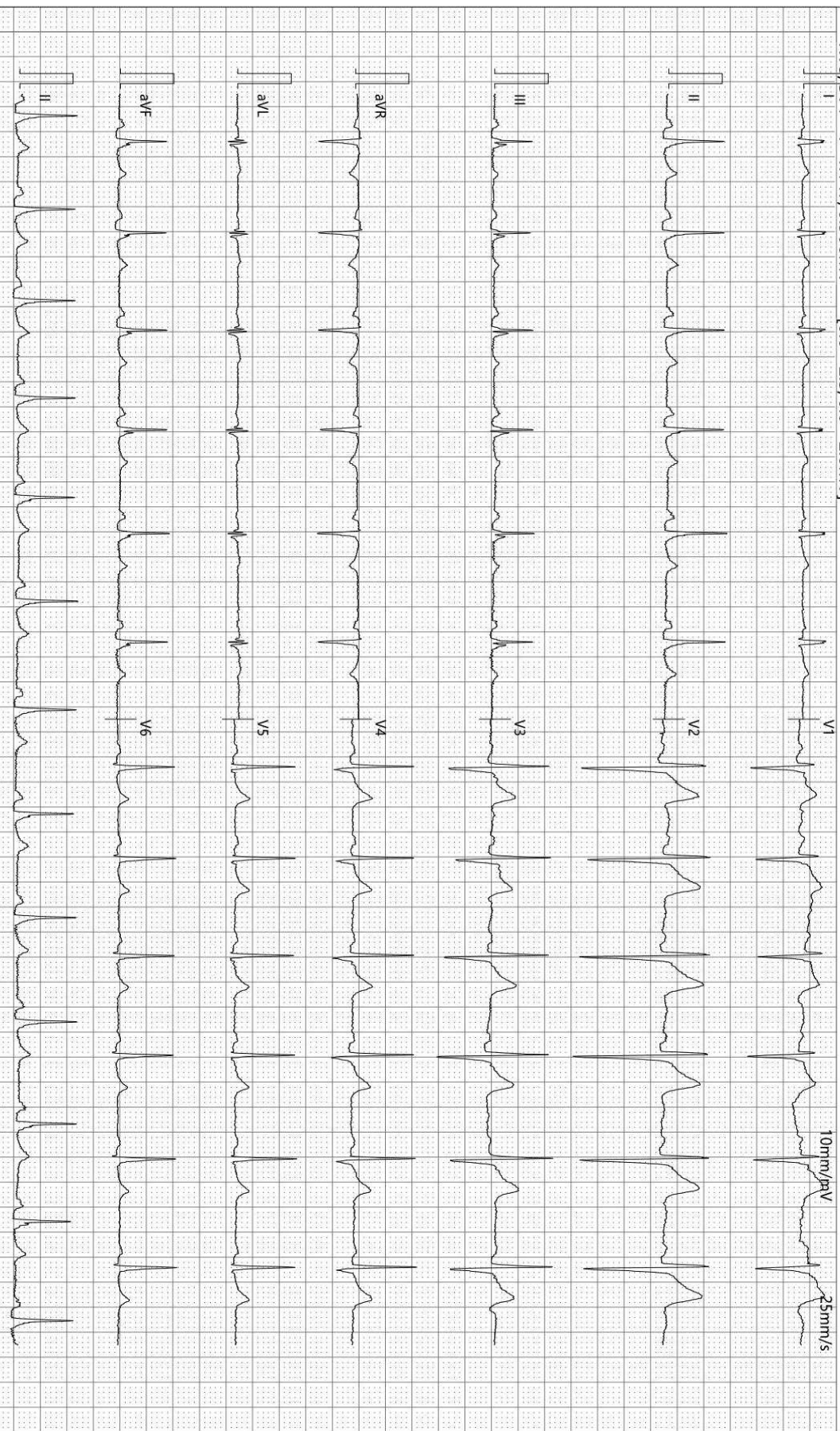
诊断结果:

窦性心律不齐

诊断医生:

张之生

HR	: 74bpm	[60 ~ 100bpm]
P	: 111 ↑ ms	[0 ~ 110ms]
PR	: 165ms	[120 ~ 200ms]
QRS	: 90ms	[60 ~ 100ms]
QT/QTc	: 353/394ms	[320 ~ 440/0 ~ 450ms]
P/QRS/T	: 67/76/61deg.	[0 ~ 75/-30 ~ 90/0 ~ 75deg]
RV5/SV1	: 1.147/0.908mV	[0.0 ~ 2.5/0.0 ~ 2.0mV]



检查时间:2023-11-22 08:19:25

诊断时间:2023-11-22 08:30:29

SEMIP V1 90

仅供临床参考

大同瑞慈健康体检

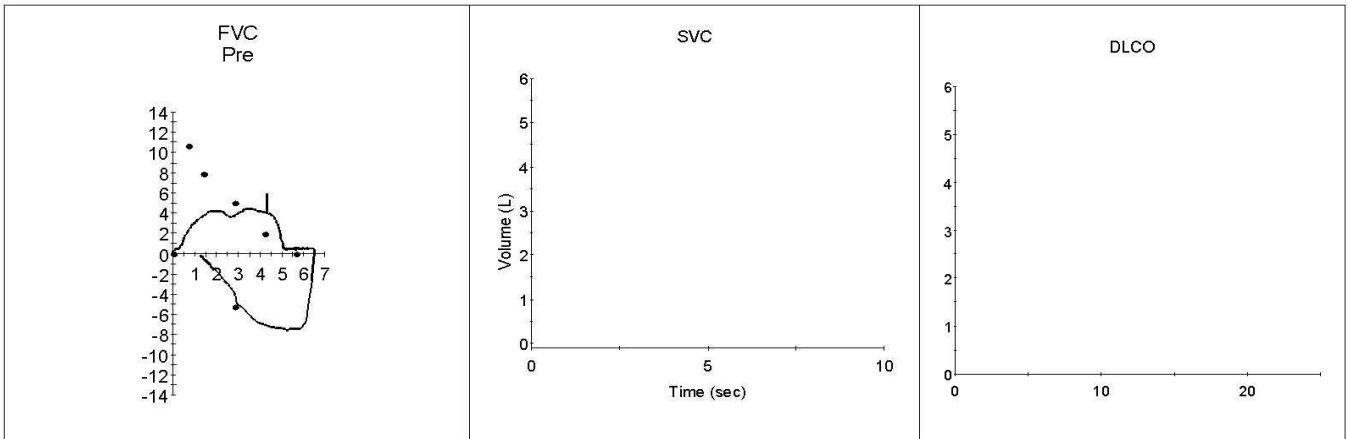
肺功能检验报告

姓名: 梁瑞金	ID: 2308220844	BSA: 1.95	日期: 2023/11/22
医师:	身高: 182.00	年龄: 36	病房:
医生:	体重: 74.00	性别: Male	种族: <Unspecified>

Pre Test Comments:

Post Test Comments: 肺通气功能: 正常

	Pre-Bronch			Post-Bronch		
	<u>Actual</u>	<u>Pred</u>	<u>%Pred</u>	<u>Actual</u>	<u>%Pred</u>	<u>%Chng</u>
----用力肺活量 ----						
FVC (L)	6.50	5.64	115			
FEV1 (L)	4.34	4.51	96			
FEV1/FVC (%)	67	80	83			
FEF 25% (L/sec)	4.15	7.85	52			
FEF 75% (L/sec)	2.50	1.92	130			
FEF 25-75% (L/sec)	3.93	4.29	91			
FEF Max (L/sec)	4.44	10.60	41			
FIVC (L)	5.21					
FIF Max (L/sec)	7.52					



超声诊断图文报告

流水号: 2308220844

影像号: 1457975

姓名: 梁瑞金

年龄: 36 岁

性别: 男

检查设备: Vivid E95

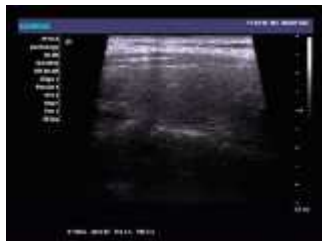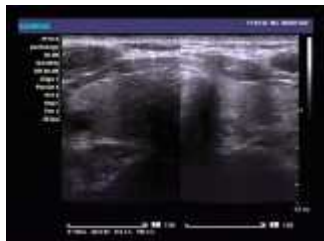体检号: 444466

申请医院: 本院

体检科室: 体检科

检查部位: 甲状腺彩超

经典图像:



影像所见:

甲状腺双侧叶形态正常, 包膜完整, 实质回声均匀, CDFI: 未见异常血流信号。
双侧颈部未见明显肿大淋巴结。

影像诊断:

甲状腺双侧叶未见异常

报告医师: 李菊蓉

检查日期: 2023-11-22

审核医师: 李菊蓉

报告日期: 2023-11-22

超声诊断图文报告

流水号: 2308220844

影像号: 1457981

姓名: 梁瑞金

年龄: 36 岁

性别: 男

检查设备: Vivid E95

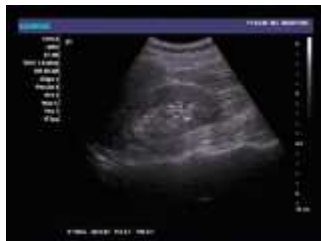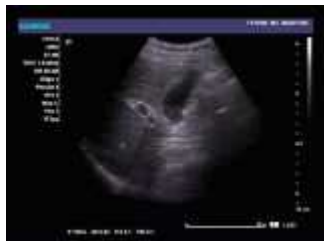体检号: 444466

申请医院: 本院

体检科室: 体检科

检查部位: 腹部彩超

经典图像:



影像所见:

肝脏大小形态正常, 包膜光滑完整, 实质回声细腻增强, 肝内管道系统走行尚清晰, 门静脉及肝内胆管不扩张。
胆囊大小形态正常, 壁不厚、光滑, 囊内透声好, 肝外胆管不扩张。
胰腺大小形态正常, 实质回声均匀, 主胰管不扩张。
脾脏大小形态正常, 实质回声均匀, 脾门静脉不宽。
双肾大小形态正常, 皮髓质分界清晰, 集合系统未见分离, 双侧输尿管未见扩张。

影像诊断:

1. 轻度脂肪肝

报告医师: 李菊蓉

检查日期: 2023-11-23

审核医师: 李菊蓉

报告日期: 2023-11-23