



2308220828

# 大同瑞慈健康体检

## 报 告 册

体检编号	444859	工号	163
姓名	侯强		
性别	男	年龄	40岁
单位	中国邮政集团有限公司大同		
部门	中国邮政集团信息技术与设备维		
联系电话	13994363631		
体检日期	2023-11-09		

尊敬的侯强先生您好！

首先，瑞慈健康体检全体员工欢迎您的光临，并对您的信任表示衷心的感谢！

您于 2023-11-09 （体检编号：444859）完成健康检查，本机构的各科医生已根据您的体检项目及结果，汇总成此份健康体检报告，并经总检医生审核。据此提出对您健康状况的综合分析及建议。

瑞慈健康体检倡导“大健康、大康复”，提出“健康是第一财富（Rich）”的人文理念。希望您仔细阅读并妥善地保管此份健康体检报告，并认真关注报告中的提示与建议，若您对报告内容有任何疑问，可直接与瑞慈健康体检客服部联系，进一步咨询。

健康体检咨询电话：**0352-2824444**

客户服务咨询电话：**0352-2830597**

**400-6112995**

瑞慈健康体检报告由下列内容组成：

第一部分：主检报告

第二部分：分科分项结果

第三部分：检验报告

第四部分：附表

## 主检报告

### 检查综述

- 1、【身高、体重、血压】 (1) 体重指数 28.91：超重
- 2、【肝功能三项】 丙氨酸氨基转移酶(ALT)偏高(76.00 U/L) 谷草比谷丙偏低(0.39)
- 3、【尿液分析+尿沉渣】 维生素 C1+ 鳞状上皮细胞偏高(3 /HP) 粘液丝偏高(12 /HP)
- 4、【心电图】 1. 窦性心动过缓伴不齐 2. 心电图右偏
- 5、【腹部彩超】 脂肪肝(轻度)

### 医生建议

#### 【超重】：

- (1) 体重指数是判断体重超标或偏低的主要指标。体重是反映和衡量一个人健康状况的重要标志之一，过胖和过瘦都不利于健康，身高体重不协调也不会给人以美感。体重的变化，还会直接反映身体长期的热量平衡状态。
- (2) 当需要比较及分析一个人的体重对于不同身高的人所带来的健康影响时，体重指数是一个中立而可靠的指标。其主要适用于需要体重测试、体型肥胖和全身检查的人群。
- (3) 体重指数(BMI)是世界卫生组织推荐的国际统一使用的肥胖分型标准，也是目前国际上常用的衡量人体胖瘦程度以及是否健康的一个标准，其计算方式为： $BMI = \text{体重(千克)} / \text{身高(米} \times \text{米)}$ 。成人的标准值是BMI18.5-23.9之间。低于18.5为体重指数偏低；高于23.9则为体重指数偏高。
- (4) 一般表现为体重超重或肥胖，超重及肥胖会出现一系列代谢性疾病，如高血压、高血糖、高血脂、高尿酸血症等，所以体重指数偏高者一定要注意控制体重。
- (5) 合理控制饮食，食品多样化，食物纤维可适量增加，饮食规律，避免暴饮暴食，低盐、低脂饮食为主，减少高热量食物的摄入。
- (6) 加强体育锻炼，每天最少保持30分钟的中等强度运动。鼓励每天至少快步走6000步比较健康。肥胖患者不适合较剧烈的运动，会加重膝关节的负担，可以选择游泳、划船等对膝关节负荷较小的运动。
- (7) 定期检查血糖、血脂、肝功、肝脏B超等，积极治疗基础性疾病。
- (8) 减少热量摄取及增加热量消耗。强调以健康行为、饮食、运动为主的综合治疗。

#### 【丙氨酸氨基转移酶(ALT)偏高】：

- (1) 丙氨酸氨基转移酶主要存在于肝细胞内，还分布在心肌、骨骼肌、肾脏等部位。肝脏轻度损伤就可能引起肝细胞膜破坏，导致丙氨酸转氨酶释放入血，是肝细胞损害的敏感指标，其增高的程度与肝细胞被破坏的程度成正比。
- (2) 丙氨酸氨基转移酶具有临床意义的升高一般要大于正常值的2-3倍。如果是生理性的升高多是由于剧烈运动、熬夜、饮酒、感冒、过量食用油腻食物后，致使丙氨酸氨基转氨酶轻度升高。
- (3) 丙氨酸氨基转氨酶病理性升高多由于病毒性肝炎、肝硬化、酒精肝、药物性肝病、脂肪肝、胆囊炎等疾病造成，除了肝胆疾病外，心脏疾病、骨骼疾病等，也可使丙氨酸氨基转氨酶升高。
- (4) 发现了丙氨酸氨基转氨酶升高，排除生理性的原因外，如果超过正常值的两倍，则需要明确升高的原因。首先完善彩超、各型肝炎病毒等检查，如果经复查仍偏高者，应前往消化内科咨询，结合临床治疗。
- (5) 平时生活中应清淡饮食、戒烟限酒、避免劳累，多食新鲜果蔬，尤其是富含V-C的水果蔬菜。

#### 【谷草比谷丙偏低】：

- (1) 供专科结合临床参考。

**【维生素 C1+】：**

(1) 尿液中维生素 C 阳性，一般提示饮食中摄入维生素 C 含量较高的食物，引起尿液中维生素 C 呈阳性反应。建议定期复查尿常规。

**【鳞状上皮细胞偏高】：**

(1) 在生理情况下，机体正常的新陈代谢都会引起鳞状上皮细胞的脱离，这是一种正常的机体现象。如果长时间出现鳞状上皮细胞偏高的现象时，则有可能是尿路感染、泌尿系统结石等因素导致，应及时往泌尿外科进一步诊断治疗。

**【粘液丝偏高】：**

- (1) 尿常规中粘液丝是由尿路中细胞分泌出来的，在有尿路感染时分泌会明显增多，且伴有炎症细胞的出现。
- (2) 粘液丝偏高，可分为生理性偏高和病理性偏高两种，生理性偏高一般是由于喝水较少导致的尿液浓缩，一般在喝水后就能达到稀释的效果。
- (3) 病理性的粘液丝偏高是由于泌尿系炎症或者是前列腺炎导致的，需要注意观察，多喝水，同时有白细胞等炎症细胞增多时，应及时服用抗感染药物治疗。如果仅有粘液丝的增多而没有白细胞等炎症细胞增多时，尿路有炎症的可能性不大。
- (4) 建议平时饮食注意清淡，多喝水，少吃油腻和辛辣的食物，要注意个人清洁卫生，勤洗阴部，注意休息。

**【窦性心动过缓伴不齐】：**

- (1) 可见于正常人、体力劳动者、运动员，无症状者可定期随访，跟踪观察。不需治疗。
- (2) 如果有症状（胸闷、黑矇、晕厥等）请做动态心电图等相关检查，有明显窦性心动过缓并窦性心律不齐者可积极治疗心动过缓。在医生指导下服用提升心率的药物如：心宝、红参等。如果每分钟心率低于 45 次伴有晕厥、胸闷等症状时，需安装心脏起搏器。
- (3) 请前往心内科进一步治疗，长期随访。

**【心电图右偏】：**

- (1) 生理情况下可见于瘦长体型者。病理情况下可见于各种原因引起的右室肥厚、右束支、左后分支传导阻滞、肺气肿。
- (2) 无症状者无需特殊治疗，可定期复查心电图。有症状（心悸、心慌、胸闷）者，请往心内科结合临床治疗。定期复查。

**【脂肪肝】：**

- (1) 脂肪肝是指肝脏被脂肪浸润，为一种多病因引起的获得性疾病。
- (2) 脂肪肝是以肝细胞脂肪变性和脂肪蓄积为病理特征，最常见易患因素有超重或肥胖、进食油腻食物、高脂血症（尤其甘油三酯升高）、营养失调（营养过量或不足）、饮酒、高脂血症、少运动、糖耐量异常、减肥造成体重急剧下降、营养不良、中毒和药物等。
- (3) 当肝内脂类（主要为甘油三酯）含量超过肝重的 5% 时为脂肪肝。脂肪肝是一个常见的临床现象，不是一个独立性的疾病。
- (4) 值得注意的是，过多的脂肪在肝组织、肝细胞内浸润，引起肝细胞肿大，严重可致肝硬化。脂肪肝是可逆性的，合理饮食、运动及治疗后可恢复。
- (5) 合理控制饮食，控制总摄入量，低盐、低脂和低糖类饮食，少吃动物内脏，多吃蔬菜水果；
- (6) 控制危险因素，如控制体重、改善胰岛素抵抗、调整血脂紊乱，戒酒、戒烟，坚持长期有氧运动，加强体育锻炼；
- (7) 定期复查腹部彩超、血脂、肝功能。

汇总医生： 丁昊炜

主检日期： 2023-11-10

主检医生：

## 分科结果

### 身高、体重、血压

项目名称	检查结果	项目名称	检查结果
身高	186cm	体重	100kg
血压	133/75mmHg		

**\*小结：**

(1) 体重指数 28.91：超重

操作员：闫辛儿

检查日期：2023-11-09

检查医生：名燕凌

## 检验报告

### 血流变

项目名称	检查结果	单位	参考值	提示
全血粘度高切 200/s	4.19	mpas	3.53--4.65	
全血粘度中切 100/s	4.51	mpas	3.6--4.9	
全血粘度中切 50/s	4.97	mpas	4.7--5.9	
全血还原粘度高切	5.94	mpas	3.66--8.48	
全血还原粘度低切	38.06	mpas	31.8--50.2	
血浆粘度	1.34	mpas	1.26--1.70	
血沉(ESR)	1.30	mm/h	0--15	
红细胞压积	0.48	L/L	0.40--0.50	
红细胞聚集指数	4.68		3.79--6.05	
红细胞变形指数	0.76		0.51--1.02	
红细胞刚性指数	4.44		2.15--6.73	
血沉方程 K 值	6.08	mm/h	0--77	
全血粘度 1/s	19.61	mpas	17.6--21.3	
全血高切相对指数	3.13		2.08--3.69	
全血低切相对指数	14.63		10.37--16.94	

**\*小结:**

未见异常

操作员：梁可欣 检查日期:2023-11-09 检查医生:陈建国

### 尿液分析+尿沉渣

项目名称	检查结果	单位	参考值	提示
白细胞尿	4	个/ul	0--13	
上皮细胞(EC)	3	/HP	0--28	
管型(CAST)	0	个/ul	0--1	

霉菌(尿)	0	/HP	0--0	
结晶	0	/HP	0--10	
透明度(CLA)	清亮			
胆红素(BIL)	-		阴性	
隐血(ERY)	-		阴性	
小圆上皮细胞(SRC)	0	个/ul	0--0	
维生素 C	1+		阴性	
异常红细胞	0	个/ul	0--3	
红细胞(正常)	0	个/ul	0--6	
鳞状上皮细胞	3	个/ul	0--0	↑
粘液丝	12	个/ul	0--0	↑
颜色(Colour)	淡黄色			
尿葡萄糖(GLU)	-		阴性	
酮体(KET)	-		阴性	
比重(SG)	1.020		1.003--1.030	
酸碱度(PH)	6.0		4.5--8.0	
尿蛋白质(PRO)	-		阴性	
尿胆原(URO)	-		阴性	
亚硝酸盐(NIT)	-		阴性	
红细胞(尿)(RBC)	0	个/ul	0--6	
尿白细胞(LEU)	-		阴性	

**\*小结:**

维生素 C1+ 鳞状上皮细胞偏高(3 /HP) 粘液丝偏高(12 /HP)

操作员：祁佳佳 检查日期:2023-11-09 检查医生:陈建国

**血常规 (五分类)**

项目名称	检查结果	单位	参考值	提示
白细胞(WBC)	5.78	10 <sup>9</sup> /L	3.5--9.5	

淋巴细胞绝对值(LY#)	1.95	10 <sup>9</sup> /L	1.1--3.2
淋巴细胞百分比(LY%)	33.7	%	20--50
中性粒细胞绝对值(GR#)	3.24	10 <sup>9</sup> /L	1.8--6.3
中性粒细胞百分比(GR%)	56.0	%	40--75
嗜碱性粒细胞绝对值(BA#)	0.04	10 <sup>9</sup> /L	0--0.06
嗜碱性粒细胞百分比(BA%)	0.8	%	0--1.0
嗜酸性粒细胞绝对值(EO#)	0.16	10 <sup>9</sup> /L	0.02--0.52
嗜酸性粒细胞百分比(EO%)	2.8	%	0.4--8.0
血小板(PLT)	221	10 <sup>9</sup> /L	125--350
血小板分布宽度(PDW)	16.0	%	15--17
平均血小板体积(MPV)	9.7	fl	6.0--14.0
血小板压积(PCT)	0.213	%	0.11--0.28
红细胞(RBC)	5.36	10 <sup>12</sup> /L	4.3--5.8
血红蛋白	164	g/L	130--175
红细胞压积(HCT)	48.8	%	40--50
红细胞平均体积(MCV)	91.1	fl	82--100
平均血红蛋白含量(MCH)	30.5	pg	27--34
平均血红蛋白浓度(MCHC)	335	g/L	316--354
单核细胞绝对值(MO#)	0.39	10 <sup>9</sup> /L	0.1--0.60
单核细胞百分比(MO%)	6.7	%	3--10
红细胞分布宽度标准差(RDW-SD)	42.5	fl	35--56
红细胞分布宽度变异系数(RDW-CV)	12.3	%	10.6--16.6
大血小板比率	23.2	%	11--45
大血小板数目	51	10 <sup>9</sup> /L	30--90
未成熟粒细胞数目	0.02	10 <sup>9</sup> /L	0--999
未成熟粒细胞百分比	0.3	%	0--100

有核红细胞数目	0.000	10 <sup>9</sup> /L	0--9999	
有核红细胞百分比	0.00	/100WBC	0--9999	

**\*小结:**

未见异常

操作员：贺琰 检查日期:2023-11-09 检查医生:陈建国

**肾功三项**

项目名称	检查结果	单位	参考值	提示
肌酐(CREA)	69.00	umol/L	57--97	
尿酸(UA)	398.00	umol/L	200--420	
尿素测定 (Urea)	5.50	mmol/L	3.1--8.0	

**\*小结:**

未见异常

操作员：王文静 检查日期:2023-11-09 检查医生:陈建国

**空腹血糖**

项目名称	检查结果	单位	参考值	提示
葡萄糖(GLU)	4.94	mmol/L	3.89--6.1	

**\*小结:**

未见异常

操作员：王文静 检查日期:2023-11-09 检查医生:陈建国

**血脂四项**

项目名称	检查结果	单位	参考值	提示
动脉硬化指数	2.83		1.31--3.19	
总胆固醇(CHOL)	4.46	mmol/L	2.59--5.2	
甘油三脂(TG)	1.27	mmol/L	0.7--1.7	
低密度脂蛋白(LDL)	2.86	mmol/L	0--4.13	

高密度脂蛋白(HDL)	1.01	mmol/L	0.77--1.55	
-------------	------	--------	------------	--

**\*小结:**

未见异常

操作员：王文静 检查日期:2023-11-09 检查医生:陈建国

**肝功能三项**

项目名称	检查结果	单位	参考值	提示
γ-谷氨酰转肽酶(GGT)	34.0	U/L	10--60	
丙氨酸氨基转移酶(ALT)	76.00	U/L	9--50	↑
门冬氨酸氨基转移酶(AST)	30.00	U/L	15--40	
谷草比谷丙	0.39		0.4--2.5	↓

**\*小结:**

丙氨酸氨基转移酶(ALT)偏高(76.00 U/L) 谷草比谷丙偏低(0.39)

操作员：王文静 检查日期:2023-11-09 检查医生:陈建国

**(男) 肿瘤三项**

项目名称	检查结果	单位	参考值	提示
前列腺特异性抗原(PSA)	0.88	ng/ml	0--1.4	
癌胚抗原(CEA)	1.16	ng/ml	0--5	
甲胎蛋白(AFP)	1.9	ng/ml	0--7	

**\*小结:**

未见异常

操作员：王文静 检查日期:2023-11-09 检查医生:陈建国

# 大同瑞慈康复医院 12导联心电图报告

侯强 男 40岁 体检号:444859 病床号:

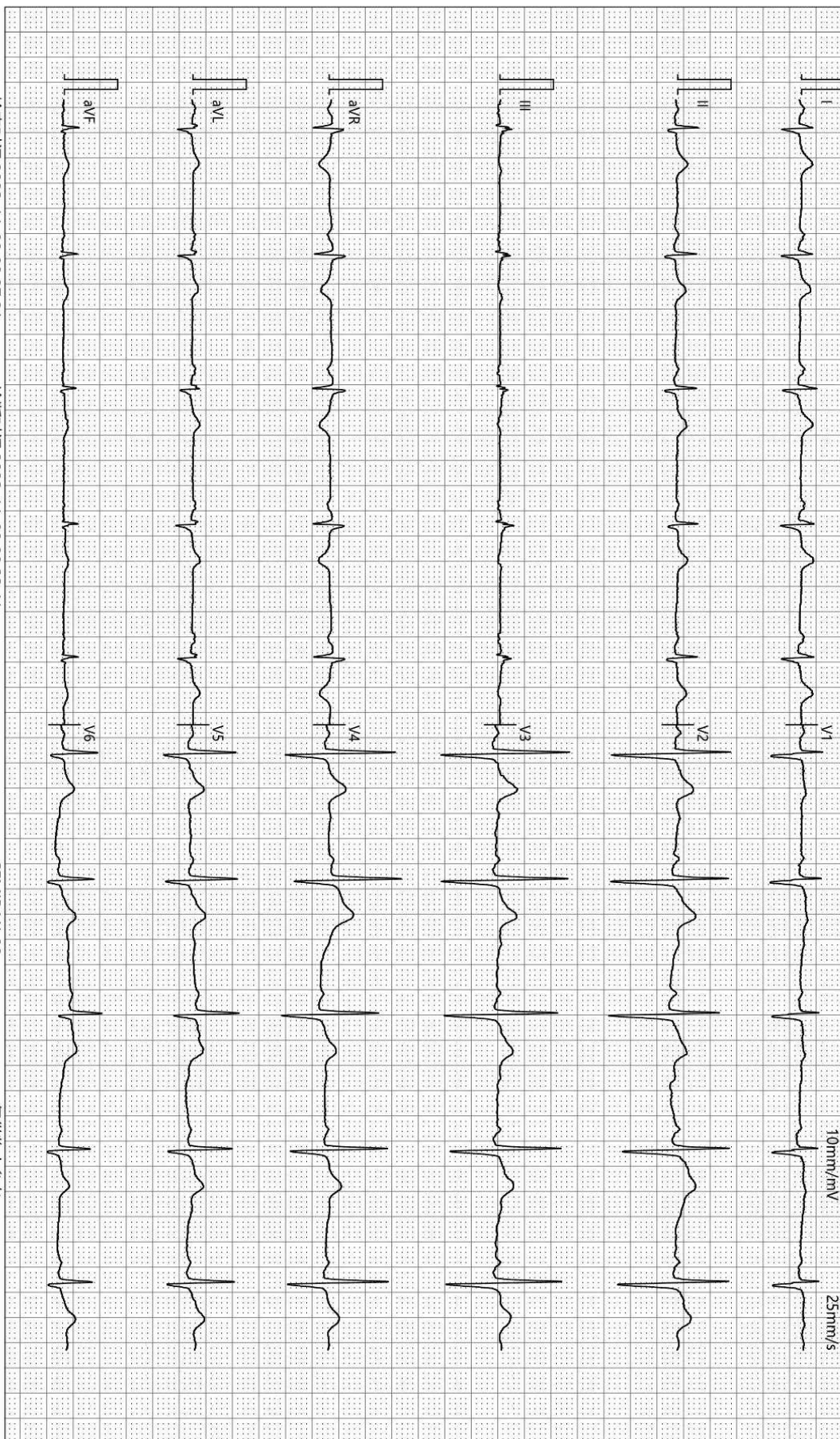
诊断结果:

- 1.窦性心动过缓伴不齐
- 2.心电图右偏

诊断医生:

张生 陶志娟

HR	: 55 ↓ bpm	[60 ~ 100bpm]
P	: 122 ↑ ms	[0 ~ 110ms]
PR	: 176ms	[120 ~ 200ms]
QRS	: 96ms	[60 ~ 100ms]
QT/QTc	: 434/417ms	[320 ~ 440/0 ~ 450ms]
P/QRS/T	: 4/107 ↑ /23deg.	[0 ~ 75/-30 ~ 90/0 ~ 75deg]
RV5fSV1	: 0.853/0.507mV	[0.0 ~ 2.5/0.0 ~ 2.0mV]



检查时间:2023-11-09 08:27:21

诊断时间:2023-11-09 08:33:41

SEMIP V1 90

仅供临床参考

# 大同瑞慈健康体检

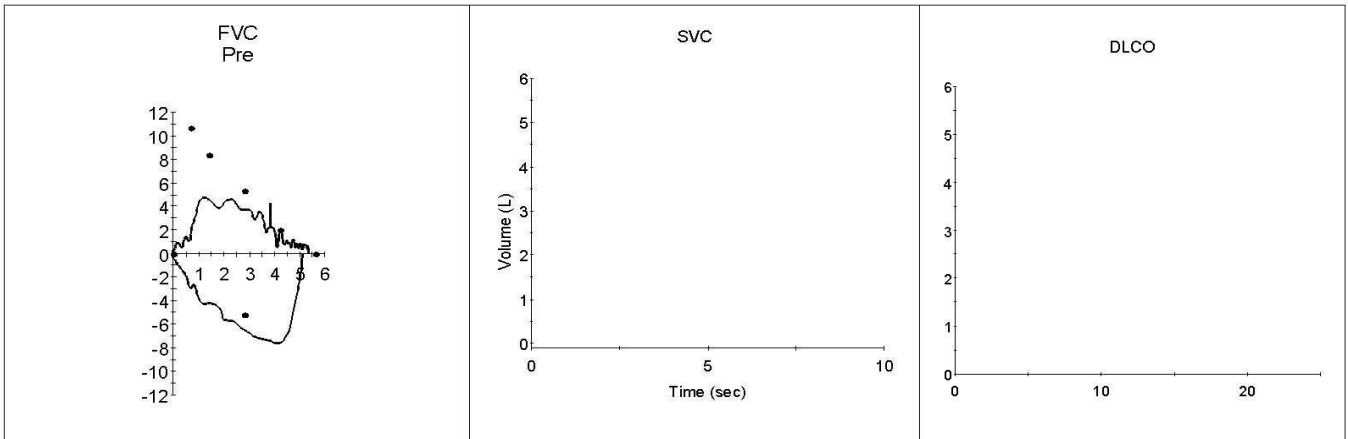
## 肺功能检验报告

姓名: 侯强	ID: 2308220828	BSA: 2.18	日期: 2023/11/09
医师:	身高: 183.00	年龄: 40	病房:
医生:	体重: 96.00	性别: Male	种族: <Unspecified>

Pre Test Comments:

Post Test Comments: 肺通气功能: 正常

	Pre-Bronch			Post-Bronch		
	<u>Actual</u>	<u>Pred</u>	<u>%Pred</u>	<u>Actual</u>	<u>%Pred</u>	<u>%Chng</u>
----用力肺活量 ----						
FVC (L)	5.36	5.63	95			
FEV1 (L)	3.84	4.46	86			
FEV1/FVC (%)	72	80	89			
FEF 25% (L/sec)	4.70	8.39	55			
FEF 75% (L/sec)	1.77	1.97	89			
FEF 25-75% (L/sec)	3.35	4.13	81			
FEF Max (L/sec)	4.74	10.62	44			
FIVC (L)	5.12					
FIF Max (L/sec)	7.61					



## 超声诊断图文报告

流水号: 2308220828

影像号: 1444813

姓名: 侯强

年龄: 40 岁

性别: 男

检查设备: Vivid E95

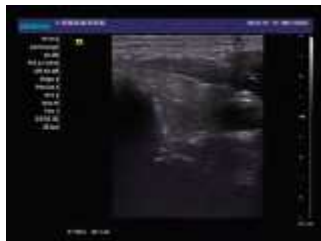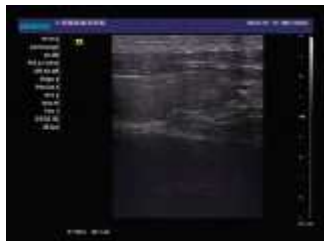体检号: 444859

申请医院: 本院

体检科室: 体检科

检查部位: 甲状腺彩超

经典图像:



影像所见:

甲状腺双侧叶形态正常, 包膜完整, 实质回声均匀, CDFI: 未见异常血流信号。  
双侧颈部未见明显肿大淋巴结。

影像诊断:

甲状腺双侧叶未见异常

报告医师: 李菊蓉

检查日期: 2023-11-09

审核医师: 李菊蓉

报告日期: 2023-11-09

## 超声诊断图文报告

流水号: 2308220828

影像号: 1444833

姓名: 侯强

年龄: 40 岁

性别: 男

检查设备: Vivid E95

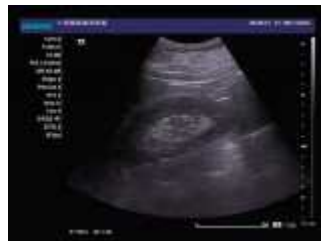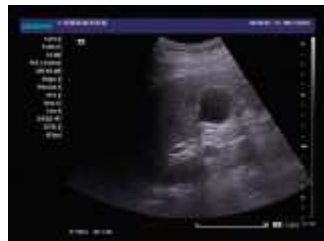体检号: 444859

申请医院: 本院

体检科室: 体检科

检查部位: 腹部彩超

经典图像:



影像所见:

肝脏大小形态正常, 包膜光滑完整, 实质回声细腻增强, 肝内管道系统走行欠清晰, 门静脉及肝内胆管不扩张。  
胆囊大小形态正常, 壁不厚、光滑, 囊内透声好, 肝外胆管不扩张。  
胰腺大小形态正常, 实质回声均匀, 主胰管不扩张。  
脾脏大小形态正常, 实质回声均匀, 脾门静脉不宽。  
双肾大小形态正常, 皮髓质分界清晰, 集合系统未见分离, 双侧输尿管未见扩张。

影像诊断:

脂肪肝 (轻度)

报告医师: 李菊蓉

检查日期: 2023-11-09

审核医师: 李菊蓉

报告日期: 2023-11-09