



2308220825

大同瑞慈健康体检

报 告 册

| | | | |
|------|----------------|----|-----|
| 体检编号 | 444456 | 工号 | 160 |
| 姓名 | 朱建中 | | |
| 性别 | 男 | 年龄 | 48岁 |
| 单位 | 中国邮政集团有限公司大同 | | |
| 部门 | 中国邮政集团信息技术与设备维 | | |
| 联系电话 | 15903426718 | | |
| 体检日期 | 2023-11-09 | | |

尊敬的朱建中先生您好！

首先，瑞慈健康体检全体员工欢迎您的光临，并对您的信任表示衷心的感谢！

您于 2023-11-09 （体检编号：444456）完成健康检查，本机构的各科医生已根据您的体检项目及结果，汇总成此份健康体检报告，并经总检医生审核。据此提出对您健康状况的综合分析及建议。

瑞慈健康体检倡导“大健康、大康复”，提出“健康是第一财富（Rich）”的人文理念。希望您仔细阅读并妥善地保管此份健康体检报告，并认真关注报告中的提示与建议，若您对报告内容有任何疑问，可直接与瑞慈健康体检客服部联系，进一步咨询。

健康体检咨询电话：**0352-2824444**

客户服务咨询电话：**0352-2830597**
400-6112995

瑞慈健康体检报告由下列内容组成：

第一部分：主检报告

第二部分：分科分项结果

第三部分：检验报告

第四部分：附表

主检报告

检查综述

- 1、【血常规（五分类）】 淋巴细胞百分比(LY%)偏低(19.8 %)
- 2、【尿液分析+尿沉渣】 粘液丝偏高(10 /HP) 尿蛋白质(PRO)+-
- 3、【心电图】 1. 窦性心动过缓
- 4、【甲状腺彩超】 甲状腺左侧叶结节 TI-RADS 2级 定期复查
- 5、【肺功能测定】 阻塞性通气功能障碍

医生建议

【淋巴细胞百分比(LY%)偏低】：

- (1) 供内科结合临床参考。

【粘液丝偏高】：

- (1) 尿常规中粘液丝是由尿路中细胞分泌出来的，在有尿路感染时分泌会明显增多，且伴有炎症细胞的出现。
- (2) 粘液丝偏高，可分为生理性偏高和病理性偏高两种，生理性偏高一般是由于喝水较少导致的尿液浓缩，一般在喝水后就能达到稀释的效果。
- (3) 病理性的粘液丝偏高是由于泌尿系炎症或者是前列腺炎导致的，需要注意观察，多喝水，同时有白细胞等炎症细胞增多时，应及时服用抗感染药物治疗。如果仅有粘液丝的增多而没有白细胞等炎症细胞增多时，尿路有炎症的可能性不大。
- (4) 建议平时饮食注意清淡，多喝水，少吃油腻和辛辣的食物，要注意个人清洁卫生，勤洗阴部，注意休息。

【尿蛋白质(PRO)+-】：

- (1) 建议专科复查，结合临床诊治。

【窦性心动过缓】：

- (1) 可见于正常人、体力劳动者、运动员，无症状者一般不需治疗，可定期随访，跟踪观察。
- (2) 如果有症状（胸闷、黑矇、晕厥等）请做动态心电图等相关检查，在医生指导下服用提升心率的药物如：心宝、红参等。如果每分钟心率低于45次伴有晕厥、胸闷等症状时，需安装心脏起搏器。请前往心内科进一步治疗，长期随访。

【甲状腺左侧叶结节】：

- (1) 甲状腺结节是一种常见的甲状腺疾病，很多甲状腺疾病可表现为结节，如可由甲状腺退行性变、炎症、自身免疫性及新生物等多种病变所致。甲状腺结节在各个年龄段的男女人群中均可见到，但中年女性中较多。
- (2) 甲状腺结节分良性和恶性两大类，良性的占绝大多数，恶性者不足1%，判断甲状腺结节的良恶主要依靠病史、体格检查、放射性核素扫描、穿刺细胞学检查。
- (3) 建议往外科就诊，进一步检查，明确诊断，结合临床诊治并定期复查。

【阻塞性通气功能障碍】：

- (1) 建议往呼吸内科进一步诊断治疗。

汇总医生： 丁昊炜

主检日期： 2023-11-10

主检医生：

分科结果

身高、体重、血压

| 项目名称 | 检查结果 | 项目名称 | 检查结果 |
|------|------------|------|------|
| 身高 | 180cm | 体重 | 72kg |
| 血压 | 133/81mmHg | | |

***小结：**

未见异常

操作员：闫辛儿

检查日期：2023-11-09

检查医生：名燕凌

检验报告

血流变

| 项目名称 | 检查结果 | 单位 | 参考值 | 提示 |
|--------------|-------|------|--------------|----|
| 全血粘度高切 200/s | 4.31 | mpas | 3.53--4.65 | |
| 全血粘度中切 100/s | 4.62 | mpas | 3.6--4.9 | |
| 全血粘度中切 50/s | 5.08 | mpas | 4.7--5.9 | |
| 全血还原粘度高切 | 6.76 | mpas | 3.66--8.48 | |
| 全血还原粘度低切 | 41.07 | mpas | 31.8--50.2 | |
| 血浆粘度 | 1.34 | mpas | 1.26--1.70 | |
| 血沉(ESR) | 1.70 | mm/h | 0--15 | |
| 红细胞压积 | 0.44 | L/L | 0.40--0.50 | |
| 红细胞聚集指数 | 4.50 | | 3.79--6.05 | |
| 红细胞变形指数 | 0.85 | | 0.51--1.02 | |
| 红细胞刚性指数 | 5.04 | | 2.15--6.73 | |
| 血沉方程 K 值 | 6.51 | mm/h | 0--77 | |
| 全血粘度 1/s | 19.41 | mpas | 17.6--21.3 | |
| 全血高切相对指数 | 3.22 | | 2.08--3.69 | |
| 全血低切相对指数 | 14.49 | | 10.37--16.94 | |

*小结:

未见异常

操作员：梁可欣 检查日期:2023-11-09

检查医生:陈建国

尿液分析+尿沉渣

| 项目名称 | 检查结果 | 单位 | 参考值 | 提示 |
|----------|------|------|-------|----|
| 白细胞尿 | 6 | 个/ul | 0--13 | |
| 上皮细胞(EC) | 0 | /HP | 0--28 | |
| 管型(CAST) | 0 | 个/ul | 0--1 | |

| | | | | |
|-------------|-------|------|--------------|---|
| 霉菌(尿) | 0 | /HP | 0--0 | |
| 结晶 | 0 | /HP | 0--10 | |
| 透明度(CLA) | 清亮 | | | |
| 胆红素(BIL) | - | | 阴性 | |
| 隐血(ERY) | - | | 阴性 | |
| 小圆上皮细胞(SRC) | 0 | 个/ul | 0--0 | |
| 维生素 C | - | | 阴性 | |
| 异常红细胞 | 0 | 个/ul | 0--3 | |
| 红细胞(正常) | 0 | 个/ul | 0--6 | |
| 鳞状上皮细胞 | 0 | 个/ul | 0--0 | |
| 粘液丝 | 10 | 个/ul | 0--0 | ↑ |
| 颜色(Colour) | 淡黄色 | | | |
| 尿葡萄糖(GLU) | - | | 阴性 | |
| 酮体(KET) | - | | 阴性 | |
| 比重(SG) | 1.025 | | 1.003--1.030 | |
| 酸碱度(PH) | 7.0 | | 4.5--8.0 | |
| 尿蛋白质(PRO) | +- | | 阴性 | |
| 尿胆原(URO) | - | | 阴性 | |
| 亚硝酸盐(NIT) | - | | 阴性 | |
| 红细胞(尿)(RBC) | 0 | 个/ul | 0--6 | |
| 尿白细胞(LEU) | - | | 阴性 | |

***小结:**

粘液丝偏高(10 /HP) 尿蛋白质(PRO)+-

操作员：祁佳佳 检查日期:2023-11-09 检查医生:陈建国

血常规（五分类）

| 项目名称 | 检查结果 | 单位 | 参考值 | 提示 |
|----------|------|--------------------|----------|----|
| 白细胞(WBC) | 6.78 | 10 ⁹ /L | 3.5--9.5 | |

| | | | | |
|---------------------|-------|---------------------|------------|---|
| 淋巴细胞绝对值(LY#) | 1.34 | 10 ⁹ /L | 1.1--3.2 | |
| 淋巴细胞百分比(LY%) | 19.8 | % | 20--50 | ↓ |
| 中性粒细胞绝对值(GR#) | 4.86 | 10 ⁹ /L | 1.8--6.3 | |
| 中性粒细胞百分比(GR%) | 71.5 | % | 40--75 | |
| 嗜碱性粒细胞绝对值(BA#) | 0.02 | 10 ⁹ /L | 0--0.06 | |
| 嗜碱性粒细胞百分比(BA%) | 0.3 | % | 0--1.0 | |
| 嗜酸性粒细胞绝对值(EO#) | 0.14 | 10 ⁹ /L | 0.02--0.52 | |
| 嗜酸性粒细胞百分比(EO%) | 2.1 | % | 0.4--8.0 | |
| 血小板(PLT) | 227 | 10 ⁹ /L | 125--350 | |
| 血小板分布宽度(PDW) | 16.0 | % | 15--17 | |
| 平均血小板体积(MPV) | 11.6 | fl | 6.0--14.0 | |
| 血小板压积(PCT) | 0.263 | % | 0.11--0.28 | |
| 红细胞(RBC) | 4.96 | 10 ¹² /L | 4.3--5.8 | |
| 血红蛋白 | 150 | g/L | 130--175 | |
| 红细胞压积(HCT) | 44.6 | % | 40--50 | |
| 红细胞平均体积(MCV) | 90.1 | fl | 82--100 | |
| 平均血红蛋白含量(MCH) | 30.2 | pg | 27--34 | |
| 平均血红蛋白浓度(MCHC) | 335 | g/L | 316--354 | |
| 单核细胞绝对值(MO#) | 0.42 | 10 ⁹ /L | 0.1--0.60 | |
| 单核细胞百分比(MO%) | 6.3 | % | 3--10 | |
| 红细胞分布宽度标准差(RDW-SD) | 43.6 | fl | 35--56 | |
| 红细胞分布宽度变异系数(RDW-CV) | 12.8 | % | 10.6--16.6 | |
| 大血小板比率 | 37.3 | % | 11--45 | |
| 大血小板数目 | 85 | 10 ⁹ /L | 30--90 | |
| 未成熟粒细胞数目 | 0.03 | 10 ⁹ /L | 0--999 | |
| 未成熟粒细胞百分比 | 0.5 | % | 0--100 | |

| | | | | |
|----------|-------|--------------------|---------|--|
| 有核红细胞数目 | 0.000 | 10 ⁹ /L | 0--9999 | |
| 有核红细胞百分比 | 0.00 | /100WBC | 0--9999 | |

***小结:**

淋巴细胞百分比(LY%)偏低(19.8 %)

操作员：贺琰 检查日期:2023-11-09 检查医生:陈建国

肾功三项

| 项目名称 | 检查结果 | 单位 | 参考值 | 提示 |
|-------------|--------|--------|----------|----|
| 肌酐(CREA) | 75.00 | umol/L | 57--97 | |
| 尿酸(UA) | 282.00 | umol/L | 200--420 | |
| 尿素测定 (Urea) | 6.10 | mmol/L | 3.1--8.0 | |

***小结:**

未见异常

操作员：王文静 检查日期:2023-11-09 检查医生:陈建国

空腹血糖

| 项目名称 | 检查结果 | 单位 | 参考值 | 提示 |
|----------|------|--------|-----------|----|
| 葡萄糖(GLU) | 4.79 | mmol/L | 3.89--6.1 | |

***小结:**

未见异常

操作员：王文静 检查日期:2023-11-09 检查医生:陈建国

血脂四项

| 项目名称 | 检查结果 | 单位 | 参考值 | 提示 |
|-------------|------|--------|------------|----|
| 动脉硬化指数 | 2.73 | | 1.31--3.19 | |
| 总胆固醇(CHOL) | 4.95 | mmol/L | 2.59--5.2 | |
| 甘油三脂(TG) | 1.03 | mmol/L | 0.7--1.7 | |
| 低密度脂蛋白(LDL) | 3.39 | mmol/L | 0--4.13 | |

| | | | | |
|-------------|------|--------|------------|--|
| 高密度脂蛋白(HDL) | 1.24 | mmol/L | 0.77--1.55 | |
|-------------|------|--------|------------|--|

***小结:**

未见异常

操作员：王文静 检查日期:2023-11-09 检查医生:陈建国

肝功能三项

| 项目名称 | 检查结果 | 单位 | 参考值 | 提示 |
|----------------|-------|-----|----------|----|
| γ-谷氨酰转肽酶(GGT) | 18.00 | U/L | 10--60 | |
| 丙氨酸氨基转移酶(ALT) | 28.00 | U/L | 9--50 | |
| 门冬氨酸氨基转移酶(AST) | 15.00 | U/L | 15--40 | |
| 谷草比谷丙 | 0.54 | | 0.4--2.5 | |

***小结:**

未见异常

操作员：王文静 检查日期:2023-11-09 检查医生:陈建国

(男) 肿瘤三项

| 项目名称 | 检查结果 | 单位 | 参考值 | 提示 |
|---------------|------|-------|--------|----|
| 前列腺特异性抗原(PSA) | 0.13 | ng/ml | 0--2.0 | |
| 癌胚抗原(CEA) | 1.45 | ng/ml | 0--5 | |
| 甲胎蛋白(AFP) | 3.3 | ng/ml | 0--7 | |

***小结:**

未见异常

操作员：王文静 检查日期:2023-11-09 检查医生:陈建国

大同瑞慈康复医院 12导联心电图报告

朱建中 男 48岁

体检号:444456

病床号:

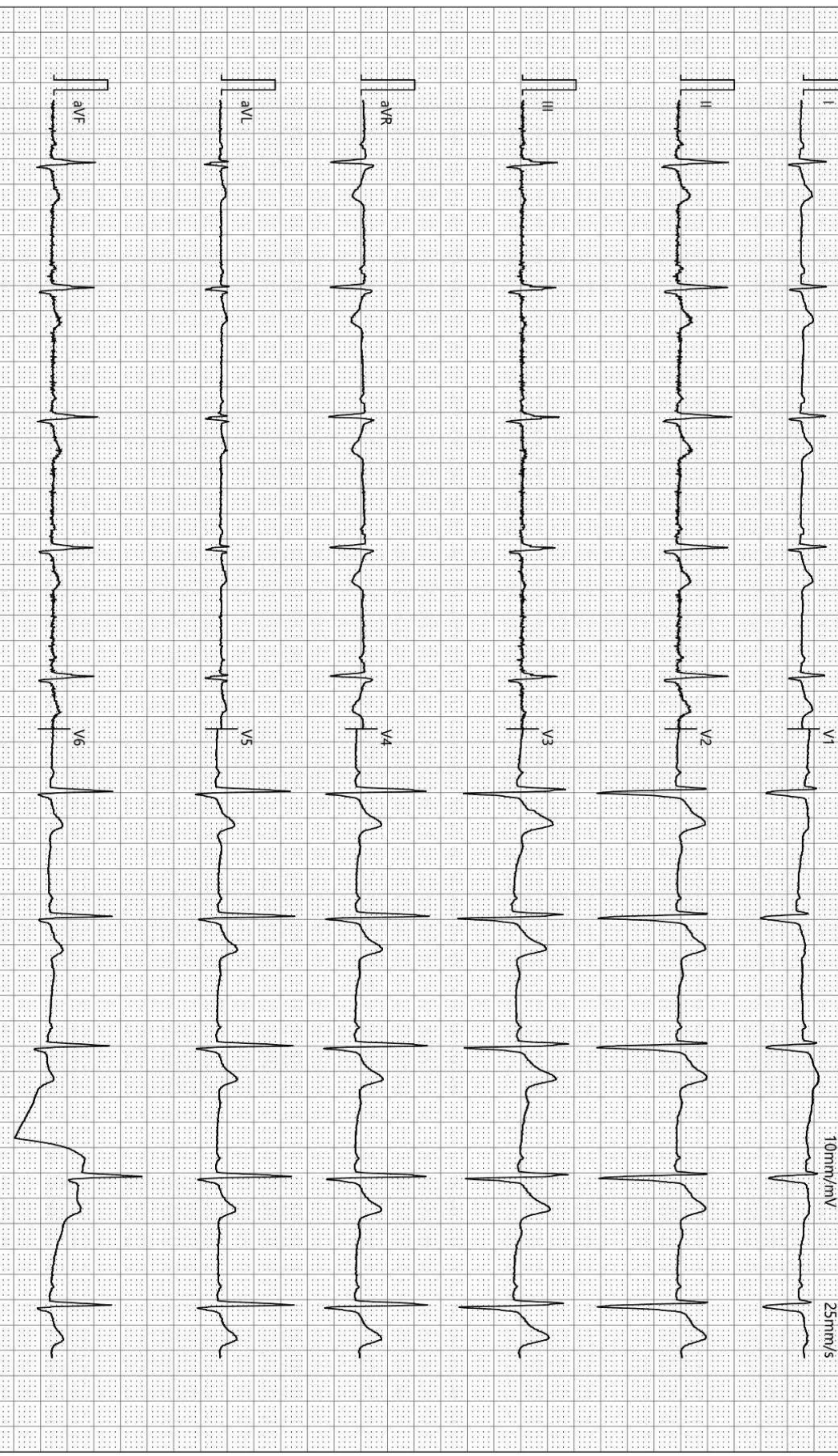
诊断结果:

窦性心动过缓

诊断医生:

朱建中 陶志娟

HR : 59 ↓ bpm [60 ~ 100bpm]
P : 96ms [0 ~ 110ms]
PR : 156ms [120 ~ 200ms]
QRS : 105 ↑ ms [60 ~ 100ms]
QT/QTc : 384/382ms [320 ~ 440/0 ~ 450ms]
P/QRS/T : 50/69/45deg [0 ~ 75/-30 ~ 90/0 ~ 75deg]
RV5/RSV1 : 1.423/0.689mV [0.0 ~ 2.5/0.0 ~ 2.0mV]



检查时间:2023-11-09 08:30:15

诊断时间:2023-11-09 08:38:15

SEMIP V1.90

仅供临床参考

大同瑞慈健康体检

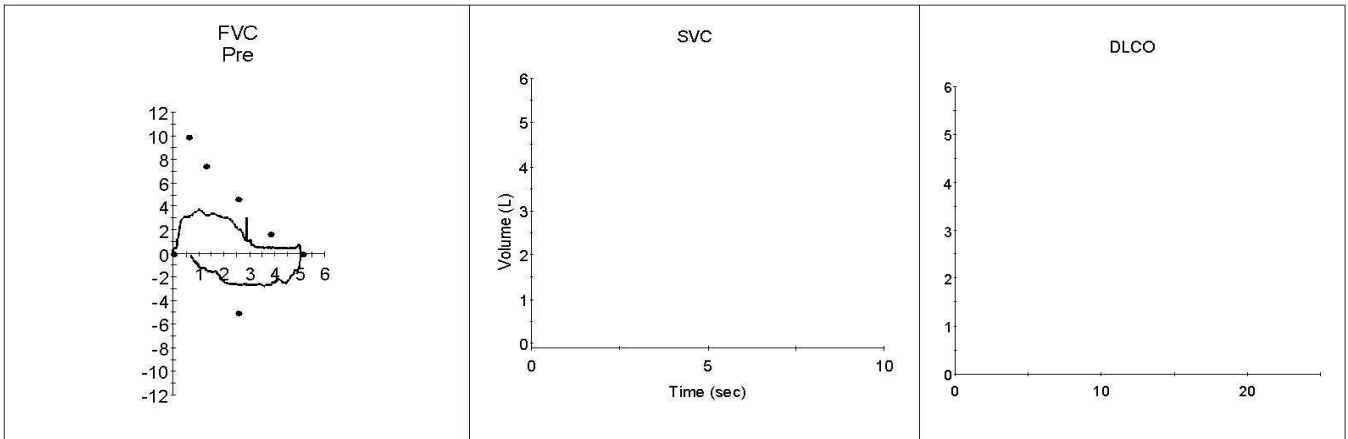
肺功能检验报告

| | | | |
|---------|----------------|-----------|-------------------|
| 姓名: 朱建中 | ID: 2308220825 | BSA: 1.94 | 日期: 2023/11/09 |
| 医师: | 身高: 178.00 | 年龄: 48 | 病房: |
| 医生: | 体重: 76.00 | 性别: Male | 种族: <Unspecified> |

Pre Test Comments:

Post Test Comments: 阻塞性通气功能障碍

| | Pre-Bronch | | | Post-Bronch | | |
|--------------------|---------------|-------------|--------------|---------------|--------------|--------------|
| | <u>Actual</u> | <u>Pred</u> | <u>%Pred</u> | <u>Actual</u> | <u>%Pred</u> | <u>%Chng</u> |
| ----用力肺活量 ---- | | | | | | |
| FVC (L) | 5.05 | 5.10 | 98 | | | |
| FEV1 (L) | 2.89 | 3.97 | 72 | | | |
| FEV1/FVC (%) | 57 | 78 | 73 | | | |
| FEF 25% (L/sec) | 3.33 | 7.45 | 44 | | | |
| FEF 75% (L/sec) | 0.51 | 1.63 | 31 | | | |
| FEF 25-75% (L/sec) | 1.19 | 3.54 | 33 | | | |
| FEF Max (L/sec) | 3.68 | 9.90 | 37 | | | |
| FIVC (L) | 4.36 | | | | | |
| FIF Max (L/sec) | 2.72 | | | | | |



超声诊断图文报告

流水号: 2308220825

影像号: 1444766

姓名: 朱建中

年龄: 48 岁

性别: 男

检查设备: Vivid E95

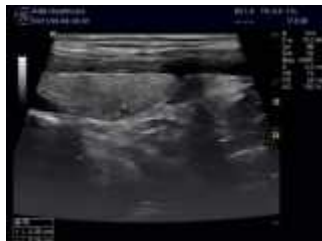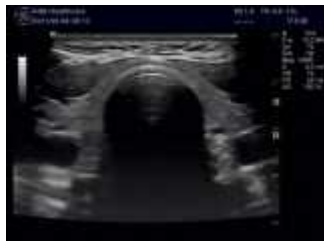体检号: 444456

申请医院: 本院

体检科室: 体检科

检查部位: 甲状腺彩超

经典图像:



影像所见:

甲状腺双侧叶形态正常, 包膜完整, 于左侧叶探及大小约 0.3*0.2cm 囊性结节, 形态规则, 边界清, 余实质回声均匀, CDFI: 未见异常血流信号。

双侧颈部未见明显肿大淋巴结。

影像诊断:

甲状腺左侧叶结节 TI-RADS 2 级 定期复查

报告医师: 李菊蓉

检查日期: 2023-11-09

审核医师: 李菊蓉

报告日期: 2023-11-09

超声诊断图文报告

流水号: 2308220825

影像号: 1444868

姓名: 朱建中

年龄: 48 岁

性别: 男

检查设备: Vivid E95

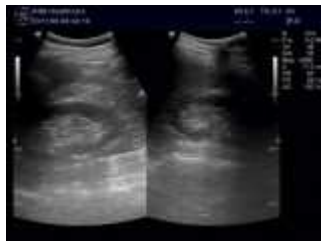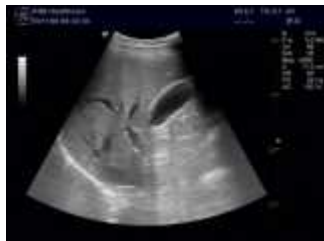体检号: 444456

申请医院: 本院

体检科室: 体检科

检查部位: 腹部彩超

经典图像:



影像所见:

肝脏大小形态正常, 包膜光滑完整, 实质回声均匀, 肝内管道系统走行清晰, 门静脉及肝内胆管不扩张。

胆囊大小形态正常, 壁不厚、光滑, 囊内透声好, 肝外胆管不扩张。

胰腺大小形态正常, 实质回声均匀, 主胰管不扩张。

脾脏大小形态正常, 实质回声均匀, 脾门静脉不宽。

双肾大小形态正常, 皮髓质分界清晰, 集合系统未见分离, 双侧输尿管未见扩张。

影像诊断:

肝、胆、脾、胰、双肾未见明显异常

报告医师: 李菊蓉

检查日期: 2023-11-09

审核医师: 李菊蓉

报告日期: 2023-11-09