



2308220818

大同瑞慈健康体检

报 告 册

体检编号	444451	工号	153
姓名	武冬梅		
性别	女	年龄	46岁
单位	中国邮政集团有限公司大同		
部门	中国邮政集团渠道平台部		
联系电话	13934028399		
体检日期	2023-11-03		

尊敬的武冬梅女士您好！

首先,瑞慈健康体检全体员工欢迎您的光临,并对您的信任表示衷心的感谢！

您于 2023-11-03 (体检编号: 444451) 完成健康检查,本机构的各科医生已根据您的体检项目及结果,汇总成此份健康体检报告,并经总检医生审核。据此提出对您健康状况的综合分析及建议。

瑞慈健康体检倡导“大健康、大康复”,提出“健康是第一财富 (Rich)”的人文理念。希望您仔细阅读并妥善地保管此份健康体检报告,并认真关注报告中的提示与建议,若您对报告内容有任何疑问,可直接与瑞慈健康体检客服部联系,进一步咨询。

健康体检咨询电话: **0352-2824444**

客户服务咨询电话: **0352-2830597**
400-6112995

瑞慈健康体检报告由下列内容组成:

第一部分:主检报告

第二部分:分科分项结果

第三部分:检验报告

第四部分:附表

主检报告

检查综述

- 1、【血常规（五分类）】 红细胞平均体积(MCV)偏低(80.5 f1)
- 2、【肾功三项】 尿酸(UA)偏高(395.00 umol/L)
- 3、【血脂四项】 甘油三脂(TG)偏高(3.24 mmol/L)
- 4、【尿液分析+尿沉渣】 鳞状上皮细胞偏高(3 /HP) 粘液丝偏高(8 /HP)
- 5、【血流变】 血沉(ESR)偏高(36.00 mm/h) 血沉方程 K 值偏高(125.22 mm/h)
- 6、【妇科内诊】 (1) 宫颈那囊
- 7、【心电图】 1. 窦性心律不齐
- 8、【甲状腺彩超】 甲状腺右侧叶结节 TI-RADS III 级 定期复查
- 9、【全腹彩超】 脂肪肝（轻度）
- 10、【肺功能测定】 阻塞性通气功能障碍

医生建议

【红细胞平均体积(MCV)偏低】：

(1) 供内科结合临床参考。

【尿酸(UA)偏高】：

(1) 尿酸(UA)是体内嘌呤代谢的最终产物。食物中的核酸分解生成嘌呤，体内组织中的核酸分解成嘌呤核苷，嘌呤和嘌呤核苷经过分解脱氨及氧化作用生成尿酸(UA)。

(2) 大部分的尿酸由肾脏排出，其余在肝脏分解破坏或随胆汁排泄。肾脏在排泄尿酸过程中，由肾小球滤出尿酸，若肾功能不好的人，排泄功能差，尿中排出的尿酸少了，血尿酸就会增高。

(3) 常见于肾脏疾病（如急性慢性肾炎、肾结核、肾积水晚期等）；还可见于长期吃高嘌呤食物，如动物内脏、海鲜、贝类等，这种情况下，若不控制饮食，导致嘌呤长期偏高，即使肾功能正常，也会受高浓度尿酸的影响。

(4) 另外，需要警惕的是，若尿酸长期偏高，会由尿酸盐结晶沉积引起痛风性关节炎、慢性间质性肾炎，血尿酸增高是诊断痛风的主要依据。

(5) 应避免食用含嘌呤高的食物，如各种动物内脏、豆制品、海鲜等，不要喝酒，尤其是啤酒。忌酸性食物，忌醋，多喝水，每日尿量在2公升以上，碱化尿液。

(6) 必要时在肾内科医生指导下进行降尿酸治疗，定期复查。

【甘油三脂(TG)偏高】：

(1) 甘油三酯是甘油和脂肪酸所构成的有机化合物，甘油三酯测定是脂类代谢的重要指标之一。

(2) 甘油三酯增高与冠心病的发生有着重要的相关性，随年龄增大而有上升的趋势，其增高最常见于高脂和过量糖类饮食、肥胖等。

(3) 甘油三酯主要功能是为机体提供能量，其正常值在0.7-1.7mmol/L之间，1.7-2.29mmol/L为边缘增高，提示应该注意饮食和运动了。

(4) 甘油三酯大于2.3mmol/L，就称为高甘油三酯血症。甘油三酯增高虽然不会直接导致血管斑块的形成，但也会间接引起心脑血管疾病风险增加，同时，当甘油三酯大于5.6mmol/L时，还会增加急性胰腺炎的风险，所以降低甘油三酯的基础主要是控制饮食，饮食控制不佳可以选择药物治疗。

(5)生活方式的干预是控制甘油三酯水平升高的基础，包括减重，增加运动量，限制酒精摄入以及避免食用果糖和高碳水化合物食物。多食蔬菜水果，定期复查。

(6)明显增高者在医师的指导下使用降脂药物治疗，首选他汀和贝特类药物。

【鳞状上皮细胞偏高】：

(1)在生理情况下，机体正常的新陈代谢都会引起鳞状上皮细胞的脱离，这是一种正常的机体现象。如果长时间出现鳞状上皮细胞偏高的现象时，则有可能是尿路感染、泌尿系统结石等因素导致，应及时往泌尿外科进一步诊断治疗。

【粘液丝偏高】：

(1)尿常规中粘液丝是由尿路中细胞分泌出来的，在有尿路感染时分泌会明显增多，且伴有炎症细胞的出现。
(2)粘液丝偏高，可分为生理性偏高和病理性偏高两种，生理性偏高一般是由于喝水较少导致的尿液浓缩，一般在喝水后就能达到稀释的效果。

(3)病理性的粘液丝偏高是由于泌尿系炎症或者是前列腺炎导致的，需要注意观察，多喝水，同时有白细胞等炎症细胞增多时，应及时服用抗感染药物治疗。如果仅有粘液丝的增多而没有白细胞等炎症细胞增多时，尿路有炎症的可能性不大。

(4)建议平时饮食注意清淡，多喝水，少吃油腻和辛辣的食物，要注意个人清洁卫生，勤洗阴部，注意休息。

【血沉方程K值偏高】：

(1)供内科结合临床参考。

(2)K值高反映红细胞聚集性增加，临床意义等同于红细胞聚集指数。

【血沉(ESR)偏高】：

(1)供内科结合临床参考。

(2)建议病人做胸片、PPD，自身抗体谱测定，类风湿因子，C反应蛋白，甲状腺功能检查。

【宫颈那囊】：

(1)宫颈腺体囊肿又叫宫颈纳氏囊肿（可称‘纳囊’或‘那囊’），同宫颈糜烂、宫颈息肉一样，是慢性宫颈炎的一种表现。

(2)临床表现时可以看到宫颈表面突出多个大小不一的青白色囊泡（并非紫色），内含黏液，小的有米粒大，大的有玉米粒大，有的可以长得很大，突出于宫颈表面，甚至到达阴道口，根部与宫颈之间有蒂相连，常合并有宫颈肥大。

(3)对其形成原因是在宫颈糜烂愈合过程中，新生的鳞状上皮覆盖宫颈腺管口或伸入腺管，将腺管口阻塞；腺管周围的结缔组织增生或瘢痕形成压迫腺管，使腺管变窄甚至阻塞，腺体分泌物引流受阻，滞留形成的囊肿叫宫颈纳氏囊肿。

(4)对小的纳囊，无任何临床症状可不予处理；对于密集的较小的纳囊或比较大的纳囊，可考虑光疗、激光、微波、自凝刀等物理治疗。

(5)对于较大的突出于宫颈表面的纳囊，可考虑电刀切除治疗。上述治疗方法均无太大痛苦，也基本不会影响日常的工作和生活。

【窦性心律不齐】：

(1)供内科临床参考，可见于正常人，无重要临床意义。

(2)见于正常人，是一种随呼吸节律而变化的正常心律。

【甲状腺右侧叶结节】：

(1)甲状腺结节是一种常见的甲状腺疾病，很多甲状腺疾病可表现为结节，如可由甲状腺退行性变、炎症、自身免疫性及新生物等多种病变所致。甲状腺结节在各个年龄段的男女人群中均可见到，但中年女性中较多。

(2)甲状腺结节分良性和恶性两大类，良性的占绝大多数，恶性者不足1%，判断甲状腺结节的良恶主要依靠病史、体格检查、放射性核素扫描、穿刺细胞学检查。

(3)建议往外科就诊，进一步检查，明确诊断，结合临床诊治并定期复查。

【脂肪肝】：

- (1)脂肪肝是指肝脏被脂肪浸润，为一种多病因引起的获得性疾病。
- (2)脂肪肝是以肝细胞脂肪变性和脂肪蓄积为病理特征，最常见易患因素有超重或肥胖、进食油腻食物、高脂血症（尤其甘油三酯升高）、营养失调（营养过量或不足）、饮酒、高脂血症、少运动、糖耐量异常、减肥造成体重急剧下降、营养不良、中毒和药物等。
- (3)当肝内脂类（主要为甘油三酯）含量超过肝重的5%时为脂肪肝。脂肪肝是一个常见的临床现象，不是一个独立性的疾病。
- (4)值得注意的是，过多的脂肪在肝组织、肝细胞内浸润，引起肝细胞肿大，严重可致肝硬化。脂肪肝是可逆性的，合理饮食、运动及治疗后可恢复。
- (5)合理控制饮食，控制总摄入量，低盐、低脂和低糖类饮食，少吃动物内脏，多吃蔬菜水果；
- (6)控制危险因素，如控制体重、改善胰岛素抵抗、调整血脂紊乱，戒酒、戒烟，坚持长期有氧运动，加强体育锻炼；
- (7)定期复查腹部彩超、血脂、肝功能。

【阻塞性通气功能障碍】：

- (1)建议往呼吸内科进一步诊断治疗。

汇总医生： 丁昊炜

主检日期： 2023-11-05

主检医生：

分科结果

身高、体重、血压

项目名称	检查结果	项目名称	检查结果
身高	162cm	体重	62kg
血压	121/83mmHg		

***小结：**

未见异常

操作员：杨彦霞

检查日期：2023-11-03

检查医生：张彬艳

妇科内诊

项目名称	检查结果	项目名称	检查结果
外阴	正常	尿道口	正常
阴道	通畅	子宫	正常
附件	正常	宫颈	宫颈那囊
后穹窿	正常		

***小结：**

(1) 宫颈那囊

操作员：许艳华

检查日期：2023-11-03

检查医生：许艳华

检验报告

血流变

项目名称	检查结果	单位	参考值	提示
全血粘度高切 200/s	3.63	mpas	3.36--4.32	
全血粘度中切 100/s	3.91	mpas	3.43--4.59	
全血粘度中切 50/s	4.32	mpas	3.85--5.45	
全血还原粘度高切	5.47	mpas	3.69--8.74	
全血还原粘度低切	38.85	mpas	26.87--47.57	
血浆粘度	1.33	mpas	1.26--1.70	
血沉(ESR)	36.00	mm/h	0--20	↑
红细胞压积	0.42	L/L	0.35--0.45	
红细胞聚集指数	4.86		3.19--5.33	
红细胞变形指数	0.79		0.53--1.11	
红细胞刚性指数	4.11		2.17--6.94	
血沉方程 K 值	125.22	mm/h	0--80.48	↑
全血粘度 1/s	17.65	mpas	13.79--17.91	
全血高切相对指数	2.73		1.9--3.4	
全血低切相对指数	13.27		8.1--14.2	

*小结:

血沉(ESR)偏高(36.00 mm/h) 血沉方程 K 值偏高(125.22 mm/h)

操作员：梁可欣 检查日期:2023-11-03

检查医生:陈建国

尿液分析+尿沉渣

项目名称	检查结果	单位	参考值	提示
白细胞尿	1	个/ul	0--13	
上皮细胞(EC)	3	/HP	0--28	
管型(CAST)	0	个/ul	0--1	

霉菌(尿)	0	/HP	0--0	
结晶	0	/HP	0--10	
透明度(CLA)	清亮			
胆红素(BIL)	-		阴性	
隐血(ERY)	-		阴性	
小圆上皮细胞(SRC)	0	个/ul	0--0	
维生素 C	-		阴性	
异常红细胞	0	个/ul	0--3	
红细胞(正常)	1	个/ul	0--6	
鳞状上皮细胞	3	个/ul	0--0	↑
粘液丝	8	个/ul	0--0	↑
颜色(Colour)	淡黄色			
尿葡萄糖(GLU)	-		阴性	
酮体(KET)	-		阴性	
比重(SG)	1.015		1.003--1.030	
酸碱度(PH)	6.5		4.5--8.0	
尿蛋白质(PRO)	-		阴性	
尿胆原(URO)	-		阴性	
亚硝酸盐(NIT)	-		阴性	
红细胞(尿)(RBC)	1	个/ul	0--6	
尿白细胞(LEU)	-		阴性	

***小结:**

鳞状上皮细胞偏高(3 /HP) 粘液丝偏高(8 /HP)

操作员: 祁佳佳 检查日期:2023-11-03 检查医生:陈建国

血常规 (五分类)

项目名称	检查结果	单位	参考值	提示
白细胞(WBC)	3.81	10 ⁹ /L	3.5--9.5	

淋巴细胞绝对值(LY#)	1.39	10 ⁹ /L	1.1--3.2	
淋巴细胞百分比(LY%)	36.5	%	20--50	
中性粒细胞绝对值(GR#)	2.15	10 ⁹ /L	1.8--6.3	
中性粒细胞百分比(GR%)	56.4	%	40--75	
嗜碱性粒细胞绝对值(BA#)	0.01	10 ⁹ /L	0--0.06	
嗜碱性粒细胞百分比(BA%)	0.3	%	0--1.0	
嗜酸性粒细胞绝对值(EO#)	0.04	10 ⁹ /L	0.02--0.52	
嗜酸性粒细胞百分比(EO%)	1.0	%	0.4--8.0	
血小板(PLT)	158	10 ⁹ /L	125--350	
血小板分布宽度(PDW)	16.5	%	15--17	
平均血小板体积(MPV)	10.0	fl	6.0--14.0	
血小板压积(PCT)	0.157	%	0.11--0.28	
红细胞(RBC)	4.35	10 ¹² /L	3.8--5.1	
血红蛋白	117	g/L	115--150	
红细胞压积(HCT)	35.0	%	35--45	
红细胞平均体积(MCV)	80.5	fl	82--100	↓
平均血红蛋白含量(MCH)	27.0	pg	27--34	
平均血红蛋白浓度(MCHC)	335	g/L	316--354	
单核细胞绝对值(MO#)	0.22	10 ⁹ /L	0.1--0.60	
单核细胞百分比(MO%)	5.8	%	3--10	
红细胞分布宽度标准差(RDW-SD)	40.5	fl	35--56	
红细胞分布宽度变异系数(RDW-CV)	13.3	%	10.6--16.6	
大血小板比率	26.8	%	11--45	
大血小板数目	42	10 ⁹ /L	30--90	
未成熟粒细胞数目	0.01	10 ⁹ /L	0--999	
未成熟粒细胞百分比	0.2	%	0--100	

有核红细胞数目	0.000	10 ⁹ /L	0--9999	
有核红细胞百分比	0.00	/100WBC	0--9999	

***小结：**

红细胞平均体积(MCV)偏低(80.5 fl)

操作员：贺琰 检查日期:2023-11-03 检查医生:陈建国

肾功三项

项目名称	检查结果	单位	参考值	提示
肌酐(CREA)	73.00	umol/L	41--73	
尿酸(UA)	395.00	umol/L	140--340	↑
尿素测定 (Urea)	4.20	mmol/L	2.6--7.5	

***小结：**

尿酸(UA)偏高(395.00 umol/L)

操作员：王文静 检查日期:2023-11-03 检查医生:陈建国

空腹血糖

项目名称	检查结果	单位	参考值	提示
葡萄糖(GLU)	4.84	mmol/L	3.89--6.1	

***小结：**

未见异常

操作员：王文静 检查日期:2023-11-03 检查医生:陈建国

血脂四项

项目名称	检查结果	单位	参考值	提示
动脉硬化指数	2.88		1.31--3.19	
总胆固醇(CHOL)	4.88	mmol/L	2.59--5.2	
甘油三脂(TG)	3.24	mmol/L	0.7--1.7	↑
低密度脂蛋白(LDL)	2.99	mmol/L	0--4.13	

高密度脂蛋白(HDL)	1.04	mmol/L	0.77--1.55	
-------------	------	--------	------------	--

***小结:**

甘油三酯(TG)偏高(3.24 mmol/L)

操作员：王文静 检查日期:2023-11-03 检查医生:陈建国

肝功能三项

项目名称	检查结果	单位	参考值	提示
γ-谷氨酰转肽酶(GGT)	18.0	U/L	7--45	
丙氨酸氨基转移酶(ALT)	23.00	U/L	7--40	
门冬氨酸氨基转移酶(AST)	21.00	U/L	13--35	
谷草比谷丙	0.91		0.4--2.5	

***小结:**

未见异常

操作员：王文静 检查日期:2023-11-03 检查医生:陈建国

人乳头瘤病毒检查 (HPV)

项目名称	检查结果	单位	参考值	提示
人乳头瘤病毒 (HPV)	HPV 低危型：阴性 HPV 高危型：阴性			

***小结:**

HPV 低危型：阴性

HPV 高危型：阴性

操作员：康建忠 检查日期:2023-11-04 检查医生:

(女) 肿瘤三项

项目名称	检查结果	单位	参考值	提示
糖类抗原 125 测定 (CA125)	11.1	U/ml	0--38	
癌胚抗原(CEA)	1.09	ng/ml	0--5	

甲胎蛋白(AFP)	4.3	ng/ml	0--7	
-----------	-----	-------	------	--

***小结:**

未见异常

操作员：王文静 检查日期:2023-11-03 检查医生:陈建国

大同现代医学检验实验室

液基薄层细胞学图文报告

ID: 2023090867

病理号: 087142

姓名: 武冬梅

性别: 女

年龄: 46岁

送检科室: 体检科

电话号码: 13934028399

床号:

病历号:

体检号: 2308220818

送检医院: 大同瑞慈康复体检 送检日期: 2023-11-03

末次月经:

送检医生:

采样日期:

报告日期: 2023-11-03

标本满意度: 满意

细胞量: >40%

红细胞:

经期样本:

颈管细胞:

化生细胞:

鳞状细胞:

宫颈柱状细胞:

未见上皮内病变/恶性细胞:

正常范围内:

良性反应性改变:

- 炎症:
 - 轻度:
 - 中度:
 - 重度:
- 放疗:
- 妊娠:
- 萎缩性:
- 宫内避孕器:
- 其他:

病原体: 滴虫感染: 念珠菌感染: 细菌感染:

提示 HPV 感染: 疱疹病毒感染:

鳞状上皮细胞分析:

非典型鳞状细胞:

- 倾向上皮内瘤变:
- 倾向良性反应性改变:
- 不能明确意义(ASC-US):
- 不排除高度病变(ASC-H):

上皮内低度病变: 鳞癌:

上皮内高度病变:

- CIN2:
- CIN3:

腺上皮细胞分析:

非典型腺细胞:

- 宫内膜:
- 来源不明:

非典型腺细胞(宫颈管):

- 倾向原位腺癌:
- 不能明确意义:
- 倾向良性反应性改变:

腺癌:

- 宫颈管:
- 宫内膜:
- 其它:

炎细胞:

- 轻度:
- 中度:
- 重度:

可疑腺癌:

诊断意见: 未见上皮内病变或恶性细胞 (NILM)。

建议:

报告医师: 张荣生

地址: 大同市魏都大道 79 号, 本报告医师签字后有效
咨询: 0352-2830587 4006-122-995

妇科细胞学是筛查项目, 出于技术原因, 可能会有假阴性结果, 本检测仅对来样负责, 如果对结果有疑义, 请在收到报告 7 天内与我们联系。

瑞慈健康体检

人乳头瘤病毒（HPV）基因分型检测报告

姓名：武冬梅 科室：妇科 病历号：
性别：女 房/床号： 标本编号： 133056
年龄：46 送检医生： 接收日期： 2023年11月03日
电话： 门诊/住院号 标本条码号： 2311033000048
临床诊断：

标本类型：宫颈脱落细胞 标本状态：可用
检测方法：反向点杂交法
检测内容：低危型：HPV6、11、42、43、81、83
高危型：HPV16、18、31、33、35、39、45、51、52、53、56、58、59、66、68、73、82

检测结果：低危型：阴性
高危型：阴性

6	11	16	18	31	33	35	39	编号
42	43	45	51	52	53	56	58	133056
59	66	68	73	81	82	83	IC ●	HPV

结果分析及提示：

- HPV感染是宫颈癌的主要病因，大部分HPV感染会自行消退，与年龄及个人免疫能力有关。
- HPV基因分型检测是宫颈病变及宫颈癌筛查的重要手段。
- 低危型HPV感染能引起良性病变，如生殖器湿疣。
- 高危型HPV持续感染导致宫颈高级别病变的风险显著增加。

检测日期：2023年11月04日 检测者：余雅倩 审核者：康建忠

备注：本报告仅对所检测样本负责，结果分析和提示仅供临床参考。

大同瑞慈康复医院 12导联心电图报告

武冬梅

女

46岁

ID:2308220818

申请科室:瑞慈体检科

体检号:444451

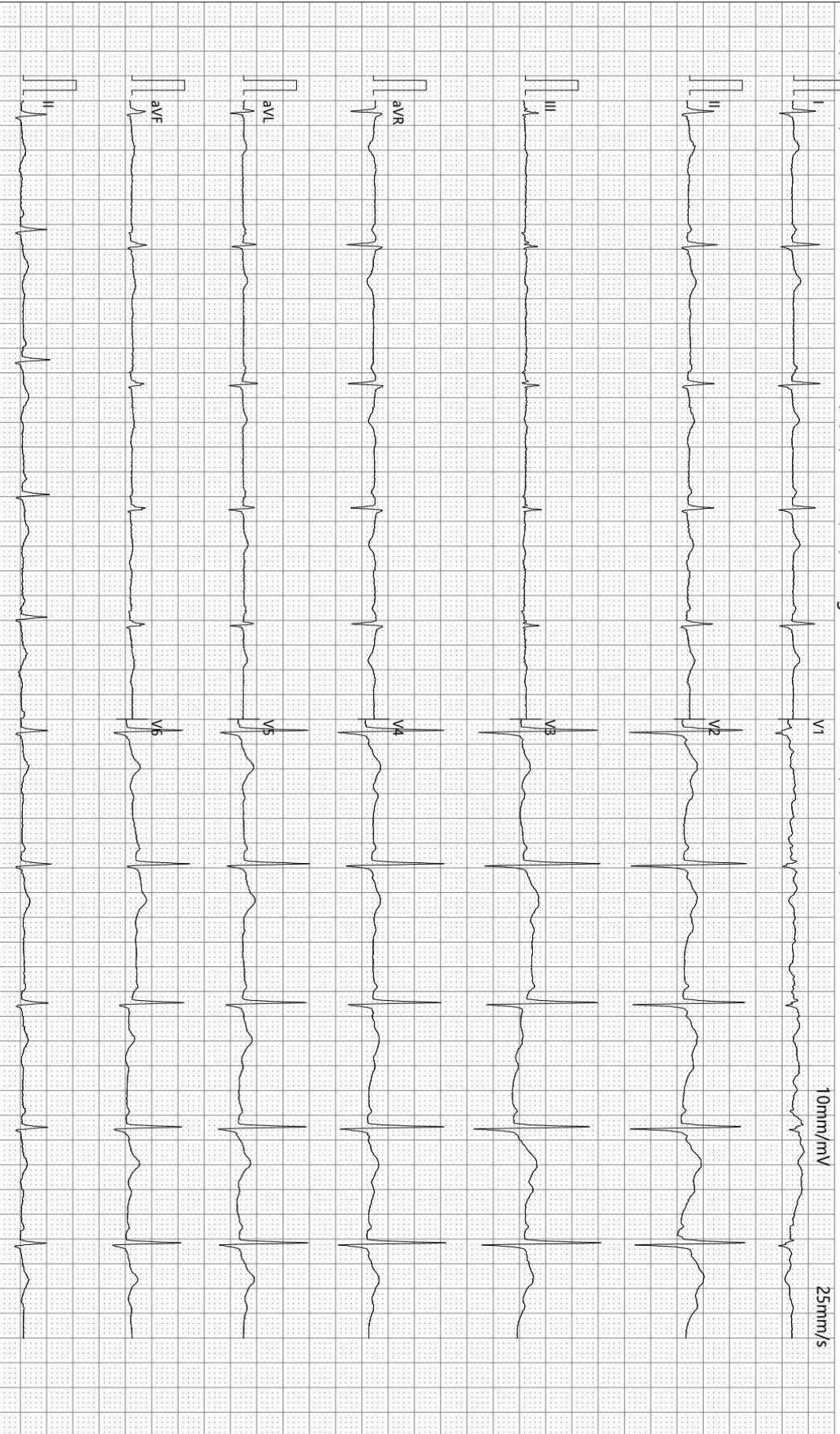
病床号:

HR: 60bpm
QT/QTc:471/471ms

P: 91ms
P/QRS/T: -25 / 63/41deg

PR: 140ms
RV5/SV1: 1.280/0.204mV

QRS: 91ms



诊断结果:
窦性心律不齐

-35Hz ACS0

检查:2023-11-03 08:04:36

打印:2023-11-03 08:08:57

报告需医生确认:

SE-1515 V1.40

SEMIP V1.90

仅供临床参考

大同瑞慈健康体检

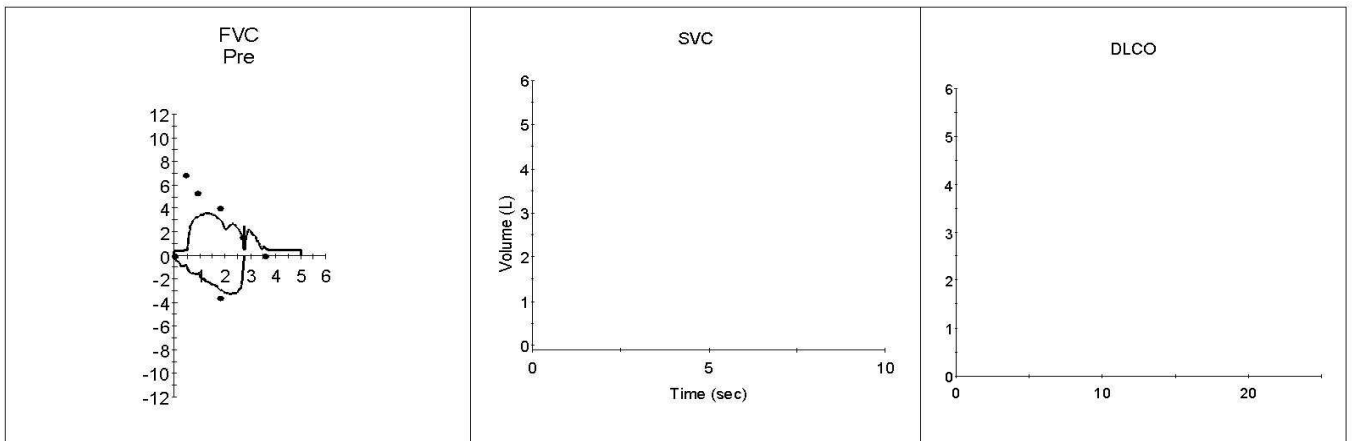
肺功能检验报告

姓名: 武冬梅	ID: 2308220818	BSA: 1.66	日期: 2023/11/03
医师:	身高: 162.00	年龄: 46	病房:
医生:	体重: 62.00	性别: Female	种族: <Unspecified>

Pre Test Comments:

Post Test Comments: 阻塞性通气功能障碍

	Pre-Bronch			Post-Bronch		
	<u>Actual</u>	<u>Pred</u>	<u>%Pred</u>	<u>Actual</u>	<u>%Pred</u>	<u>%Chng</u>
----用力肺活量 ----						
FVC (L)	5.04	3.58	140			
FEV1 (L)	2.78	2.87	96			
FEV1/FVC (%)	55	81	68			
FEF 25% (L/sec)	3.61	5.29	68			
FEF 75% (L/sec)	0.50	1.53	32			
FEF 25-75% (L/sec)	1.43	2.89	49			
FEF Max (L/sec)	3.63	6.82	53			
FIVC (L)	2.76					
FIF Max (L/sec)	3.25					



超声诊断图文报告

流水号: 2308220818

影像号: 1438666

姓名: 武冬梅

年龄: 46岁

性别: 女

检查设备: Vivid E95

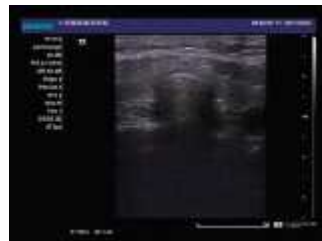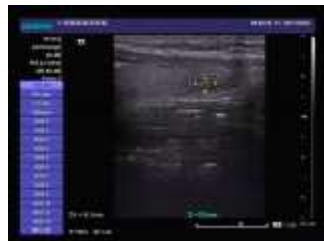体检号: 444451

申请医院: 本院

体检科室: 体检科

检查部位: 甲状腺彩超

经典图像:



影像所见:

甲状腺双侧叶形态正常, 包膜完整, 于右侧叶探及大小约 0.5*0.3cm 低回声结节, 形态规则, 边界清, 余实质回声均匀, CDFI: 未见异常血流信号。

双侧颈部未见明显肿大淋巴结。

影像诊断:

甲状腺右侧叶结节 TI-RADS III 级 定期复查

报告医师: 李菊蓉

检查日期: 2023-11-03

审核医师: 李菊蓉

报告日期: 2023-11-03

超声诊断图文报告

流水号: 2308220818

影像号: 1438677

姓名: 武冬梅

年龄: 46 岁

性别: 女

检查设备: Vivid E95

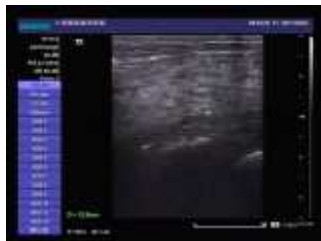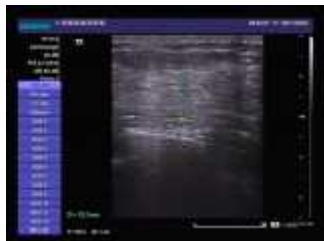体检号: 444451

申请医院: 本院

体检科室: 体检科

检查部位: 乳腺彩超

经典图像:



影像所见:

双侧乳腺腺体层次清晰, 右乳腺体厚 1.4cm, 左乳腺体厚 1.2cm, 乳导管未见扩张, 未见明显占位性病变, CDFI: 未见异常血流信号。

双侧腋下未见明显肿大淋巴结。

影像诊断:

双侧乳腺未见明显异常

报告医师: 李菊蓉

检查日期: 2023-11-03

审核医师: 李菊蓉

报告日期: 2023-11-03

超声诊断图文报告

流水号: 2308220818

影像号: 1438681

姓名: 武冬梅

年龄: 46 岁

性别: 女

检查设备: Vivid E95

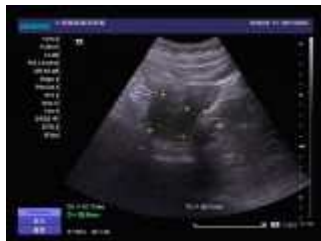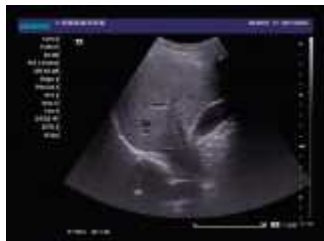体检号: 444451

申请医院: 本院

体检科室: 体检科

检查部位: 全腹彩超

经典图像:



影像所见:

肝脏大小形态正常, 包膜光滑完整, 实质回声细腻增强, 肝内管道系统走行欠清晰, 门静脉及肝内胆管不扩张。

胆囊大小形态正常, 壁不厚、光滑, 囊内透声好, 肝外胆管不扩张。

胰腺大小形态正常, 实质回声均匀, 主胰管不扩张。

脾脏大小形态正常, 实质回声均匀, 脾门静脉不宽。

双肾大小形态正常, 皮髓质分界清晰, 集合系统未见分离, 双侧输尿管未见扩张。

膀胱充盈佳, 未见明显异常。

后位子宫, 大小约 4.2*4.5*4.8cm, 肌壁回声均匀, 内膜线清晰, 厚 0.6cm, 宫颈厚约 2.7cm, 双侧附件区未见异常。

影像诊断:

脂肪肝 (轻度)

报告医师: 李菊蓉

检查日期: 2023-11-03

审核医师: 李菊蓉

报告日期: 2023-11-03