



2308220692

大同瑞慈健康体检

报 告 册

体检编号	444804	工号	27
姓名	周俊虎		
性别	男	年龄	45岁
单位	中国邮政集团有限公司大同		
部门	中国邮政集团大同网络运营中心		
联系电话	18935256754		
体检日期	2023-11-07		

尊敬的周俊虎先生您好！

首先,瑞慈健康体检全体员工欢迎您的光临,并对您的信任表示衷心的感谢！

您于 2023-11-07 (体检编号: 444804) 完成健康检查,本机构的各科医生已根据您的体检项目及结果,汇总成此份健康体检报告,并经总检医生审核。据此提出对您健康状况的综合分析及建议。

瑞慈健康体检倡导“大健康、大康复”,提出“健康是第一财富 (Rich)”的人文理念。希望您仔细阅读并妥善地保管此份健康体检报告,并认真关注报告中的提示与建议,若您对报告内容有任何疑问,可直接与瑞慈健康体检客服部联系,进一步咨询。

健康体检咨询电话: **0352-2824444**

客户服务咨询电话: **0352-2830597**
400-6112995

瑞慈健康体检报告由下列内容组成:

第一部分:主检报告

第二部分:分科分项结果

第三部分:检验报告

第四部分:附表

主检报告

检查综述

- 1、【尿液分析+尿沉渣】 隐血(ERY)3+ 粘液丝偏高(6 /HP)
- 2、【心电图】 1. 窦性心律 2. 心电图轴左偏 3. 提示左前分支阻滞
- 3、【肺功能测定】 阻塞性通气功能障碍

医生建议

【粘液丝偏高】：

- (1)尿常规中粘液丝是由尿路中细胞分泌出来的，在有尿路感染时分泌会明显增多，且伴有炎症细胞的出现。
- (2)粘液丝偏高，可分为生理性偏高和病理性偏高两种，生理性偏高一般是由于喝水较少导致的尿液浓缩，一般在喝水后就能达到稀释的效果。
- (3)病理性的粘液丝偏高是由于泌尿系炎症或者是前列腺炎导致的，需要注意观察，多喝水，同时有白细胞等炎症细胞增多时，应及时服用抗感染药物治疗。如果仅有粘液丝的增多而没有白细胞等炎症细胞增多时，尿路有炎症的可能性不大。
- (4)建议平时饮食注意清淡，多喝水，少吃油腻和辛辣的食物，要注意个人清洁卫生，勤洗阴部，注意休息。

【隐血(ERY)3+】：

- (1)尿隐血可分为肉眼血尿和镜下血尿。肉眼血尿是指肉眼能见到血色的尿，尿液呈洗肉水色或血色，通常在1000ml尿中含有1ml血液即肉眼可见。镜下血尿是指尿的颜色正常，通过显微镜可以观察到尿液中含红细胞，通常离心沉淀后的尿液镜检每高倍视野有红细胞3个以上。
- (2)尿隐血是泌尿系疾病常见的症状之一，生理情况下女性生理期、运动后等都可以引起，病理情况下大多是由泌尿系统疾病引起，如泌尿系炎症、尿路结石等，也有一些血尿是由全身性疾病或泌尿系统邻近器官所致。
- (3)需要指出的是：尿液呈红色并不都是血尿，有些药物、食物都能使尿液呈红色、橙色或褐色；由于严重创伤、错误输血等大量红细胞或组织破坏，也可导致血红蛋白或肌红蛋白尿。
- (4)建议往泌尿外科进一步复查，以明确诊断。

【左前分支阻滞】：

- (1)多见于器质性心脏病，主要是治疗原发病，心血管内科专科治疗。

【心电图轴左偏】：

- (1)生理情况下可见于肥胖、妊娠。病理情况下可见于左心室肥厚、完全性左束支传导阻滞、左前分支阻滞、下壁心梗。
- (2)无症状者无需特殊治疗，定期复查心电图。有症状（心悸、心慌、胸闷）请往心内科治疗，并请治疗引起心电图轴左偏的相关疾病。定期复查心电图。

【阻塞性通气功能障碍】：

- (1)建议往呼吸内科进一步诊断治疗。

汇总医生： 丁昊炜

主检日期： 2023-11-08

主检医生：

分科结果

身高、体重、血压

项目名称	检查结果	项目名称	检查结果
身高	170cm	体重	67kg
血压	112/66mmHg		

***小结:**

未见异常

操作员：张文静 检查日期:2023-11-07 检查医生：名燕凌

检验报告

血流变

项目名称	检查结果	单位	参考值	提示
全血粘度高切 200/s	4.41	mpas	3.53--4.65	
全血粘度中切 100/s	4.72	mpas	3.6--4.9	
全血粘度中切 50/s	5.16	mpas	4.7--5.9	
全血还原粘度高切	7.03	mpas	3.66--8.48	
全血还原粘度低切	41.00	mpas	31.8--50.2	
血浆粘度	1.39	mpas	1.26--1.70	
血沉(ESR)	3.10	mm/h	0--15	
红细胞压积	0.43	L/L	0.40--0.50	
红细胞聚集指数	4.31		3.79--6.05	
红细胞变形指数	0.86		0.51--1.02	
红细胞刚性指数	5.06		2.15--6.73	
血沉方程 K 值	11.32	mm/h	0--77	
全血粘度 1/s	19.02	mpas	17.6--21.3	
全血高切相对指数	3.17		2.08--3.69	
全血低切相对指数	13.68		10.37--16.94	

*小结:

未见异常

操作员：李佳敏 检查日期:2023-11-07

检查医生:陈建国

尿液分析+尿沉渣

项目名称	检查结果	单位	参考值	提示
白细胞尿	3	个/ul	0--13	
上皮细胞(EC)	0	/HP	0--28	
管型(CAST)	0	个/ul	0--1	

霉菌(尿)	0	/HP	0--0	
结晶	0	/HP	0--10	
透明度(CLA)	清亮			
胆红素(BIL)	-		阴性	
隐血(ERY)	3+		阴性	
小圆上皮细胞(SRC)	0	个/ul	0--0	
维生素 C	-		阴性	
异常红细胞	0	个/ul	0--3	
红细胞(正常)	5	个/ul	0--6	
鳞状上皮细胞	0	个/ul	0--0	
粘液丝	6	个/ul	0--0	↑
颜色(Colour)	淡黄色			
尿葡萄糖(GLU)	-		阴性	
酮体(KET)	-		阴性	
比重(SG)	1.025		1.003--1.030	
酸碱度(PH)	6.5		4.5--8.0	
尿蛋白质(PRO)	-		阴性	
尿胆原(URO)	-		阴性	
亚硝酸盐(NIT)	-		阴性	
红细胞(尿)(RBC)	5	个/ul	0--6	
尿白细胞(LEU)	-		阴性	

***小结:**

隐血(ERY)3+ 粘液丝偏高(6 /HP)

操作员：赵伟 检查日期:2023-11-07 检查医生:陈建国

血常规（五分类）

项目名称	检查结果	单位	参考值	提示
白细胞(WBC)	5.75	10 ⁹ /L	3.5--9.5	

淋巴细胞绝对值(LY#)	2.04	10 ⁹ /L	1.1--3.2	
淋巴细胞百分比(LY%)	35.4	%	20--50	
中性粒细胞绝对值(GR#)	3.31	10 ⁹ /L	1.8--6.3	
中性粒细胞百分比(GR%)	57.5	%	40--75	
嗜碱性粒细胞绝对值(BA#)	0.04	10 ⁹ /L	0--0.06	
嗜碱性粒细胞百分比(BA%)	0.8	%	0--1.0	
嗜酸性粒细胞绝对值(EO#)	0.08	10 ⁹ /L	0.02--0.52	
嗜酸性粒细胞百分比(EO%)	1.4	%	0.4--8.0	
血小板(PLT)	251	10 ⁹ /L	125--350	
血小板分布宽度(PDW)	15.9	%	15--17	
平均血小板体积(MPV)	10.4	fl	6.0--14.0	
血小板压积(PCT)	0.260	%	0.11--0.28	
红细胞(RBC)	4.57	10 ¹² /L	4.3--5.8	
血红蛋白	144	g/L	130--175	
红细胞压积(HCT)	42.6	%	40--50	
红细胞平均体积(MCV)	93.3	fl	82--100	
平均血红蛋白含量(MCH)	31.6	pg	27--34	
平均血红蛋白浓度(MCHC)	338	g/L	316--354	
单核细胞绝对值(MO#)	0.28	10 ⁹ /L	0.1--0.60	
单核细胞百分比(MO%)	4.9	%	3--10	
红细胞分布宽度标准差(RDW-SD)	44.4	fl	35--56	
红细胞分布宽度变异系数(RDW-CV)	12.6	%	10.6--16.6	
大血小板比率	27.9	%	11--45	
大血小板数目	70	10 ⁹ /L	30--90	
未成熟粒细胞数目	0.00	10 ⁹ /L	0--999	
未成熟粒细胞百分比	0.1	%	0--100	

有核红细胞数目	0.000	10 ⁹ /L	0--9999	
有核红细胞百分比	0.00	/100WBC	0--9999	

***小结:**

未见异常

操作员：贺琰 检查日期:2023-11-07 检查医生:陈建国

肾功三项

项目名称	检查结果	单位	参考值	提示
肌酐(CREA)	74.00	umol/L	57--97	
尿酸(UA)	339.00	umol/L	200--420	
尿素测定 (Urea)	5.20	mmol/L	3.1--8.0	

***小结:**

未见异常

操作员：王文静 检查日期:2023-11-07 检查医生:陈建国

空腹血糖

项目名称	检查结果	单位	参考值	提示
葡萄糖(GLU)	4.94	mmol/L	3.89--6.1	

***小结:**

未见异常

操作员：王文静 检查日期:2023-11-07 检查医生:陈建国

血脂四项

项目名称	检查结果	单位	参考值	提示
动脉硬化指数	2.26		1.31--3.19	
总胆固醇(CHOL)	3.27	mmol/L	2.59--5.2	
甘油三脂(TG)	0.71	mmol/L	0.7--1.7	
低密度脂蛋白(LDL)	2.06	mmol/L	0--4.13	

高密度脂蛋白(HDL)	0.91	mmol/L	0.77--1.55	
-------------	------	--------	------------	--

***小结:**

未见异常

操作员：王文静 检查日期:2023-11-07 检查医生:陈建国

肝功能三项

项目名称	检查结果	单位	参考值	提示
γ-谷氨酰转肽酶(GGT)	45.0	U/L	10--60	
丙氨酸氨基转移酶(ALT)	35.00	U/L	9--50	
门冬氨酸氨基转移酶(AST)	26.00	U/L	15--40	
谷草比谷丙	0.74		0.4--2.5	

***小结:**

未见异常

操作员：王文静 检查日期:2023-11-07 检查医生:陈建国

(男) 肿瘤三项

项目名称	检查结果	单位	参考值	提示
前列腺特异性抗原(PSA)	0.21	ng/ml	0--2.0	
癌胚抗原(CEA)	3.01	ng/ml	0--5	
甲胎蛋白(AFP)	2.1	ng/ml	0--7	

***小结:**

未见异常

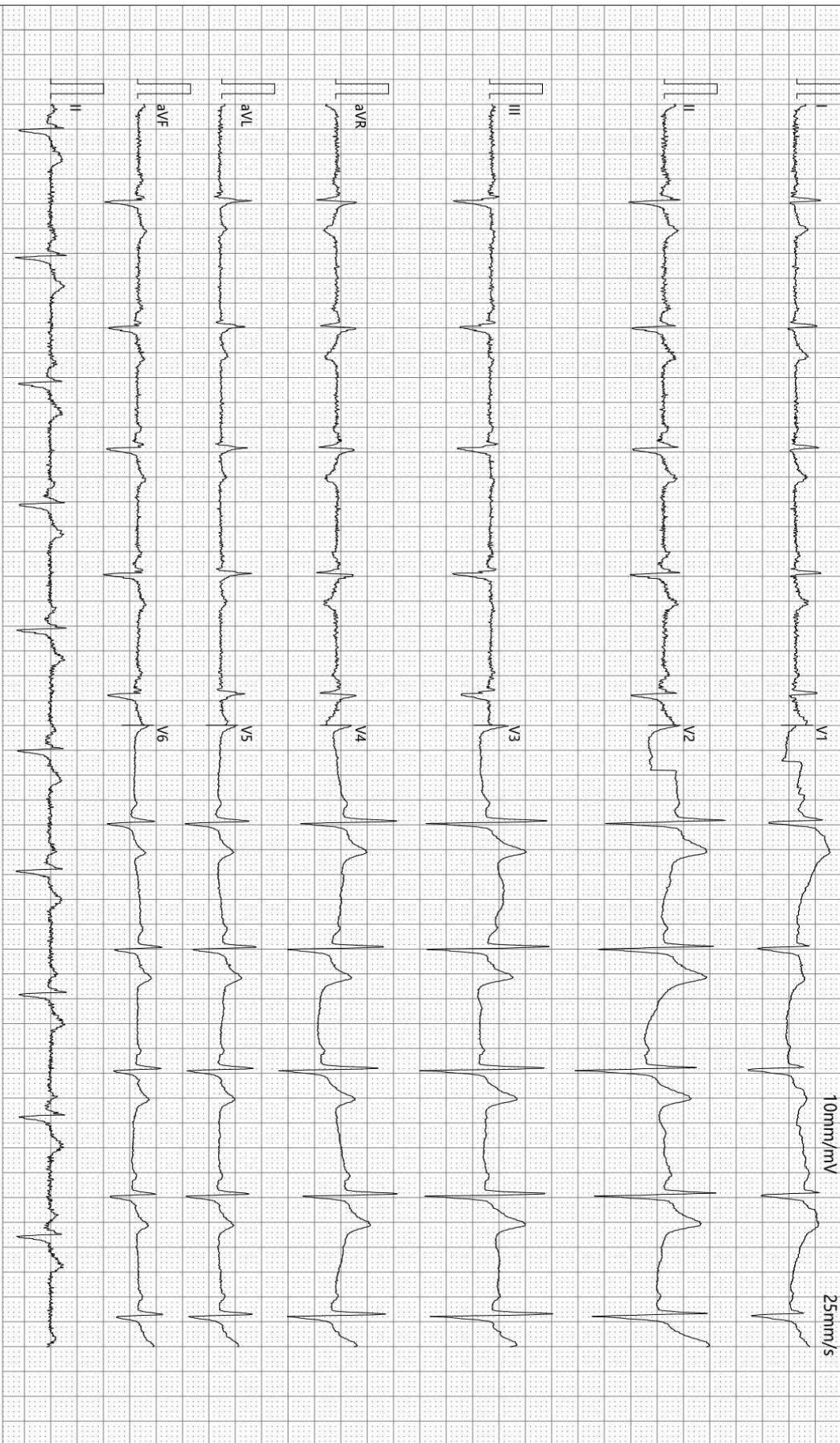
操作员：王文静 检查日期:2023-11-07 检查医生:陈建国

大同瑞慈康复医院 12导联心电图报告

周俊虎 男 45岁 ID:2308220692 申请科室:瑞慈体检科 体检号:444804 病床号:

HR: 60bpm
QT/QTc:402/402ms
P: 130 ↑ms
P/QRS/T: 68°/-52°/48deg.RV5/SV1: 0.624/0.762mV

QRS: 106 ↑ms



诊断结果:

- 1. 窦性心律
- 2. 心电图轴左偏
- 3. 提示左前分支阻滞

报告需医生确认:

张之生

SE-1515 V1.40 SEMIP V1.90

仅供临床参考

-35Hz AC50

检查:2023-11-07 10:02:11

打印:2023-11-07 10:15:31

大同瑞慈健康体检

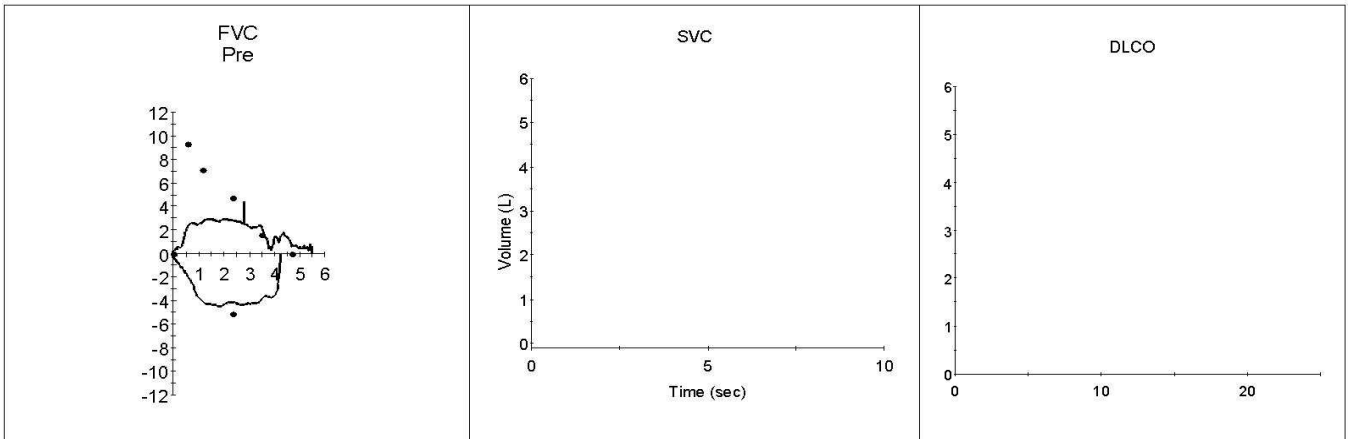
肺功能检验报告

姓名: 周俊虎	ID: 2308220692	BSA: 1.78	日期: 2023/11/07
医师:	身高: 170.00	年龄: 45	病房:
医生:	体重: 67.00	性别: Male	种族: <Unspecified>

Pre Test Comments:

Post Test Comments: 阻塞性通气功能障碍

	Pre-Bronch			Post-Bronch		
	<u>Actual</u>	<u>Pred</u>	<u>%Pred</u>	<u>Actual</u>	<u>%Pred</u>	<u>%Chng</u>
----用力肺活量 ----						
FVC (L)	5.51	4.66	118			
FEV1 (L)	2.85	3.67	77			
FEV1/FVC (%)	52	79	65			
FEF 25% (L/sec)	2.90	7.08	40			
FEF 75% (L/sec)	1.13	1.60	70			
FEF 25-75% (L/sec)	1.70	3.40	50			
FEF Max (L/sec)	2.94	9.32	31			
FIVC (L)	4.24					
FIF Max (L/sec)	4.47					



超声诊断图文报告

流水号: 2308220692

影像号: 1443504

姓名: 周俊虎

年龄: 45 岁

性别: 男

检查设备: Vivid E95

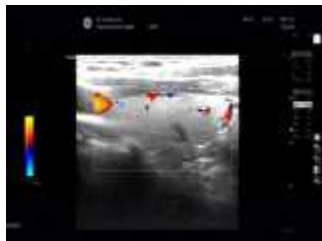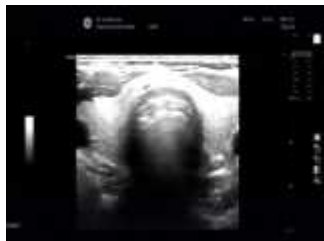体检号: 444804

申请医院: 本院

体检科室: 体检科

检查部位: 甲状腺彩超

经典图像:



影像所见:

甲状腺双侧叶形态正常, 包膜完整, 实质回声均匀, CDFI: 未见异常血流信号。
双侧颈部未见明显肿大淋巴结。

影像诊断:

甲状腺双侧叶未见异常

报告医师: 陈玉荣

检查日期: 2023-11-07

审核医师: 陈玉荣

报告日期: 2023-11-07

超声诊断图文报告

流水号: 2308220692

影像号: 1443506

姓名: 周俊虎

年龄: 45 岁

性别: 男

检查设备: Vivid E95

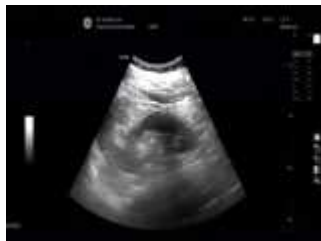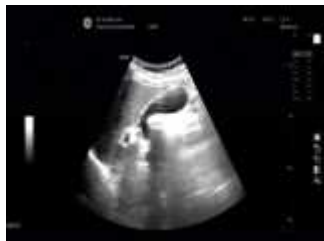体检号: 444804

申请医院: 本院

体检科室: 体检科

检查部位: 腹部彩超

经典图像:



影像所见:

肝脏大小形态正常, 包膜光滑完整, 实质回声均匀, 肝内管道系统走行清晰, 门静脉及肝内胆管不扩张。
胆囊大小形态正常, 壁不厚、光滑, 囊内透声好, 肝外胆管不扩张。
胰腺大小形态正常, 实质回声均匀, 主胰管不扩张。
脾脏大小形态正常, 实质回声均匀, 脾门静脉不宽。
双肾大小形态正常, 皮髓质分界清晰, 集合系统未见分离, 双侧输尿管未见扩张。

影像诊断:

肝、胆、脾、胰、双肾未见明显异常

报告医师: 陈玉荣

检查日期: 2023-11-07

审核医师: 陈玉荣

报告日期: 2023-11-07