



2308220630

检 查 结 果

姓名	田军
性别	女
年龄	52岁
联系电话	13111121488
体检日期	2026-05-23

检验报告

尿液分析+尿沉渣

项目名称	检查结果	单位	参考值	提示
白细胞尿	1	个/u1	0--13	
上皮细胞(EC)	1	/HP	0--28	
管型(CAST)	0	个/u1	0--1	
霉菌(尿)	0	/HP	0--0	
结晶	0	/HP	0--10	
透明度(CLA)	清亮			
胆红素(BIL)	-		阴性	
隐血(ERY)	+-		阴性	
小圆上皮细胞(SRC)	0	个/u1	0--0	
维生素C	-		阴性	
异常红细胞	0	个/u1	0--3	
红细胞(正常)	0	个/u1	0--6	
鳞状上皮细胞	1	个/u1	0--0	↑
粘液丝	10	个/u1	0--0	↑
颜色(Colour)	淡黄色			
尿葡萄糖(GLU)	-		阴性	
酮体(KET)	-		阴性	
比重(SG)	1.030		1.003--1.030	
酸碱度(PH)	5.0		4.5--8.0	
尿蛋白质(PRO)	-		阴性	
尿胆原(URO)	-		阴性	
亚硝酸盐(NIT)	-		阴性	
红细胞(尿)(RBC)	0	个/u1	0--6	
尿白细胞(LEU)	-		阴性	

*小结：

隐血(ERY)+- 鳞状上皮细胞偏高(1 /HP) 粘液丝偏高(10 /HP)

操作员：祁佳佳 检查日期：2026-05-23 检查医生：

血常规（五分类）

项目名称	检查结果	单位	参考值	提示
白细胞(WBC)	5.67	$10^9/L$	3.5--9.5	
淋巴细胞绝对值(LY#)	1.77	$10^9/L$	1.1--3.2	
淋巴细胞百分比(LY%)	31.3	%	20--50	
中性粒细胞绝对值(GR#)	3.46	$10^9/L$	1.8--6.3	
中性粒细胞百分比(GR%)	60.8	%	40--75	
嗜碱性粒细胞绝对值(BA#)	0.01	$10^9/L$	0--0.06	
嗜碱性粒细胞百分比(BA%)	0.2	%	0--1.0	
嗜酸性粒细胞绝对值(E0#)	0.11	$10^9/L$	0.02--0.52	
嗜酸性粒细胞百分比(E0%)	2.0	%	0.4--8	
血小板(PLT)	232	$10^9/L$	125--350	
血小板分布宽度(PDW)	9.7	f1	9.0--17	
平均血小板体积(MPV)	8.9	f1	6.0--14.0	
血小板压积(PCT)	0.206	%	0.11--0.28	
红细胞(RBC)	4.98	$10^{12}/L$	3.8--5.1	
血红蛋白	162	g/L	115--150	↑
红细胞压积(HCT)	47.6	%	35--45	↑
红细胞平均体积(MCV)	95.5	f1	82--100	
平均血红蛋白含量(MCH)	32.4	pg	27--34	
平均血红蛋白浓度(MCHC)	340	g/L	316--354	
单核细胞绝对值(MO#)	0.32	$10^9/L$	0.1--0.6	
单核细胞百分比(MO%)	5.7	%	3--10	
红细胞分布宽度标准差(RDW-SD)	46.6	f1	35--56	
红细胞分布宽度变异系数(RDW-CV)	13.7	%	11.6--16.6	

大血小板比率	17.4	%	11--45	
大血小板数目	40	10 ⁹ /L	30--90	
未成熟粒细胞数目	0.00	10 ⁹ /L	0--0.6	
未成熟粒细胞百分比	0.1	%	0--10	
有核红细胞数目	0.006	10 ⁹ /L	0--9999	
有核红细胞百分比	0.10	/100WBC	0--9999	

***小结:**

血红蛋白偏高(162 g/L) 红细胞压积(HCT)偏高(47.6 %)

操作员：祁佳佳 检查日期:2026-05-23 检查医生:

甲状腺三项

项目名称	检查结果	单位	参考值	提示
促甲状腺素(TSH)	1.38	uIU/ml	0.3--4.5	
游离三碘甲状腺原氨酸(FT3)	3.70	pmol/L	2.0--4.2	
游离甲状腺素(FT4)	14.20	pmol/L	9.0--17.5	

***小结:**

未见异常

操作员：祁佳佳 检查日期:2026-05-23 检查医生:

生化 2(特殊级)

项目名称	检查结果	单位	参考值	提示
碳酸氢根(HCO3)	23.90	mmol/L	22--29	
总蛋白(T PROT)	77.3	g/L	65--85	
白蛋白(ALB)	45.60	g/L	40--55	
球蛋白(GLB)	31.70	g/L	15--35	
白蛋白/球蛋白(ALB/GLB)	1.44		1.0--2.5	
γ-谷氨酰转肽酶(GGT)	127.0	U/L	7--45	↑
碱性磷酸酶(ALP)	100.0	U/L	50--135	
肌酐(CREA)	57.40	umol/L	41--73	

尿酸(UA)	377.00	umol/L	140--340	↑
钾(K)	4.06	mmol/L	3.5--5.3	
钠(Na)	140.8	mmol/L	137--147	
氯(Cl)	99.0	mmol/L	99--110	
钙(Ca)	2.34	mmol/L	2.11--2.52	
乳酸脱氢酶(LDH)	145.00	U/L	120--250	
淀粉酶(AMY)	59.00	IU/L	35--135	
葡萄糖(GLU)	6.15	mmol/L	3.89--6.1	↑
总胆红素(TBIL)	13.40	umol/L	0--21	
直接胆红素(DBIL)	2.4	umol/L	0--8.0	
间接胆红素(IBIL)	11.00	umol/L	0--17.39	
丙氨酸氨基转移酶(ALT)	41.00	U/L	7--40	↑
门冬氨酸氨基转移酶(AST)	28.00	U/L	13--35	
尿素测定(Urea)	5.61	mmol/L	2.6--7.5	
肌酸激酶(CK)	70.00	U/L	40--200	
α-羟丁酸脱氢酶	94.00	U/L	72--182	
同型半胱氨酸	10.20	umol/L	0--20	
C反应蛋白	4.50	mg/dl	0--3	↑
酮体	0.05	mmol/L	0.00--0.28	
D-二聚体	0.10	ug/ml	0--0.8	
动脉硬化指数	3.54		1.31--3.19	↑
谷草比谷丙	0.68		0.4--2.5	
高敏肌钙蛋白(TnI)	2.50	pg/ml	0--46.47	
总胆固醇(CHOL)	8.70	mmol/L	2.59--5.2	↑
甘油三脂(TG)	12.81	mmol/L	0.7--1.7	↑
低密度脂蛋白(LDL)	3.40	mmol/L	0--4.13	
高密度脂蛋白(HDL)	0.96	mmol/L	0.77--1.55	

*小结:

γ-谷氨酰转肽酶 (GGT) 偏高 (127.0 U/L) 尿酸 (UA) 偏高 (377.00 umol/L) 葡萄糖 (GLU) 偏高 (6.15 mmol/L) 丙氨酸氨基转移酶 (ALT) 偏高 (41.00 U/L) C反应蛋白偏高 (4.50 mg/L) 动脉硬化指数偏高 (3.54) 总胆固醇 (CHOL) 偏高 (8.70 mmol/L) 甘油三脂 (TG) 偏高 (12.81 mmol/L)

操作员：刘慧芳 检查日期：2026-05-23 检查医生：
.....

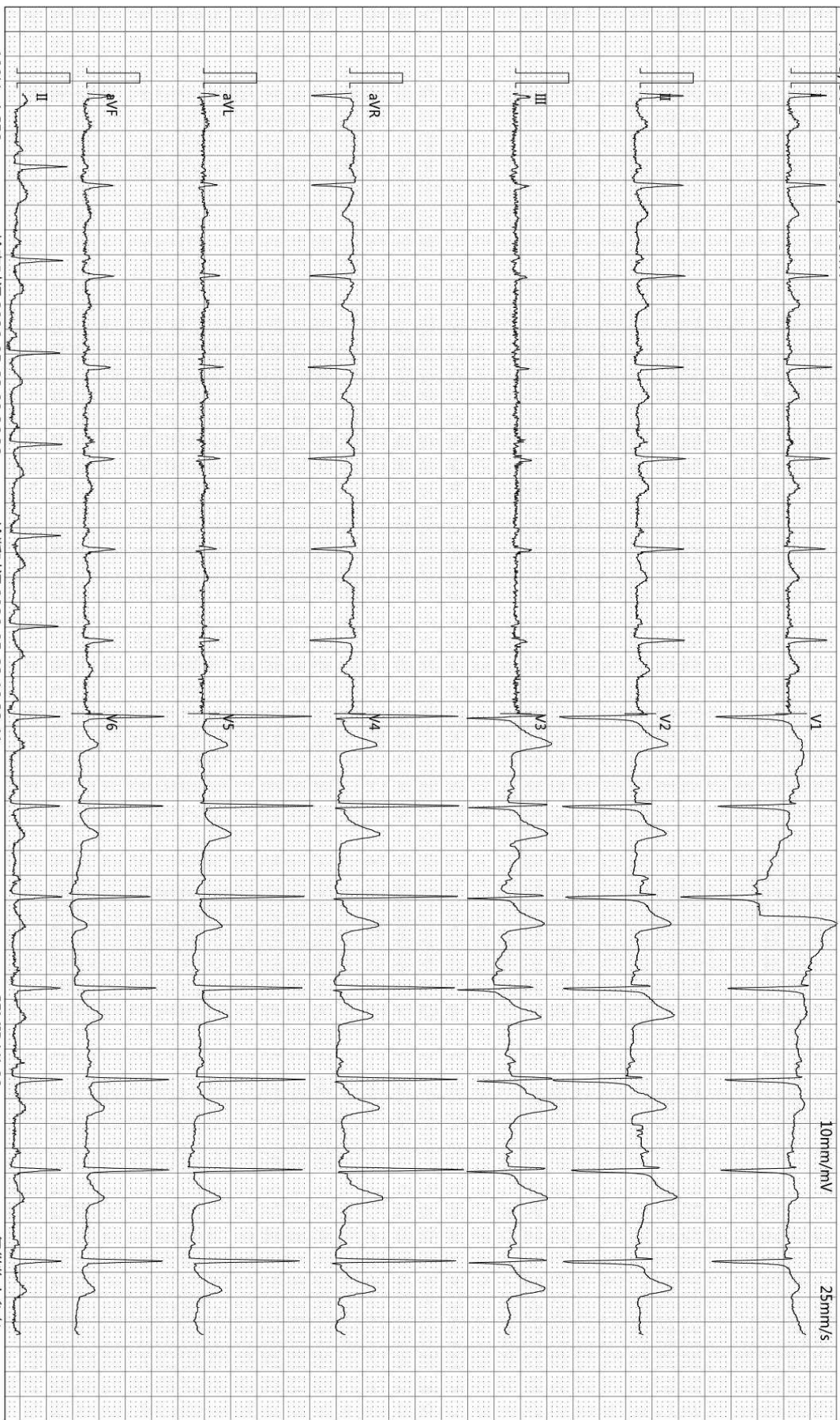
体检科 12导联心电图报告

田军 女 52岁 ID:2308220630 申请科室:体检科 体检号:444359 病床号:

HR : 81bpm
P : 105ms
PR : 155ms
QRS : 82ms
QT/QTc : 347/405ms
P/QRS/T : 61/45/41deg.
RV5/SV1 : 1.966/1.275mV

诊断结果:
1.窦性心律
2.ST段抬高 (V1V2V3V4V5)

诊断医生: 曾春玲



-100Hz AC50 检查时间:2026-05-23 09:26:38 诊断时间:2026-05-23 10:33:41 SEMIP V1.90 仅供临床参考

Rich 大同瑞慈康复医院
超声诊断图文报告

流水号: 2308220630

超声号: 2179875

姓名: 田军

年龄: 52 岁

性别: 女

检查设备: Vivid E95

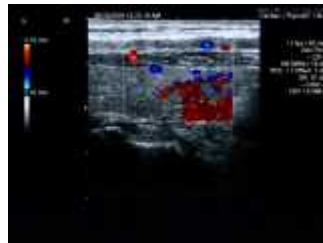
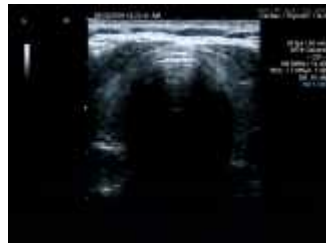体检号: 444359

申请医院: 本院

体检科室: 体检科

检查部位: 甲状腺彩超

经典图像:



影像所见:

甲状腺双侧叶形态正常, 包膜完整, 实质回声均匀, CDFI: 未见异常血流信号。
双侧颈部未见明显肿大淋巴结。

影像诊断:

甲状腺双侧叶未见异常

报告医师: 李菊蓉

检查日期: 2026-05-23

审核医师:

报告日期: 2026-05-23



注: 本报告仅供临床医生参考!

地址: 大同市魏都大道 79 号。若有疑问, 请致电: 0352---2830580

Rich 大同瑞慈康复医院
超声诊断图文报告

流水号: 2308220630

超声号: 2179918

姓名: 田军

年龄: 52岁

性别: 女

检查设备: Vivid E95

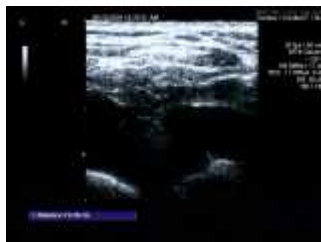
体检号: 444359

申请医院: 本院

体检科室: 体检科

检查部位: 颈部血管彩超

经典图像:



影像所见:

右锁骨下动脉起始处内中膜局部增厚, 厚约 1.6mm, 双侧颈总动脉、颈内、颈外动脉起始段内中膜不增厚, 内壁欠光滑, 管壁未见明确强回声斑。CDFI: 血流充盈好。PW: 频谱形态正常。

双侧椎动脉走行正常, 椎动脉内径正常, 管壁不厚, 管腔内为无回声, CDFI: 血流充盈好。PW: 频谱正常。

内径 mm	流速 cm/s	RI		
左侧椎动脉	3.2	48.9	0.52	
右侧椎动脉	3.5	33.0	0.54	

影像诊断:

右锁骨下动脉内中膜局部增厚

报告医师: 李菊蓉

检查日期: 2026-05-23


审核医师:

报告日期: 2026-05-23



注: 本报告仅供临床医生参考!

地址: 大同市魏都大道 79 号。若有疑问, 请致电: 0352---2830580

 **大同瑞慈康复医院**
超声诊断图文报告

流水号：2308220630

超声号：2179920

姓名：田军

年龄：52岁

性别：女

检查设备：Vivid E95

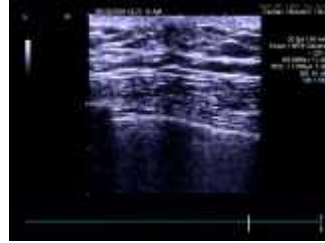
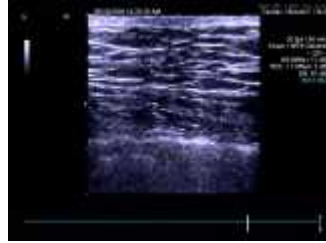
体检号：444359

申请医院：本院

体检科室：体检科

检查部位：乳腺彩超

经典图像：



影像所见：

男性乳腺：腺体未见明显增厚，未见明显包块及其它异常回声。CDFI：未见异常血流信号。

影像诊断：

男性乳腺未见明显异常

报告医师：李菊蓉

检查日期：2026-05-23

审核医师：

报告日期：2026-05-23



注：本报告仅供临床医生参考！

地址：大同市魏都大道79号。若有疑问，请致电：0352---2830580

Rich 大同瑞慈康复医院
超声诊断图文报告

流水号: 2308220630

超声号: 2179922

姓名: 田军

年龄: 52 岁

性别: 女

检查设备: Vivid E95

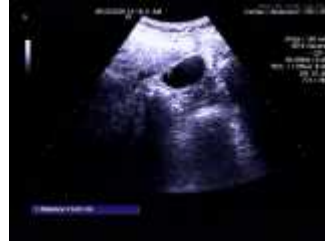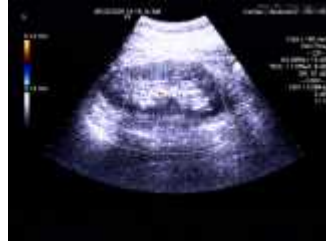体检号: 444359

申请医院: 本院

体检科室: 体检科

检查部位: 全腹彩超

经典图像:



影像所见:

肝脏大小正常, 形态饱满, 包膜光滑完整, 实质回声细腻、增强, 远场回声轻度衰减, 肝内管道系统走行欠清晰, 门静脉及肝内胆管不扩张。

胆囊大小形态正常, 壁不厚, 内壁探及高回声凸起, 直径约 0.4cm, 不移动, 囊内透声好, 肝外胆管不扩张。

胰腺大小形态正常, 实质回声均匀, 主胰管不扩张。

脾脏大小形态正常, 实质回声均匀, 脾门静脉不宽。

双肾大小形态正常, 皮髓质分界清晰, 集合系统未见分离, 双侧输尿管未见扩张。

影像诊断:

1. 中度脂肪肝
2. 胆囊息肉

报告医师: 李菊蓉

检查日期: 2026-05-23

审核医师:

报告日期: 2026-05-23



注: 本报告仅供临床医生参考!

地址: 大同市魏都大道 79 号。若有疑问, 请致电: 0352---2830580

ID 号: 2308220630

影像号: CT20260523049

姓名: 田军

年龄: 52 岁

性别: 女

检查设备: 西门子量子双源 CT

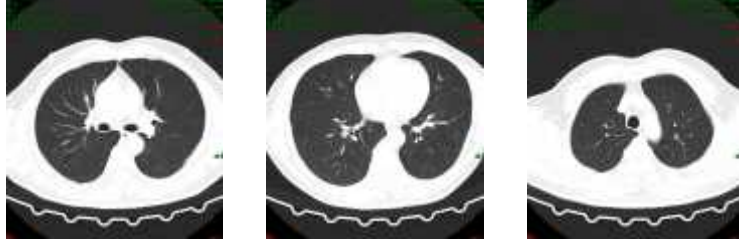体检号: 444359

申请医院: 本院

体检科室: 体检科

检查部位: CT 检查

经典图像:



影像所见:

双侧胸廓对称, 气管居中。气管及支气管未见狭窄及阻塞。右肺下叶见直径约 3cm 空腔影, 双肺下叶、右肺中叶见多发实性结节, 较大者位于右肺下叶前基底段 (IM226), 大小约为 0.6cm×0.4cm。双肺门不大, 形态自然。心脏及大血管大小、形态未见异常。纵隔内未见肿块及肿大淋巴结。胸膜无增厚, 胸膜腔内无积液。胸壁软组织及骨骼未见病变征象。

影像诊断:

1. 双肺多发小结节, 建议随诊复查 (一年)
2. 右肺下叶含气囊肿

报告医师:

检查日期: 2026-05-23

审核医师:

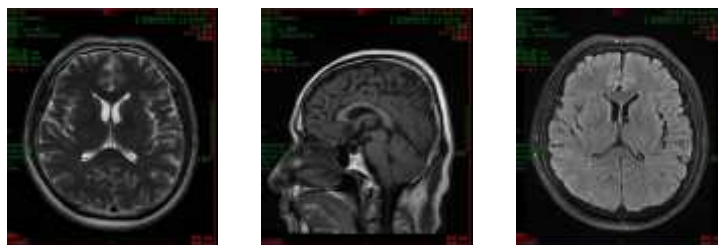报告日期: 2026-05-23

ID号: 2308220630

影像号: MR20260523036

姓名: 田军 年龄: 52岁 性别: 女 检查设备: 西门子 1.5T 磁共振
体检号: 444359 申请医院: 本院 体检科室: 体检科 检查部位: MR 检查

经典图像:



影像所见:

双侧额叶皮髓质交界处见多发斑点状长 T1 长 T2 信号, T2 FLAIR 呈高信号, DWI 未见异常高信号。脑干、双侧小脑半球未见异常信号及占位征象, 脑室、脑池无扩大, 脑沟、脑裂无增宽, 中线结构居中。

影像诊断:

双侧额叶皮髓质交界处多发缺血灶

报告医师: 陈江莲

检查日期: 2026-05-23

审核医师:

报告日期: 2026-05-23