



2308220615

大同瑞慈健康体检

报 告 册

体检编号	444343	工号	83
姓名	杨晓青		
性别	女	年龄	41岁
单位	中共大同云州纪律检查委员		
部门	中共大同云州纪律检查委员会		
联系电话	18335234617		
体检日期	2025-10-09		

尊敬的杨晓青女士您好！

首先,瑞慈健康体检全体员工欢迎您的光临,并对您的信任表示衷心的感谢！

您于 2025-10-09 (体检编号: 444343) 完成健康检查,本机构的各科医生已根据您的体检项目及结果,汇总成此份健康体检报告,并经总检医生审核。据此提出对您健康状况的综合分析及建议。

瑞慈健康体检倡导“大健康、大康复”,提出“健康是第一财富 (Rich)”的人文理念。希望您仔细阅读并妥善地保管此份健康体检报告,并认真关注报告中的提示与建议,若您对报告内容有任何疑问,可直接与瑞慈健康体检客服部联系,进一步咨询。

健康体检咨询电话: 0352-2824444

客户服务咨询电话: 0352-2830597

400-6112995

瑞慈健康体检报告由下列内容组成:

第一部分:主检报告

第二部分:分科分项结果

第三部分:检验报告

第四部分:附表

主检报告

检查综述

- 1、【身高、体重、血压】 (1) 体重指数 26.56：超重 (2) 血压 145/80：本次测量收缩期血压偏高
- 2、【血常规（五分类）】 血小板压积(PCT)偏高(0.302%) 平均血红蛋白含量(MCH)偏低(26.9 pg)
- 3、【生殖道微生态】 上皮细胞(白带)++/HP G-杆菌++
- 4、【尿液分析+尿沉渣】 上皮细胞(EC)偏高(43 /HP) 鳞状上皮细胞偏高(43 /HP) 粘液丝偏高(8 /HP)
- 5、【MR 检查】 1. 颈 3-4、4-5、5-6、6-7 椎间盘突出（中央型） 2. 颈 4-颈 7 椎体骨质增生，生理曲度变直
- 6、【妇科内诊】 (1) 阴道炎 (2) 宫颈肥大
- 7、【全腹彩超】 宫颈肥大
- 8

医生建议

【超重】：

(1) 体重指数是判断体重超标或偏低的主要指标。体重是反映和衡量一个人健康状况的重要标志之一，过胖和过瘦都不利于健康，身高体重不协调也不会给人以美感。体重的变化，还会直接反映身体长期的热量平衡状态。

(2) 当需要比较及分析一个人的体重对于不同身高的人所带来的健康影响时，体重指数是一个中立而可靠的指标。其主要适用于需要体重测试、体型肥胖和全身检查的人群。

(3) 体重指数（BMI）是世界卫生组织推荐的国际统一使用的肥胖分型标准，也是目前国际上常用的衡量人体胖瘦程度以及是否健康的一个标准，其计算方式为： $BMI = \text{体重（千克）} / \text{身高（米} \times \text{米）}$ 。成人的标准值是 BMI 18.5-23.9 之间。低于 18.5 为体重指数偏低；高于 23.9 则为体重指数偏高。

(4) 一般表现为体重超重或肥胖，超重及肥胖会出现一系列代谢性疾病，如高血压、高血糖、高血脂、高尿酸血症等，所以体重指数偏高者一定要注意控制体重。

(5) 合理控制饮食，食品多样化，食物纤维可适量增加，饮食规律，避免暴饮暴食，低盐、低脂饮食为主，减少高热量食物的摄入。

(6) 加强体育锻炼，每天最少保持 30 分钟的中等强度运动。鼓励每天至少快步走 6000 步比较健康。肥胖患者不适合较剧烈的运动，会加重膝关节的负担，可以选择游泳、划船等对膝关节负荷较小的运动。

(7) 定期检查血糖、血脂、肝功、肝脏 B 超等，积极治疗基础性疾病。

(8) 减少热量摄取及增加热量消耗。强调以健康行为、饮食、运动为主的综合治疗。

【本次测量收缩期血压偏高】：

(1) 所谓单纯收缩期高血压，顾名思义是指一个人的舒张压（即低压）不高，仅仅是收缩压（即高压）超过正常范围。

(2) 单纯收缩期高血压标准为收缩压在 140mmHg 以上，舒张压为 90mmHg 以下。如果收缩压在 140-149mmHg，又称单纯收缩期临界高血压。由于单纯收缩期高血压大部分发生在 60 岁以上的老年人，故又称老年单纯收缩期高血压。

(3) 当病人患动脉硬化、甲状腺功能亢进、主动脉关闭不全、体循环动静脉瘘、动脉导管未闭及原因不明的高动力循环状态时，也常伴有收缩期高血压，但这些不包括在单纯收缩期高血压范围内。

(4) 劳逸结合，保持良好身心状态。避免各种诱因：如情绪低落、紧张等。改进生活方式，适当低盐、低脂、低胆固醇饮食，戒烟酒。必要时心血管专科诊治，定期复诊。

(5) 平时应低盐（每天 5~10g）、低脂饮食（少吃动物脂肪与内脏）；忌烟限酒。遵照医嘱坚持服药，定期测量血压，宜控制在 140/90mmHg 以下，若合并有糖尿病和肾病，要把血压控制在 130/80mmHg 以下。

(6) 血压到正常水平时，说明此时选用的降压药和治疗方案基本合适，但并不意味着高血压已被“治愈”，应坚持治疗。若盲目自行停药或间断服药，常会使血压波动很大，而加重心、脑、肾和血管的损害。

【血小板压积(PCT)偏高】：

(1) 血小板压积是指外周血中血小板的容积占血液容积的百分比。血小板压积偏高，如果在血小板数目正常的情况下，可不做考虑。如果血小板数目明显增高，建议往血液科进一步复查，以明确诊断。

【平均血红蛋白含量(MCH)偏低】：

(1) 供内科结合临床参考。

【上皮细胞(白带)++/HP】：

(1) 在生理情况下，阴道内的细胞新陈代谢会正常脱落，在取标本的时候会取到有脱落的上皮细胞，镜检时就会发现阳性，这属于正常的现象。如果同时阴道分泌物检查发现有病原菌感染的情况，建议往妇科进一步诊断治疗。

【G-杆菌++】：

(1) 阴道微生物学检查是用于提示除阴道的正常菌群之外，可致病的菌群类别判断，用于临床治疗指导。

【鳞状上皮细胞偏高】：

(1) 在生理情况下，机体正常的新陈代谢都会引起鳞状上皮细胞的脱离，这是一种正常的机体现象。如果长时间出现鳞状上皮细胞偏高的现象时，则有可能是尿路感染、泌尿系统结石等因素导致，应及时往泌尿外科进一步诊断治疗。

【粘液丝偏高】：

- (1) 尿常规中粘液丝是由尿路中细胞分泌出来的，在有尿路感染时分泌会明显增多，且伴有炎症细胞的出现。
- (2) 粘液丝偏高，可分为生理性偏高和病理性偏高两种，生理性偏高一般是由于喝水较少导致的尿液浓缩，一般在喝水后就能达到稀释的效果。
- (3) 病理性的粘液丝偏高是由于泌尿系炎症或者是前列腺炎导致的，需要注意观察，多喝水，同时有白细胞等炎症细胞增多时，应及时服用抗感染药物治疗。如果仅有粘液丝的增多而没有白细胞等炎症细胞增多时，尿路有炎症的可能性不大。
- (4) 建议平时饮食注意清淡，多喝水，少吃油腻和辛辣的食物，要注意个人清洁卫生，勤洗阴部，注意休息。

【上皮细胞(EC)偏高】：

- (1) 尿液中的上皮细胞主要包括肾小管上皮细胞、移行上皮细胞、鳞状上皮细胞。尿液中出现肾小管上皮细胞，多见于肾小管病变。移行上皮细胞提示相应部位的病变。
- (2) 在正常的尿液中可见少量的鳞状上皮细胞，如果鳞状上皮细胞大量增加，并伴有白细胞增多，则提示有炎症，女性患者则因排除阴道分泌物混入的位于阴道表层的扁平上皮细胞。

【椎间盘突出（中央型）】：

(1) 椎间盘突出症指椎间盘的纤维环破裂，髓核组织从破裂处突出（脱出）于后方或者椎管内，导致相邻脊神经根遭受刺激，从而产生颈部、腰部疼痛或下肢麻木疼痛一系列症状。临床上可分为膨隆型、突出型、脱垂游离型等。建议骨科诊治。

【椎体骨质增生】：

(1) 椎体骨质增生是老年人常见的骨关节病变，注意病变部位的骨关节适度运动，必要时请到骨科门诊进一步诊治咨询。

【生理曲度变直】：

(1) 建议脊柱外科进一步诊断治疗。

【阴道炎】：

(1) 阴道炎是阴道粘膜及粘膜下结缔组织的炎症，是妇科门诊常见的疾病。

(2)正常健康妇女，由于解剖学及生物化学特点，阴道对病原体的侵入有自然防御功能，当阴道的自然防御功能遭到破坏，则病原体易于侵入，导致阴道炎症。

(3)绝经后妇女由于雌激素缺乏，阴道上皮菲薄，细胞内糖原含量减少，阴道PH高达7左右，故阴道抵抗力低下，比青春期及育龄妇女易受感染。

(4)阴道炎临床上以白带的性状发生改变以及外阴痒痒灼痛为主要临床特点，感染累及尿道时，可有尿痛、尿急等症状。常见的阴道炎有细菌性阴道病、滴虫性阴道炎、霉菌性阴道炎、老年性阴道炎。

(5)阴道炎由不同的病原体感染所致，一旦出现外阴不适，白带异常，立即去医院检查，确定病原体，针对病因治疗。

【宫颈肥大】：

(1)宫颈肥大引起的原因一是慢性炎症长期刺激，使宫颈充血、水肿，宫颈腺体和间质发生增生而导致宫颈不同程度的肥大、硬度增加。

(2)二是在宫颈腺体的深部可能出现粘液潴留，形成大小不等的囊肿，使宫颈变得肥大。

(3)宫颈肥大有时可比正常宫颈增大2~4倍，宫颈表面可以是光滑的，也可有糜烂。宫颈质地一般较硬，这是纤维结缔组织增生所致的。

(4)如果是单纯性的宫颈肥大，一般不需特殊处理，妇科定期复查即可。

汇总医生： 丁昊炜

主检日期： 2025-10-11

主检医生：

分科结果

身高、体重、血压

项目名称	检查结果	项目名称	检查结果
身高	160cm	体重	68kg
血压	145/80mmHg		

***小结：**

(1) 体重指数 26.56：超重

(2) 血压 145/80：本次测量收缩期血压偏高

操作员：杨柳庆

检查日期：2025-10-09

检查医生：名燕凌

妇科内诊

项目名称	检查结果	项目名称	检查结果
外阴	正常	尿道口	正常
阴道	黏膜充血	子宫	正常
附件	正常	宫颈	宫颈肥大
后穹窿	正常		

***小结：**

(1) 阴道炎

(2) 宫颈肥大

操作员：智美玲

检查日期：2025-10-09

检查医生：智美玲

检验报告

尿液分析+尿沉渣

项目名称	检查结果	单位	参考值	提示
白细胞尿	6	个/u1	0--13	
上皮细胞(EC)	43	/HP	0--28	↑
管型(CAST)	0	个/u1	0--1	
霉菌(尿)	0	/HP	0--0	
结晶	0	/HP	0--10	
透明度(CLA)	清亮			
胆红素(BIL)	-		阴性	
隐血(ERY)	-		阴性	
小圆上皮细胞(SRC)	0	个/u1	0--0	
维生素C	-		阴性	
异常红细胞	0	个/u1	0--3	
红细胞(正常)	0	个/u1	0--6	
鳞状上皮细胞	43	个/u1	0--0	↑
粘液丝	8	个/u1	0--0	↑
颜色(Colour)	淡黄色			
尿葡萄糖(GLU)	-		阴性	
酮体(KET)	-		阴性	
比重(SG)	1.015		1.003--1.030	
酸碱度(PH)	6.5		4.5--8.0	
尿蛋白质(PRO)	-		阴性	
尿胆原(URO)	-		阴性	
亚硝酸盐(NIT)	-		阴性	
红细胞(尿)(RBC)	0	个/u1	0--6	
尿白细胞(LEU)	-		阴性	

***小结：**

上皮细胞(EC) 偏高(43 /HP) 鳞状上皮细胞偏高(43 /HP) 粘液丝偏高(8 /HP)
 操作员：祁佳佳 检查日期:2025-10-09 检查医生:康建忠

血常规（五分类）

项目名称	检查结果	单位	参考值	提示
白细胞(WBC)	4.44	10 ⁹ /L	3.5--9.5	
淋巴细胞绝对值(LY#)	1.61	10 ⁹ /L	1.1--3.2	
淋巴细胞百分比(LY%)	36.4	%	20--50	
中性粒细胞绝对值(GR#)	2.36	10 ⁹ /L	1.8--6.3	
中性粒细胞百分比(GR%)	53.2	%	40--75	
嗜碱性粒细胞绝对值(BA#)	0.02	10 ⁹ /L	0--0.06	
嗜碱性粒细胞百分比(BA%)	0.4	%	0--1.0	
嗜酸性粒细胞绝对值(E0#)	0.17	10 ⁹ /L	0.02--0.52	
嗜酸性粒细胞百分比(E0%)	3.7	%	0.4--8.0	
血小板(PLT)	268	10 ⁹ /L	125--350	
血小板分布宽度(PDW)	15.8	%	15--17	
平均血小板体积(MPV)	11.3	f1	6.0--14.0	
血小板压积(PCT)	0.302	%	0.11--0.28	↑
红细胞(RBC)	4.46	10 ¹² /L	3.8--5.1	
血红蛋白	120	g/L	115--150	
红细胞压积(HCT)	37.2	%	35--45	
红细胞平均体积(MCV)	83.4	f1	82--100	
平均血红蛋白含量(MCH)	26.9	pg	27--34	↓
平均血红蛋白浓度(MCHC)	322	g/L	316--354	
单核细胞绝对值(MO#)	0.28	10 ⁹ /L	0.1--0.60	
单核细胞百分比(MO%)	6.3	%	3--10	
红细胞分布宽度标准差(RDW-SD)	47.5	f1	35--56	
红细胞分布宽度变异系数(RDW-CV)	15.2	%	10.6--16.6	

大血小板比率	32.6	%	11--45	
大血小板数目	88	10 ⁹ /L	30--90	
未成熟粒细胞数目	0.01	10 ⁹ /L	0--999	
未成熟粒细胞百分比	0.1	%	0--100	
有核红细胞数目	0.000	10 ⁹ /L	0--9999	
有核红细胞百分比	0.00	/100WBC	0--9999	

***小结:**

血小板压积(PCT)偏高(0.302 %) 平均血红蛋白含量(MCH)偏低(26.9 pg)

操作员：祁佳佳 检查日期:2025-10-09

检查医生:康建忠

甲状腺三项

项目名称	检查结果	单位	参考值	提示
促甲状腺素(TSH)	1.30	uIU/ml	0.3--4.5	
游离三碘甲状腺原氨酸(FT3)	2.62	pmol/L	2.0--4.2	
游离甲状腺素(FT4)	13.00	pmol/L	9.0--17.5	

***小结:**

未见异常

操作员：刘慧芳 检查日期:2025-10-09

检查医生:康建忠

生殖道微生态

项目名称	检查结果	单位	参考值	提示
线索细胞	-			
清洁度	II			
上皮细胞(白带)	++			
滴虫	-			
G-球菌	-			
霉菌	-			
G-杆菌	++			
G+杆菌	-			

G+球菌	—			
------	---	--	--	--

***小结:**

上皮细胞(白带)++/HP G-杆菌++

操作员：祁佳佳 检查日期:2025-10-10 检查医生:康健忠

生化 2(特殊级)

项目名称	检查结果	单位	参考值	提示
碳酸氢根(HCO3)	24.50	mmol/L	22--29	
总蛋白(T PROT)	73.0	g/L	65--85	
白蛋白(ALB)	45.20	g/L	40--55	
球蛋白(GLB)	27.80	g/L	15--35	
白蛋白/球蛋白(ALB/GLB)	1.63		1.0--2.5	
γ-谷氨酰转肽酶(GGT)	20.0	U/L	7--45	
碱性磷酸酶(ALP)	53.0	U/L	35--100	
肌酐(CREA)	54.00	umol/L	41--73	
尿酸(UA)	259.00	umol/L	140--340	
钾(K)	4.35	mmol/L	3.5--5.5	
钠(Na)	141.1	mmol/L	136--145	
氯(Cl)	99.6	mmol/L	96--108	
钙(Ca)	2.44	mmol/L	2.11--2.52	
乳酸脱氢酶(LDH)	133.00	U/L	120--250	
淀粉酶(AMY)	72.00	IU/L	35--135	
葡萄糖(GLU)	5.23	mmol/L	3.89--6.1	
总胆红素(TBIL)	8.00	umol/L	0--21	
直接胆红素(DBIL)	1.8	umol/L	0--8.0	
间接胆红素(IBIL)	6.20	umol/L	0--17.39	
丙氨酸氨基转移酶(ALT)	22.00	U/L	7--40	
门冬氨酸氨基转移酶(AST)	19.00	U/L	13--35	
尿素测定(Urea)	4.90	mmol/L	2.6--7.5	

肌酸激酶(CK)	60.00	U/L	40--200	
α-羟丁酸脱氢酶	111.00	U/L	72--182	
同型半胱氨酸	5.20	umol/L	0--15	
C反应蛋白	0.20	mg/dl	0--3	
酮体	0.08	mmol/L	0.00--0.28	
D-二聚体	0.73	ug/ml	0--1.35	
动脉硬化指数	2.01		1.31--3.19	
谷草比谷丙	0.86		0.4--2.5	
高敏肌钙蛋白(TnI)	2.40	pg/ml	0--46.47	
总胆固醇(CHOL)	4.45	mmol/L	2.59--5.2	
甘油三脂(TG)	0.94	mmol/L	0.7--1.7	
低密度脂蛋白(LDL)	2.76	mmol/L	0--4.13	
高密度脂蛋白(HDL)	1.37	mmol/L	0.77--1.55	

***小结:**

未见异常

操作员：刘慧芳 检查日期:2025-10-09 检查医生:康建忠

(女) 肿瘤三项

项目名称	检查结果	单位	参考值	提示
糖类抗原 125 测定 (CA125)	8.48	U/ml	0--35	
癌胚抗原(CEA)	0.87	ng/ml	0--5	
甲胎蛋白(AFP)	2.60	ng/ml	0--7	

***小结:**

未见异常

操作员：刘慧芳 检查日期:2025-10-09 检查医生:康建忠

大同现代医学检验实验室

液基薄层细胞学图文报告

ID: 2025121218

病理号: 109538

姓名: 杨晓青

性别: 女

年龄: 41岁

送检科室:

电话号码: 18335234617

床号:

病历号:

体检号: 2308220615

送检医院: 大同瑞慈康复体检

送检日期: 2025-10-09

末次月经:

送检医生:

采样日期:

报告日期: 2025-10-09

标本满意度: 满意

细胞量: >45%

红细胞:

经期样本:

颈管细胞:

化生细胞:

鳞状细胞:

宫颈柱状细胞:

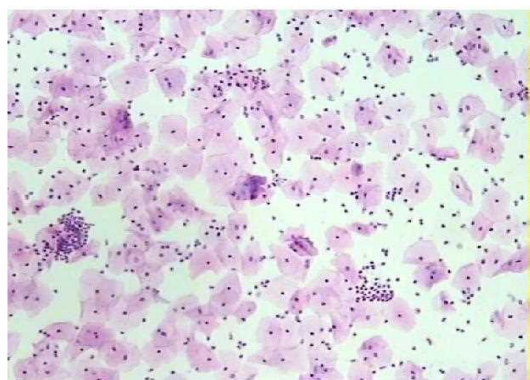
未见上皮内病变/恶性细胞:

正常范围内:

良性反应性改变:

- 炎性:
- 放疗:
- 妊娠:
- 萎缩性:
- 宫内避孕器:
- 其他:

- 轻度:
- 中度:
- 重度:



病原体: 滴虫感染: 念珠菌感染: 细菌感染:

提示 HPV 感染: 疱疹病毒感染:

鳞状上皮细胞分析:

- 非典型鳞状细胞:
- 倾向上皮内瘤变:
 - 倾向良性反应性改变:
 - 不能明确意义(ASC-US):
 - 不排除高度病变(ASC-H):

- 上皮内低度病变: 鳞癌:
- 上皮内高度病变:
- CIN2:
 - CIN3:

腺上皮细胞分析:

非典型腺细胞:

- 宫内膜:
- 来源不明:

非典型腺细胞(宫颈管):

- 倾向原位腺癌:
- 不能明确意义:
- 倾向良性反应性改变:

腺癌:

- 宫颈管:
- 宫内膜:
- 其它:

炎细胞:

- 轻度:
- 中度:
- 重度:

可疑腺癌:

诊断意见: 未见上皮内病变或恶性细胞 (NILM)。

建议:

报告医师: 张荣生

地址: 大同市魏都大道 79 号, 本报告医师签字后有效
咨询: 0352-2830587 4006-122-995

妇科细胞学是筛查项目, 出于技术原因, 可能会有假阴性结果, 本检测仅对来样负责, 如果对结果有疑义, 请在收到报告 7 天内与我们联系。

大同瑞慈康复医院 12导联心电图报告

杨晓青 女 41岁

体检号:444343

病床号:

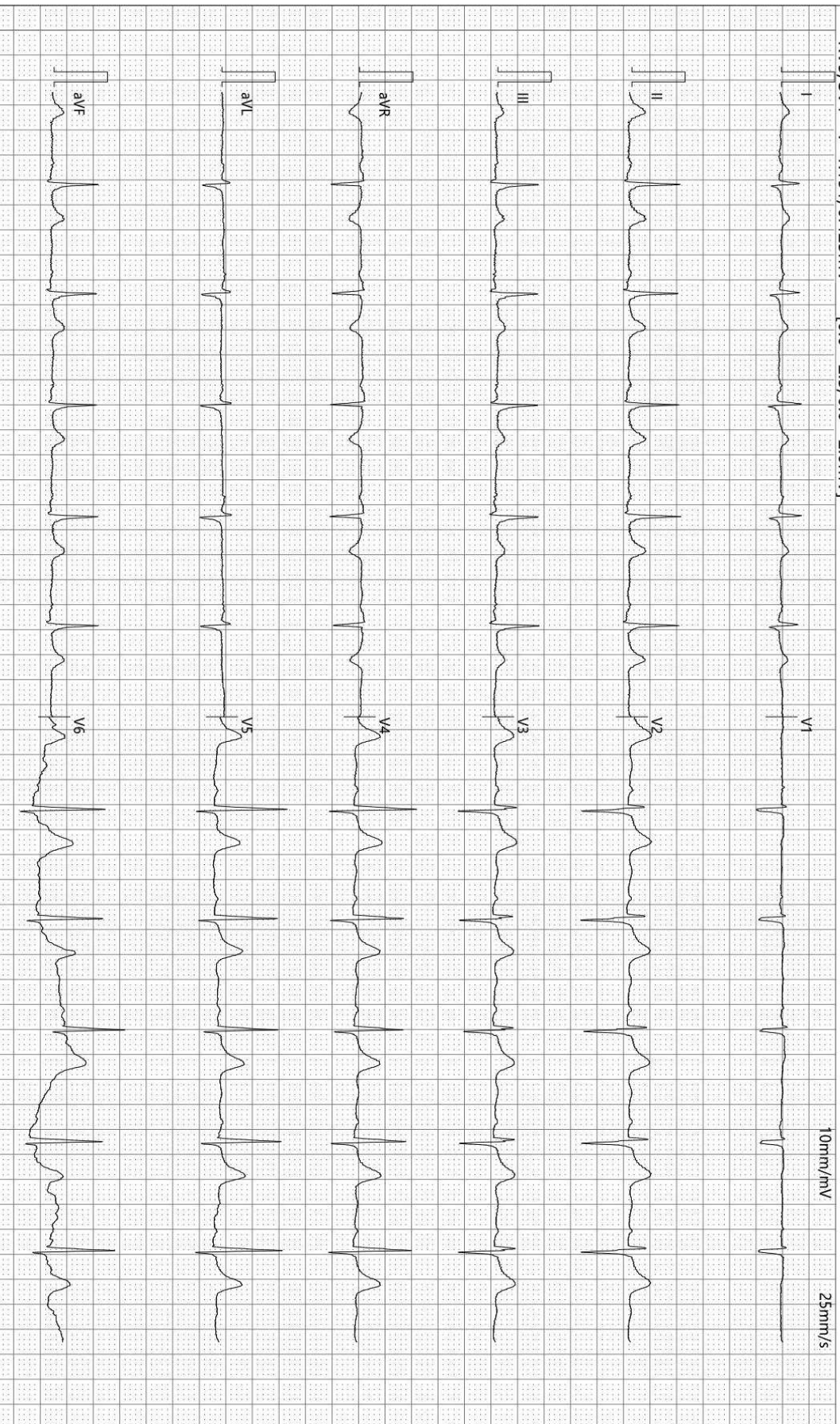
诊断结果:

- 1.窦性心律
- 2.正常心电图

诊断医生:

曹志 陶志峰

HR : 68bpm [60~100bpm]
P : 117↑ms [0~110ms]
PR : 169ms [120~200ms]
QRS : 91ms [60~100ms]
QT/QTc : 393/419ms [320~440/0~460ms]
P/QRS/T : 1/76/57deg. [0~75/-30~90/0~75deg]
RV5/SV1 : 1.191/0.425mV [0.0~2.5/0.0~2.0mV]



检查时间:2025-10-09 09:30:34

诊断时间:2025-10-09 09:48:42

SEMIP V1.90

仅供临床参考

Rich 大同瑞慈康复医院
超声诊断图文报告

流水号: 2308220615

超声号: 1974026

姓名: 杨晓青

年龄: 41 岁

性别: 女

检查设备: Vivid E95

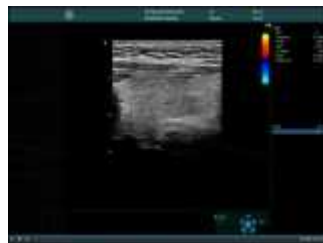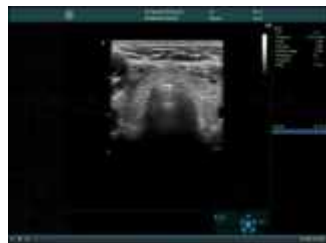体检号: 444343

申请医院: 本院

体检科室: 体检科

检查部位: 甲状腺彩超

经典图像:



影像所见:

甲状腺双侧叶形态正常, 包膜完整, 实质回声均匀, CDFI: 未见异常血流信号。
双侧颈部未见明显肿大淋巴结。

影像诊断:

甲状腺双侧叶未见异常

报告医师: 李菊蓉

检查日期: 2025-10-09

审核医师: 李菊蓉

报告日期: 2025-10-09



注: 本报告仅供临床医生参考!

地址: 大同市魏都大道 79 号。若有疑问, 请致电: 0352---2830580

Rich 大同瑞慈康复医院
超声诊断图文报告

流水号: 2308220615

超声号: 1974083

姓名: 杨晓青

年龄: 41 岁

性别: 女

检查设备: Vivid E95

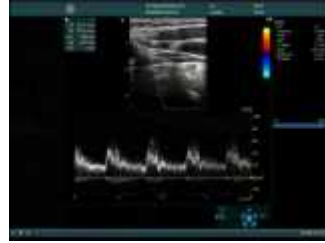
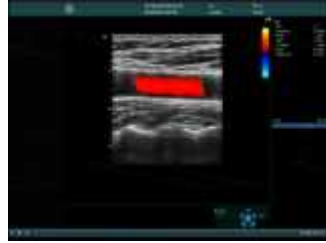
体检号: 444343

申请医院: 本院

体检科室: 体检科

检查部位: 颈部血管彩超

经典图像:



影像所见:

右锁骨下动脉起始处、双侧颈总动脉、颈内、颈外动脉起始段内中膜不增厚, 内壁欠光滑, 管壁未见明确强回声斑。CDFI: 血流充盈好。PW: 频谱形态正常。 双侧椎动脉走行正常, 椎动脉内径正常, 管壁不厚, 管腔内为无回声, CDFI: 血流充盈好。PW: 频谱正常。

影像诊断:

双侧颈动脉、椎动脉未见明显异常

报告医师: 李菊蓉

检查日期: 2025-10-09

审核医师: 李菊蓉

报告日期: 2025-10-09



注: 本报告仅供临床医生参考!

地址: 大同市魏都大道 79 号。若有疑问, 请致电: 0352---2830580

Rich 大同瑞慈康复医院
超声诊断图文报告

流水号: 2308220615

超声号: 1974086

姓名: 杨晓青

年龄: 41 岁

性别: 女

检查设备: Vivid E95

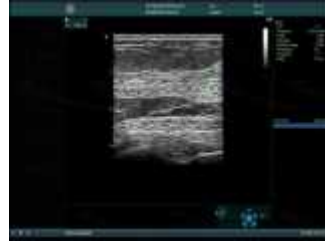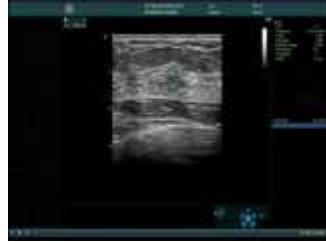体检号: 444343

申请医院: 本院

体检科室: 体检科

检查部位: 乳腺彩超

经典图像:



影像所见:

双侧乳腺腺体层次清晰, 右乳腺体厚 0.8cm, 左乳腺体厚 0.9cm, 乳导管未见扩张, 未见明显占位性病变, CDFI: 未见异常血流信号。

双侧腋下未见明显肿大淋巴结。

影像诊断:

双侧乳腺未见明显异常

报告医师: 李菊蓉

检查日期: 2025-10-09

审核医师: 李菊蓉

报告日期: 2025-10-09



注: 本报告仅供临床医生参考!

地址: 大同市魏都大道 79 号。若有疑问, 请致电: 0352---2830580

Rich 大同瑞慈康复医院
超声诊断图文报告

流水号: 2308220615

超声号: 1974088

姓名: 杨晓青

年龄: 41 岁

性别: 女

检查设备: Vivid E95

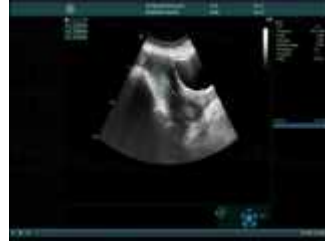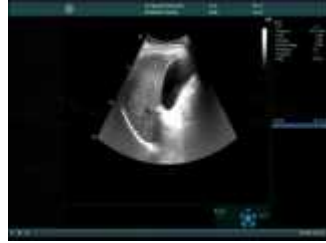体检号: 444343

申请医院: 本院

体检科室: 体检科

检查部位: 全腹彩超

经典图像:



影像所见:

肝脏大小形态正常, 包膜光滑完整, 实质回声均匀, 肝内管道系统走行清晰, 门静脉及肝内胆管不扩张。

胆囊大小形态正常, 壁不厚、光滑, 囊内透声好, 肝外胆管不扩张。

胰腺大小形态正常, 实质回声均匀, 主胰管不扩张。

脾脏大小形态正常, 实质回声均匀, 脾门静脉不宽。

双肾大小形态正常, 皮髓质分界清晰, 集合系统未见分离, 双侧输尿管未见扩张。

膀胱充盈佳, 未见明显异常。

前位子宫, 大小约 5.8*3.4*4.5cm, 肌壁回声均匀, 内膜线清晰, 厚 0.8cm, 宫颈厚约 3.3cm, 双侧附件区未见异常。

影像诊断:

宫颈肥大

报告医师: 李菊蓉

检查日期: 2025-10-09

审核医师: 李菊蓉

报告日期: 2025-10-09



注: 本报告仅供临床医生参考!

地址: 大同市魏都大道 79 号。若有疑问, 请致电: 0352---2830580

ID 号: 2308220615

影像号: CT20251009113

姓名: 杨晓青

年龄: 41 岁

性别: 女

检查设备: 西门子量子双源 CT

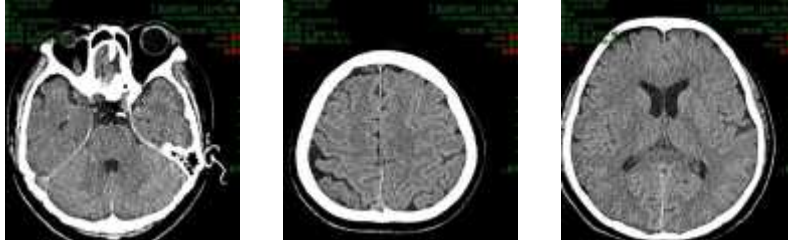体检号: 444343

申请医院: 本院

体检科室: 体检科

检查部位: CT 检查

经典图像:



影像所见:

双侧大脑半球对称, 脑实质未见异常, 脑室无扩张, 脑沟裂无增宽, 脑中线居中。脑干、小脑未见异常。颅骨未见异常。

影像诊断:

颅脑 CT 平扫未见异常

报告医师: 蒋聪明

检查日期: 2025-10-10

审核医师: 蒋聪明

报告日期: 2025-10-10

ID号: 2308220615

影像号: MR20251009020

姓名: 杨晓青

年龄: 41岁

性别: 女

检查设备: 西门子 1.5T 磁共振

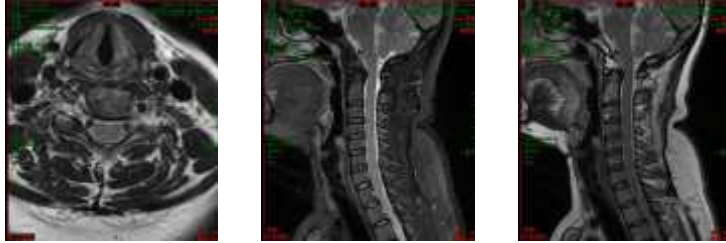体检号: 444343

申请医院: 本院

体检科室: 体检科

检查部位: MR 检查

经典图像:



影像所见:

颈椎椎体序列正常, 生理曲度变直。颈4-颈7椎体边缘变尖。颈3-4、4-5、5-6、6-7椎间盘向后轻度突出, 双侧椎间孔无狭窄, 硬膜囊受压。脊髓内未见异常信号。

影像诊断:

1. 颈3-4、4-5、5-6、6-7椎间盘突出(中央型)
2. 颈4-颈7椎体骨质增生, 生理曲度变直

报告医师: 叶道斌

检查日期: 2025-10-09

审核医师: 叶道斌

报告日期: 2025-10-09