



2308220588

# 大同瑞慈健康体检

## 报 告 册

体检编号	444317	工号	56
姓名	盛超		
性别	男	年龄	65岁
单位	中共大同云州纪律检查委员		
部门	中共大同云州纪律检查委员会		
联系电话	13734216123		
体检日期	2023-11-10		

尊敬的盛超先生您好！

首先，瑞慈健康体检全体员工欢迎您的光临，并对您的信任表示衷心的感谢！

您于 2023-11-10 （体检编号：444317）完成健康检查，本机构的各科医生已根据您的体检项目及结果，汇总成此份健康体检报告，并经总检医生审核。据此提出对您健康状况的综合分析及建议。

瑞慈健康体检倡导“大健康、大康复”，提出“健康是第一财富（Rich）”的人文理念。希望您仔细阅读并妥善地保管此份健康体检报告，并认真关注报告中的提示与建议，若您对报告内容有任何疑问，可直接与瑞慈健康体检客服部联系，进一步咨询。

健康体检咨询电话：**0352-2824444**

客户服务咨询电话：**0352-2830597**

**400-6112995**

瑞慈健康体检报告由下列内容组成：

第一部分：主检报告

第二部分：分科分项结果

第三部分：检验报告

第四部分：附表

## 主检报告

### 检查综述

- 1、【身高、体重、血压】 (1) 血压 140/73：本次测量收缩期血压偏高
- 2、【血常规（五分类）】 淋巴细胞绝对值(LY#)偏高( $3.25 \times 10^9/L$ ) 血红蛋白偏低(119 g/L) 红细胞压积(HCT)偏低(36.4%) 红细胞平均体积(MCV)偏低(79.0 f1) 平均血红蛋白含量(MCH)偏低(25.7 pg)
- 3、【生化全项 2】 总蛋白(T PROT)偏低(61.6 g/L) 肌酐(CREA)偏低(47.00  $\mu\text{mol/L}$ ) D-二聚体偏高(1.44  $\mu\text{g/ml}$ )
- 4、【CT 检查】 右肺上叶结节硬化灶 左肺舌段纤维粘连
- 5、【MR 检查】 1、双侧额叶皮髓质交界处多发缺血灶 2、部分空泡蝶鞍
- 6、【甲状腺彩超】 甲状腺双侧叶多发结节 TI-RADS 3级
- 7、【颈部血管彩超】 右侧颈总动脉膨大处内中膜局限性增厚
- 8、【全腹彩超】 1.轻度脂肪肝 2.胆囊多发息肉

### 医生建议

#### 【本次测量收缩期血压偏高】：

- (1)所谓单纯收缩期高血压，顾名思义是指一个人的舒张压（即低压）不高，仅仅是收缩压（即高压）超过正常范围。
- (2)单纯收缩期高血压标准为收缩压在 140mmHg 以上，舒张压为 90mmHg 以下。如果收缩压在 140-149mmHg，又称单纯收缩期临界高血压。由于单纯收缩期高血压大部分发生在 60 岁以上的老年人，故又称老年单纯收缩期高血压。
- (3)当病人患动脉硬化、甲状腺功能亢进、主动脉关闭不全、体循环动静脉瘘、动脉导管未闭及原因不明的高动力循环状态时，也常伴有收缩期高血压，但这些不包括在单纯收缩期高血压范围内。
- (4)劳逸结合，保持良好身心状态。避免各种诱因：如情绪低落、紧张等。改进生活方式，适当低盐、低脂、低胆固醇饮食，戒烟酒。必要时心血管专科诊治，定期复诊。
- (5)平时应低盐（每天 5~10g）、低脂饮食（少吃动物脂肪与内脏）；忌烟限酒。遵照医嘱坚持服药，定期测量血压，宜控制在 140/90mmHg 以下，若合并有糖尿病和肾病，要把血压控制在 130/80mmHg 以下。
- (6)血压到正常水平时，说明此时选用的降压药和治疗方案基本合适，但并不意味着高血压已被“治愈”，应坚持治疗。若盲目自行停药或间断服药，常会使血压波动很大，而加重心、脑、肾和血管的损害。

#### 【淋巴细胞绝对值(LY#)偏高】：

- (1)成人全血淋巴细胞占白细胞总数的 20-40%。在中性粒细胞减少的病例中，淋巴细胞可相对增高，多与病毒感染有关（如感冒等）。
- (2)病理性增高见于传染性淋巴细胞增多症、结核病、百日咳、急慢性淋巴细胞白血病、传染性单核细胞增多症等，建议结合其它血常规指标及临床进行综合评估。

#### 【红细胞平均体积(MCV)偏低】：

- (1)供内科结合临床参考。

#### 【红细胞压积(HCT)偏低】：

- (1)结合临床，内科咨询。

(2) 血液流动性增加，其降低的临床意义可能是由于体内水分较多，或有贫血，定期复查血常规，血液科随诊。

**【平均血红蛋白含量(MCH)偏低】：**

(1) 供内科结合临床参考。

**【血红蛋白偏低】：**

(1) 血液科咨询，必要时治疗。

(2) 复查血常规。

**【总蛋白(T PROT)偏低】：**

(1) 蛋白质是反映肝脏合成功能的指标。由肝脏合成的蛋白质约占人体每天合成蛋白质总量的40%以上，血清中的蛋白质全部由肝脏合成，而球蛋白则主要由浆细胞合成。

(2) 肝细胞还能将糖、脂肪转化为氨基酸，作为进一步合成蛋白质的原料，当肝脏发生病变时，血清中蛋白质的质和量均会发生改变。

(3) 总蛋白、白蛋白还是反映肝病预后的指标，随着肝功能损害加重，失代偿期肝脏合成功能下降，肝合成蛋白功能减低，白蛋白(A)下降，球蛋白(G)升高，致使白蛋白/球蛋白(A/G)比值倒置。

(4) 若血清总蛋白低于60g/L或白蛋白减少到25g/L，称为低蛋白血症，易出现腹水，白蛋白/球蛋白比值小于1，见于肝功能损害严重，预后不良(如重度肝炎肝硬化，肝外因素有肾病综合症、大面积烧伤、恶性肿瘤等)。

(5) 若治疗后白蛋白值回升，白蛋白/球蛋白比值也趋于正常，为治疗最有效的标志。

(6) 建议看肝功能化验单，一定要结合病情、病史、查体、彩超、影像学等结果，还有其他相关化验指标，综合考虑。若发现肝功明显增高，应尽快前往消化科诊治。

**【肌酐(CREA)偏低】：**

(1) 临床上肾功能检查项目很多，常规体检一般只做三项测定，即血肌酐(Cr)、血尿素氮(BUN)、尿酸(UA)，通过这三项可初筛肾功能的情况。

(2) 血肌酐(Cr)由外源性和内源性两类组成。血肌酐是肌肉中肌酸代谢的最终产物，产生之后会被血液运到肾脏由肾小球滤过排出体外，肾小管基本不吸收且分泌量较少。

(3) 在外源性肌酐摄入量保持稳定的情况下，血中肌酐浓度取决于肾小球滤过能力，当肾实质损害，肾小球滤过率下降至正常人的1/3时肌酐浓度就会明显上升，故测定肌酐浓度可作为肾小球滤过受损的指标，也是判定肾功能是否受损的重要指标。

(4) 血肌酐升高常见于各种原因引起的滤过功能减退，如慢性肾衰竭；另外如果血肌酐在正常高值附近，就要引起重视了，若同时尿常规也有问题，建议尽快前往肾内科诊治。

(5) 在临床上如果肉食摄入过多、体育活动多导致肌肉分解代谢旺盛、体型强壮的人肌酐水平易偏高；反之，长期素食、卧床、肌肉萎缩、体型瘦小的人肌酐水平易偏低，需要饮食均衡，加强蛋白质的摄入。

**【D-二聚体偏高】：**

(1) D-二聚体是交联纤维蛋白降解中的特征性产物，在深静脉血栓、肺栓塞、弥漫性血管内凝血等疾病中升高，也可作为溶栓治疗中的观测指标。供内科临床参考。

**【左肺舌段纤维粘连】：**

(1) 建议呼吸内科诊断治疗。

**【右肺上叶结节硬化灶】：**

(1) (1) 结节不是一种疾病，而是医学影像学上的专业名称。所谓肺部小结节是单一边界清楚，直径小于或等于5mm，周围被含气肺组织包绕的病变。肺部小结节大多数为良性，但也有早期肺癌和肺部转移癌的可能。建议定期复查并呼吸科诊治。

**【双侧额叶皮髓质交界处多发缺血灶】：**

(1) 脑缺血灶就是脑部毛细血管发生堵塞后形成血管中空，血液不再流过，局部脑细胞缺氧坏死后形成的病灶。

- (2)脑缺血灶是一种比较常见的脑内出血疾病，引起的原因比较多，常见于老年人，尤其是合并有高血压、糖尿病等危险因素老年人更加常见。
- (3)如果患有高血压这种慢性疾病，有可能会出这种疾病的表现，尤其是一些中老年朋友，长期的慢性疾病高血压，容易诱发脑缺血灶的发病，所以说患者要及时发现，及时治疗。
- (4)脑缺血灶的一般症状是出现头晕头痛等现象，如果是病情发展后就有可能导致偏瘫、语言不清、大小便失禁、失去记忆力，甚至是意识糊涂、失明等情况。部分患者在临床上可以没有任何的临床表现，只是在无意中检查头颅CT或者磁共振才发现。
- (5)脑内多发缺血灶在发病初期症状不是很明显，而且没什么危害。但是这种疾病却极其容易复发，让神经受损。而严重后果是会导致整个中枢神经功能损害，会发生瘫痪甚至危及生命。
- (6)如果这种缺血灶是孤立的、个别的或者是很小的，一般不是什么大病。但是如果是弥漫性的病变，病灶比较大，往往提示患者动脉硬化的程度很重。
- (7)饮食中需避免辛辣油炸、脂肪和胆固醇含量高的食物，多补充富含纤维素、维生素、蛋白质和钙质的食物，有助于脑部症状恢复。
- (8)多吃纤维素含量比较高的食物，可以起到降低血脂的作用，如番薯、香蕉、大豆类等。多吃大蒜，因为大蒜能稀释血液，能起到缓解供血不足的症状还能降血压。
- (9)多吃鱼和鸡蛋，因为鱼和鸡蛋富含蛋白质和钙质，能对大脑的细胞起到刺激作用，从而提高大脑记忆力。菠萝、土豆泥、葡萄糖等都能对记忆力起到改善的作用，起到提高记忆力的效果。
- (10)避免不合理饮食。提倡采用低盐、低脂、低热量及富含维生素饮食，每日食盐量不超过6g。多食蔬菜、水果和纤维素丰富食物，既含丰富的维生素、纤维素，又含钾、钙丰富而含钠低的食品。
- (11)保持健康的生活方式，戒烟、禁止酗酒。吸烟和酗酒可使血管痉挛，心跳加快，血压升高，血浆纤维蛋白含量增加，血液粘度增加，减少脑血流量及加速动脉硬化等。因此，向患者讲明吸烟的危害性，采用心理咨询、口服戒烟药等综合性干预措施，避免大量饮酒，控制体重。
- (12)对原发病及早治疗，严格按照医嘱服药，进行正规治疗，控制血压、血脂、血糖。避免长期服药导致血液高凝，不得滥用药物，需在医生指导下服药。保持健康的体重，保持心情愉悦。
- (13)对于心血管患者等高危人群需每年进行影像学 and 实验室检查，有一定的早期筛查作用。

**【空泡蝶鞍】：**

(1)正常的蝶鞍内由脑垂体占满，无蛛网膜和脑脊液，但有的人蝶鞍内垂体组织缩小，大部分被蛛网膜和脑脊液占用形成的“囊泡”，称为空泡蝶鞍。有的因压迫垂体可产生相应的临床内分泌症状，建议神经内科结合临床诊治。但大多数人没有任何表现，无需治疗，定期复查。

**【甲状腺双侧叶多发结节】：**

- (1)甲状腺结节是一种常见的甲状腺疾病，很多甲状腺疾病可表现为结节，如可由甲状腺退行性变、炎症、自身免疫性及新生物等多种病变所致。甲状腺结节在各个年龄段的男女人群中均可见到，但中年女性中较多。
- (2)甲状腺结节分良性和恶性两大类，良性的占绝大多数，恶性者不足1%，判断甲状腺结节的良恶主要依靠病史、体格检查、放射性核素扫描、穿刺细胞学检查。
- (3)建议往普外科就诊，进一步检查，明确诊断，结合临床诊治并定期复查。

**【右侧颈总动脉膨大处内中膜局限性增厚】：**

- (1)颈动脉内中膜增厚是一个超声诊断，它属于血管性疾病（动脉硬化）的早期表现，提示长期发展下去动脉硬化会形成斑块和狭窄闭塞病变。
- (2)建议改变饮食结构，适量增加运动量，减缓动脉硬化发展的速度。如果有血脂高、胆固醇高、高血压、高血糖，就要进行相应的控制和预防，通过药物的干预，避免从内中膜增厚发展成斑块，进一步形成血管狭窄和闭塞的病变。

**【轻度脂肪肝】：**

- (1)脂肪肝是指肝脏被脂肪浸润，为一种多病因引起的获得性疾病。
- (2)脂肪肝是以肝细胞脂肪变性和脂肪蓄积为病理特征，最常见易患因素有超重或肥胖、进食油腻食物、高脂血症（尤其甘油三酯升高）、营养失调（营养过量或不足）、饮酒、高脂血症、少运动、糖耐量异常、减肥造成体重急剧下降、营养不良、中毒和药物等。
- (3)当肝内脂类（主要为甘油三酯）含量超过肝重的5%时为脂肪肝。脂肪肝是一个常见的临床现象，不是一个独立性的疾病。

(4) 值得注意的是，过多的脂肪在肝组织、肝细胞内浸润，引起肝细胞肿大，严重可致肝硬化。脂肪肝是可逆性的，合理饮食、运动及治疗后可恢复。

(5) 合理控制饮食，控制总摄入量，低盐、低脂和低糖类饮食，少吃动物内脏，多吃蔬菜水果；

(6) 控制危险因素，如控制体重、改善胰岛素抵抗、调整血脂紊乱，戒酒、戒烟，坚持长期有氧运动，加强体育锻炼；

(7) 定期复查腹部彩超、血脂、肝功能。

**【胆囊多发息肉】：**

(1) 胆囊息肉其实指胆囊息肉样变，分为良性疾病和潜在恶性疾病两大类。良性以胆固醇息肉、炎性息肉为常见，潜在恶性疾病中最常见的是腺瘤。

(2) 形成胆囊息肉的原因比较多，主要有：1. 体内胆固醇代谢异常造成胆囊粘膜有胆固醇结晶沉淀。2. 反复发作的慢性胆囊炎。3. 胆结石长期存在的慢性刺激。4. 生活不规律、不吃早餐、长期酗酒、吸烟等。

(3) 建议每三个月定期复查。若出现右上腹不适等症状，及时到肝胆科诊治，超过 1cm 的息肉，考虑手术治疗。

汇总医生： 丁昊炜

主检日期： 2023-11-12

主检医生：

## 分科结果

### 身高、体重、血压

项目名称	检查结果	项目名称	检查结果
身高	158cm	体重	56kg
血压	140/73mmHg		

**\*小结：**

(1) 血压 140/73：本次测量收缩期血压偏高

操作员：高妙 检查日期:2023-11-10 检查医生：张彬艳

## 检验报告

## 尿液分析+尿沉渣

项目名称	检查结果	单位	参考值	提示
白细胞尿	0	个/ul	0--13	
上皮细胞(EC)	0	/HP	0--28	
管型(CAST)	0	个/ul	0--1	
霉菌(尿)	0	/HP	0--0	
结晶	0	/HP	0--10	
透明度(CLA)	清亮			
胆红素(BIL)	-		阴性	
隐血(ERY)	-		阴性	
小圆上皮细胞(SRC)	0	个/ul	0--0	
维生素C	-		阴性	
异常红细胞	0	个/ul	0--3	
红细胞(正常)	0	个/ul	0--6	
鳞状上皮细胞	0	个/ul	0--0	
粘液丝	0	个/ul	0--0	
颜色(Colour)	淡黄色			
尿葡萄糖(GLU)	-		阴性	
酮体(KET)	-		阴性	
比重(SG)	1.015		1.003--1.030	
酸碱度(PH)	6.0		4.5--8.0	
尿蛋白质(PRO)	-		阴性	
尿胆原(URO)	-		阴性	
亚硝酸盐(NIT)	-		阴性	
红细胞(尿)(RBC)	0	个/ul	0--6	
尿白细胞(LEU)	-		阴性	

\*小结:

未见异常

操作员：赵伟 检查日期：2023-11-10 检查医生：陈建国

血常规（五分类）

项目名称	检查结果	单位	参考值	提示
白细胞(WBC)	7.06	10 <sup>9</sup> /L	3.5--9.5	
淋巴细胞绝对值(LY#)	3.25	10 <sup>9</sup> /L	1.1--3.2	↑
淋巴细胞百分比(LY%)	46.0	%	20--50	
中性粒细胞绝对值(GR#)	3.37	10 <sup>9</sup> /L	1.8--6.3	
中性粒细胞百分比(GR%)	47.7	%	40--75	
嗜碱性粒细胞绝对值(BA#)	0.02	10 <sup>9</sup> /L	0--0.06	
嗜碱性粒细胞百分比(BA%)	0.3	%	0--1.0	
嗜酸性粒细胞绝对值(EO#)	0.07	10 <sup>9</sup> /L	0.02--0.52	
嗜酸性粒细胞百分比(EO%)	1.0	%	0.4--8.0	
血小板(PLT)	220	10 <sup>9</sup> /L	125--350	
血小板分布宽度(PDW)	15.8	%	15--17	
平均血小板体积(MPV)	9.9	fl	6.0--14.0	
血小板压积(PCT)	0.218	%	0.11--0.28	
红细胞(RBC)	4.61	10 <sup>12</sup> /L	4.3--5.8	
血红蛋白	119	g/L	130--175	↓
红细胞压积(HCT)	36.4	%	40--50	↓
红细胞平均体积(MCV)	79.0	fl	82--100	↓
平均血红蛋白含量(MCH)	25.7	pg	27--34	↓
平均血红蛋白浓度(MCHC)	326	g/L	316--354	
单核细胞绝对值(MO#)	0.35	10 <sup>9</sup> /L	0.1--0.60	
单核细胞百分比(MO%)	5.0	%	3--10	
红细胞分布宽度标准差	42.0	fl	35--56	

(RDW-SD)				
红细胞分布宽度变异系数 (RDW-CV)	14.0	%	10.6--16.6	
大血小板比率	24.3	%	11--45	
大血小板数目	54	10 <sup>9</sup> /L	30--90	
未成熟粒细胞数目	0.01	10 <sup>9</sup> /L	0--999	
未成熟粒细胞百分比	0.1	%	0--100	
有核红细胞数目	0.000	10 <sup>9</sup> /L	0--9999	
有核红细胞百分比	0.00	/100WBC	0--9999	

**\*小结:**

淋巴细胞绝对值(LY#)偏高(3.25 10<sup>9</sup>/L) 血红蛋白偏低(119 g/L) 红细胞压积(HCT)偏低(36.4 %) 红细胞平均体积(MCV)偏低(79.0 fl) 平均血红蛋白含量(MCH)偏低(25.7 pg)

操作员：贺琰 检查日期:2023-11-10 检查医生:陈建国

**甲状腺三项**

项目名称	检查结果	单位	参考值	提示
促甲状腺素(TSH)	2.72	uIU/ml	0.55--4.78	
游离三碘甲状腺原氨酸 (FT3)	5.43	pmol/L	3.5--6.5	
游离甲状腺素(FT4)	14.88	pmol/L	11.5--22.70	

**\*小结:**

未见异常

操作员：刘慧芳 检查日期:2023-11-10 检查医生:陈建国

**生化全项 2**

项目名称	检查结果	单位	参考值	提示
碳酸氢根(HCO <sub>3</sub> )	22.80	mmol/L	22--29	
总蛋白(T PROT)	61.6	g/L	65--85	↓
白蛋白(ALB)	41.40	g/L	40--55	

球蛋白(GLB)	20.20	g/L	15--35	
白蛋白/球蛋白(ALB/GLB)	2.05		1.0--2.5	
γ-谷氨酰转肽酶(GGT)	16.0	U/L	10--60	
碱性磷酸酶(ALP)	89.0	U/L	45--125	
肌酐(CREA)	47.00	umol/L	57--111	↓
尿酸(UA)	315.00	umol/L	200--420	
钾(K)	3.98	mmol/L	3.5--5.5	
钠(Na)	142.0	mmol/L	136--145	
氯(Cl)	104.3	mmol/L	96--108	
钙(Ca)	2.34	mmol/L	2.11--2.52	
乳酸脱氢酶(LDH)	179.00	U/L	120--250	
淀粉酶(AMY)	64.00	IU/L	35--135	
葡萄糖(GLU)	5.54	mmol/L	3.89--6.1	
总胆红素(TBIL)	18.40	umol/L	0--26	
直接胆红素(DBIL)	3.8	umol/L	0--8.0	
间接胆红素(IBIL)	14.60	umol/L	0--17.39	
丙氨酸氨基转移酶(ALT)	15.00	U/L	9--50	
门冬氨酸氨基转移酶(AST)	20.00	U/L	15--40	
尿素测定 (Urea)	5.40	mmol/L	3.6--9.5	
肌酸激酶(CK)	61.00	U/L	50--310	
α-羟丁酸脱氢酶	152.00	U/L	72--182	
同型半胱氨酸	6.90	umol/L	0--20	
C 反应蛋白	1.20	mg/dl	0--3	
酮体	0.08	mmol/L	0.00--0.28	
D-二聚体	1.44	ug/ml	0--1.35	↑
动脉硬化指数	2.32		1.31--3.19	
谷草比谷丙	1.33		0.4--2.5	
高敏肌钙蛋白 (Tnl)	2.60	pg/ml	0--46.47	

总胆固醇(CHOL)	4.19	mmol/L	2.59--5.2	
甘油三脂(TG)	1.27	mmol/L	0.7--1.7	
低密度脂蛋白(LDL)	2.53	mmol/L	0--4.13	
高密度脂蛋白(HDL)	1.09	mmol/L	0.77--1.55	

**\*小结:**

总蛋白(T PROT)偏低(61.6 g/L) 肌酐(CREA)偏低(47.00 umol/L) D-二聚体偏高(1.44 ug/ml)

操作员：刘慧芳 检查日期:2023-11-10 检查医生:陈建国

## 双源 CT 诊断图文报告

流水号: 2308220588

影像号: CT20231110013

姓名: 盛超

年龄: 65 岁

性别: 男

检查设备: 西门子量子双源 CT

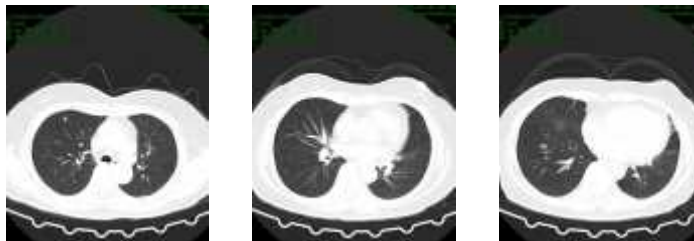体检号: 444317

申请医院: 本院

体检科室: 体检科

检查部位: CT 检查

经典图像:



影像所见:

胸廓对称, 骨性肋骨完整, 胸壁软组织结构良好, 两肺支气管血管纹理走行分布良好, 支气管束结构清晰, 右肺上叶结节密度增高, 直径约 0.2cm。左肺舌段纤维粘连, 双肺通气良好。肺门结构未见异常。纵隔无偏移, 段以上支气管通畅。心影及大血管形态结构正常, 纵隔内未见肿大淋巴结。胸膜未见异常。

影像诊断:

右肺上叶结节硬化灶

左肺舌段纤维粘连

报告医师: 剧艳军

检查日期: 2023-11-11

审核医师: 剧艳军

报告日期: 2023-11-11

## MRI 诊断图文报告

流水号: 2308220588

影像号: MR20231110008

姓名: 盛超

年龄: 65 岁

性别: 男

检查设备: 西门子 1.5T 磁共振

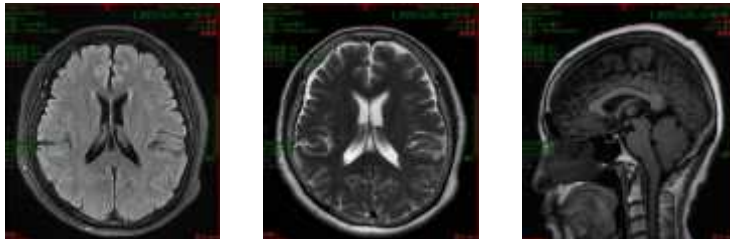体检号: 444317

申请医院: 本院

体检科室: 体检科

检查部位: MR 检查

经典图像:



影像所见:

双侧额叶皮髓质交界处见多发斑点状长 T1 长 T2 信号, T2 FLAIR 呈高信号, DWI 未见异常高信号。脑干、双侧小脑半球未见异常信号及占位征象, 脑室、脑池无扩大, 脑沟、脑裂无增宽, 中线结构居中。垂体变薄。

影像诊断:

- 1、双侧额叶皮髓质交界处多发缺血灶
- 2、部分空泡蝶鞍

报告医师: 李贵 1

检查日期: 2023-11-10

审核医师: 陈江莲

报告日期: 2023-11-10

## 超声诊断图文报告

流水号: 2308220588

影像号: 1445462

姓名: 盛超

年龄: 65 岁

性别: 男

检查设备: Vivid E95

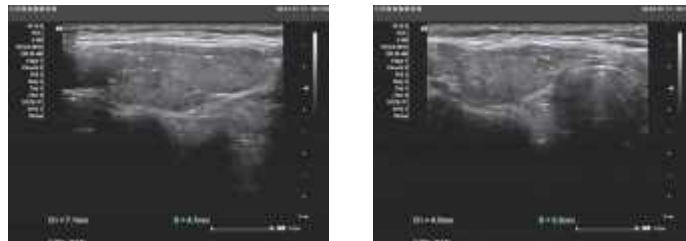
体检号: 444317

申请医院: 本院

体检科室: 体检科

检查部位: 甲状腺彩超

经典图像:



影像所见:

甲状腺双侧叶形态正常, 包膜完整, 双侧叶实质内均探及多个低回声结节, 右侧大者约 0.4\*0.3cm, 左侧大者约 0.7\*0.5cm, 均形态规则, 边界清, 余实质回声均匀, CDFI: 未见异常血流信号。双侧颈部未见明显肿大淋巴结。

影像诊断:

甲状腺双侧叶多发结节 TI-RADS 3 级

报告医师: 郭丽霞

检查日期: 2023-11-10

审核医师: 郭丽霞

报告日期: 2023-11-10

## 超声诊断图文报告

流水号: 2308220588

影像号: 1445493

姓名: 盛超

年龄: 65 岁

性别: 男

检查设备: Vivid E95

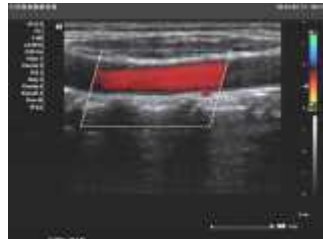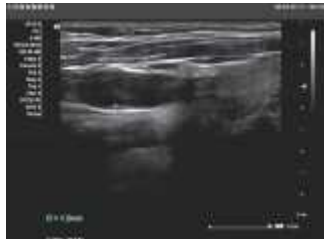体检号: 444317

申请医院: 本院

体检科室: 体检科

检查部位: 颈部血管彩超

经典图像:



影像所见:

右侧颈总动脉膨大处内中膜局限性增厚, 较厚处约 1.2mm, 右锁骨下动脉起始处、左侧颈总动脉、双侧颈内、颈外动脉起始段内中膜不增厚, 内壁欠光滑, 管壁未见明确强回声斑。CDFI: 血流充盈好。PW: 频谱形态正常。

双侧椎动脉走行正常, 椎动脉内径正常, 管壁不厚, 管腔内为无回声, CDFI: 血流充盈好。PW: 频谱正常。

影像诊断:

右侧颈总动脉膨大处内中膜局限性增厚

报告医师: 郭丽霞

检查日期: 2023-11-10

审核医师: 郭丽霞

报告日期: 2023-11-10

## 超声诊断图文报告

流水号: 2308220588

影像号: 1445496

姓名: 盛超

年龄: 65 岁

性别: 男

检查设备: Vivid E95

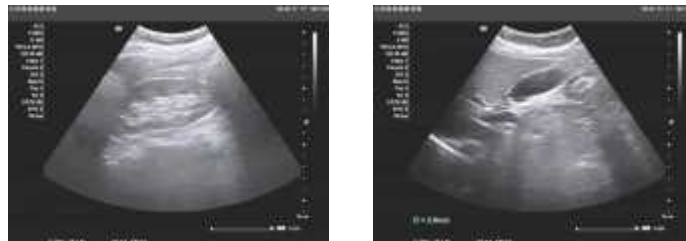
体检号: 444317

申请医院: 本院

体检科室: 体检科

检查部位: 全腹彩超

经典图像:



### 影像所见:

肝脏大小形态正常, 包膜光滑完整, 实质回声细腻、增强, 肝内管道系统走行欠清晰, 门静脉及肝内胆管不扩张。

胆囊大小形态正常, 壁不厚、欠光滑, 囊壁探及多个高回声凸起, 大者直径约 0.36cm, 位置固定, 后无声影, 囊内透声好, 肝外胆管不扩张。

胰腺大小形态正常, 实质回声均匀, 主胰管不扩张。

脾脏大小形态正常, 实质回声均匀, 脾门静脉不宽。

双肾大小形态正常, 皮髓质分界清晰, 集合系统未见分离, 双侧输尿管未见扩张。

### 影像诊断:

1. 轻度脂肪肝
2. 胆囊多发息肉

报告医师: 郭丽霞

检查日期: 2023-11-10

审核医师: 郭丽霞

报告日期: 2023-11-10