



2308220578

大同瑞慈健康体检

报 告 册

体检编号	444308	工号	46
姓名	王守元 1		
性别	男	年龄	55 岁
单位	中共大同云州纪律检查委员		
部门	中共大同云州纪律检查委员会		
联系电话	13393523831		
体检日期	2024-12-23		

尊敬的王守元 1 先生您好！

首先，瑞慈健康体检全体员工欢迎您的光临，并对您的信任表示衷心的感谢！

您于 2024-12-23 （体检编号：444308）完成健康检查，本机构的各科医生已根据您的体检项目及结果，汇总成此份健康体检报告，并经总检医生审核。据此提出对您健康状况的综合分析及建议。

瑞慈健康体检倡导“大健康、大康复”，提出“健康是第一财富（Rich）”的人文理念。希望您仔细阅读并妥善地保管此份健康体检报告，并认真关注报告中的提示与建议，若您对报告内容有任何疑问，可直接与瑞慈健康体检客服部联系，进一步咨询。

健康体检咨询电话：0352-2824444

客户服务咨询电话：0352-2830597

400-6112995

瑞慈健康体检报告由下列内容组成：

第一部分：主检报告

第二部分：分科分项结果

第三部分：检验报告

第四部分：附表

主检报告

检查综述

- 1、【CT 检查】 右肺上叶间质纤维粘连斑
- 2、【甲状腺彩超】 甲状腺左侧叶结节 TI-RADS III 级 定期复查

医生建议

【右肺上叶间质纤维粘连】：

- (1) 建议呼吸内科诊断治疗。

【甲状腺左侧叶结节】：

- (1) 甲状腺结节是一种常见的甲状腺疾病，很多甲状腺疾病可表现为结节，如可由甲状腺退行性变、炎症、自身免疫性及新生物等多种病变所致。甲状腺结节在各个年龄段的男女人群中均可见到，但中年女性中较多。
- (2) 甲状腺结节分良性和恶性两大类，良性的占绝大多数，恶性者不足 1%，判断甲状腺结节的良恶主要依靠病史、体格检查、放射性核素扫描、穿刺细胞学检查。
- (3) 建议往外科就诊，进一步检查，明确诊断，结合临床诊治并定期复查。

汇总医生： 丁昊炜

主检日期： 2024-12-25

主检医生：

分科结果

检验报告

大同瑞慈康复医院 12导联心电图报告

王守元1 男 55岁 体检号:444308

病床号:

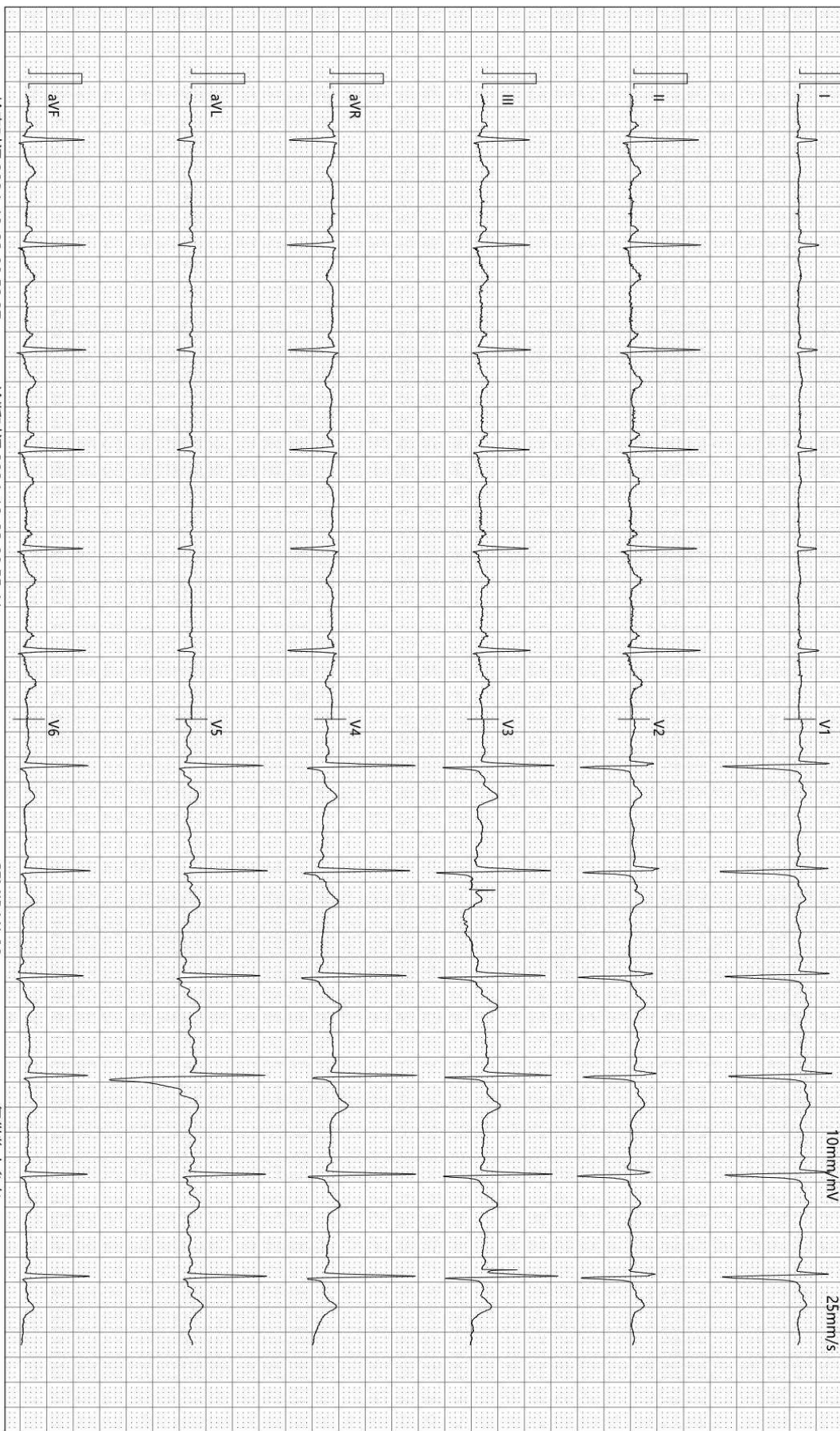
诊断结果:

- 1.窦性心律
- 2.正常心电图

诊断医生:

张生 阎志娟

HR	: 74bpm	[60 ~ 100bpm]
P	: 92ms	[0 ~ 110ms]
PR	: 123ms	[120 ~ 200ms]
QRS	: 85ms	[60 ~ 100ms]
QT/QTc	: 380/422ms	[320 ~ 440/0 ~ 450ms]
P/QRS/T	: 77° / 71° / 75deg.	[0 ~ 75° / -30 ~ 90° / 0 ~ 75deg]
RV5/SV1	: 1.403/1.406mV	[0.0 ~ 2.5/0.0 ~ 2.0mV]



检查时间:2024-12-23 08:52:27

诊断时间:2024-12-23 08:55:41

SEMIP V1 90

仅供临床参考

Rich 大同瑞慈康复医院
超声诊断图文报告

流水号: 2308220578

超声号: 1778642

姓名: 王守元 1

年龄: 55 岁

性别: 男

检查设备: Vivid E95

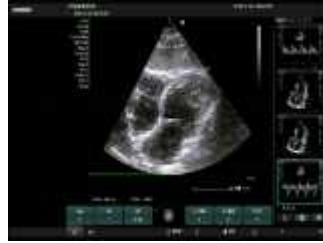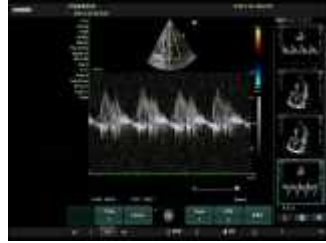
体检号: 444308

申请医院: 本院

体检科室: 体检科

检查部位: 心脏彩超

经典图像:



影像所见:

超声测量 (单位: mm)

升主动脉内径 24 (32±3mm)

左房内径 23 (35mm)

室间隔 8 (8-11mm)

左室内径 38 (47±4mm)

左室后壁 9 (8-11mm)

EF68% (50-80%)

右室内径 25 (36±4mm)

右房内径 28 (36±4mm)

FS38% (28-41%)

主肺动脉内径 20 (23±3mm)

升主动脉内径正常, 心脏各腔室大小正常, 室间隔厚度正常, 左室壁未见明显节段性运动异常, 各瓣膜及启闭功能未见明显异常, 舒张期二尖瓣口血流频谱 E/A>1, 心包腔未见积液。

影像诊断:

心脏结构及功能未见明显异常

报告医师: 柴芳

检查日期: 2024-12-23

审核医师: 柴芳

报告日期: 2024-12-23



注: 本报告仅供临床医生参考!

地址: 大同市魏都大道 79 号。如有疑问, 请致电: 0352---2830580

Rich 大同瑞慈康复医院
超声诊断图文报告

流水号: 2308220578

超声号: 1778707

姓名: 王守元 1

年龄: 55 岁

性别: 男

检查设备: Vivid E95

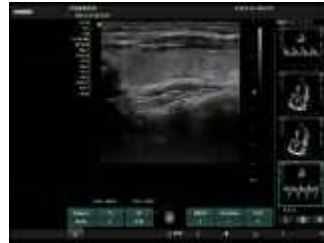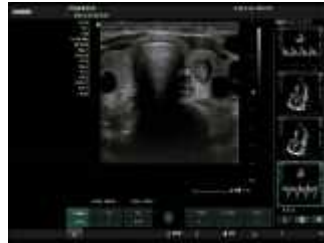体检号: 444308

申请医院: 本院

体检科室: 体检科

检查部位: 甲状腺彩超

经典图像:



影像所见:

甲状腺双侧叶形态正常, 包膜完整, 左侧叶实质内探及大小约 1.3*0.9cm 囊实性结节, 形态规则, 边界清, 余实质回声均匀, CDFI: 未见异常血流信号。

双侧颈部未见明显肿大淋巴结。

影像诊断:

甲状腺左侧叶结节 TI-RADS III 级 定期复查

报告医师: 柴芳

检查日期: 2024-12-23

审核医师: 柴芳

报告日期: 2024-12-23



注: 本报告仅供临床医生参考!

地址: 大同市魏都大道 79 号。若有疑问, 请致电: 0352-2830580

Rich 大同瑞慈康复医院
超声诊断图文报告

流水号: 2308220578

超声号: 1778709

姓名: 王守元 1

年龄: 55 岁

性别: 男

检查设备: Vivid E95

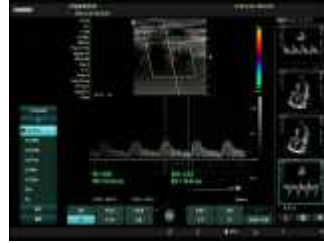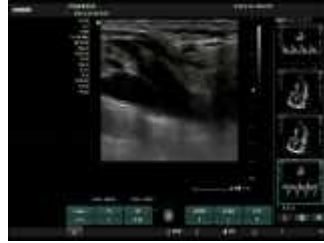体检号: 444308

申请医院: 本院

体检科室: 体检科

检查部位: 颈部血管彩超

经典图像:



影像所见:

右锁骨下动脉起始处、双侧颈总动脉、颈内、颈外动脉起始段内中膜不增厚, 内壁欠光滑, 管壁未见明确强回声斑。CDFI: 血流充盈好。PW: 频谱形态正常。

双侧椎动脉走行正常, 椎动脉内径正常, 管壁不厚, 管腔内为无回声, CDFI: 血流充盈好。PW: 频谱正常。

	内径 mm	流速 cm/s	RI
左侧椎动脉	3.2	36.3	0.55
右侧椎动脉	3.3	41.4	0.60

影像诊断:

双侧颈动脉、椎动脉未见明显异常

报告医师: 柴芳

检查日期: 2024-12-23

审核医师: 柴芳

报告日期: 2024-12-23



注: 本报告仅供临床医生参考!

地址: 大同市魏都大道 79 号。若有疑问, 请致电: 0352---2830580

Rich 大同瑞慈康复医院
超声诊断图文报告

流水号: 2308220578

超声号: 1778711

姓名: 王守元 1

年龄: 55 岁

性别: 男

检查设备: Vivid E95

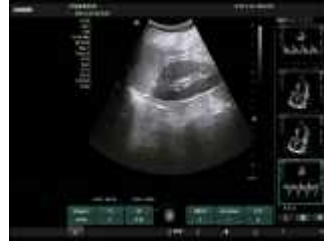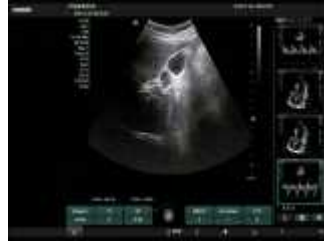体检号: 444308

申请医院: 本院

体检科室: 体检科

检查部位: 全腹彩超

经典图像:



影像所见:

肝脏大小形态正常, 包膜光滑完整, 实质回声均匀, 肝内管道系统走行清晰, 门静脉及肝内胆管不扩张。
胆囊大小形态正常, 壁不厚、光滑, 囊内透声好, 肝外胆管不扩张。
胰腺大小形态正常, 实质回声均匀, 主胰管不扩张。
脾脏大小形态正常, 实质回声均匀, 脾门静脉不宽。
双肾大小形态正常, 皮髓质分界清晰, 集合系统未见分离, 双侧输尿管未见扩张。

影像诊断:

肝、胆、脾、胰、双肾未见明显异常

报告医师: 柴芳

检查日期: 2024-12-23

审核医师: 柴芳

报告日期: 2024-12-23



注: 本报告仅供临床医生参考!

地址: 大同市魏都大道 79 号。若有疑问, 请致电: 0352-2830580

ID 号: 2308220578

影像号: CT20241223019

姓名: 王守元 1

年龄: 55 岁

性别: 男

检查设备: 西门子量子双源 CT

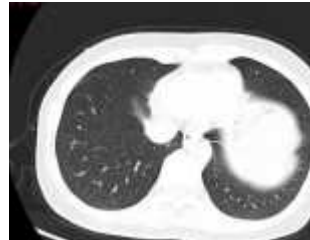
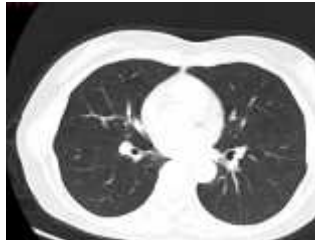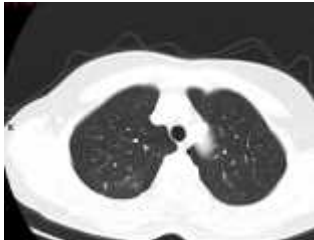体检号: 444308

申请医院: 本院

体检科室: 体检科

检查部位: CT 检查

经典图像:



影像所见:

胸廓对称, 骨性肋骨完整, 胸壁软组织结构良好, 两肺支气管血管纹理走行分布良好, 支气管束结构清晰, 双肺通气良好。右肺上叶间质纤维粘连斑, 肺门结构未见异常。纵隔无偏移, 段以上支气管通畅。心影及大血管形态结构正常, 纵隔内未见肿大淋巴结。胸膜未见异常。

影像诊断:

右肺上叶间质纤维粘连斑

报告医师: 剧艳军

检查日期: 2024-12-23

审核医师: 剧艳军

报告日期: 2024-12-23