



检 查 结 果

姓名	袁世海
性别	男
年龄	36岁
联系电话	18635238188
体检日期	2026-04-09

检验报告

尿液分析+尿沉渣

项目名称	检查结果	单位	参考值	提示
白细胞尿	0	个/u1	0--13	
上皮细胞(EC)	0	/HP	0--28	
管型(CAST)	0	个/u1	0--1	
霉菌(尿)	0	/HP	0--0	
结晶	0	/HP	0--10	
透明度(CLA)	清亮			
胆红素(BIL)	-		阴性	
隐血(ERY)	-		阴性	
小圆上皮细胞(SRC)	0	个/u1	0--0	
维生素C	-		阴性	
异常红细胞	0	个/u1	0--3	
红细胞(正常)	0	个/u1	0--6	
鳞状上皮细胞	0	个/u1	0--0	
粘液丝	0	个/u1	0--0	
颜色(Colour)	淡黄色			
尿葡萄糖(GLU)	-		阴性	
酮体(KET)	-		阴性	
比重(SG)	1.020		1.003--1.030	
酸碱度(PH)	6.0		4.5--8.0	
尿蛋白质(PRO)	-		阴性	
尿胆原(URO)	-		阴性	
亚硝酸盐(NIT)	-		阴性	
红细胞(尿)(RBC)	0	个/u1	0--6	
尿白细胞(LEU)	-		阴性	

*小结：

未见异常

操作员：祁佳佳 检查日期：2026-04-09 检查医生：康建忠

血常规（五分类）

项目名称	检查结果	单位	参考值	提示
白细胞(WBC)	4.19	$10^9/L$	3.5--9.5	
淋巴细胞绝对值(LY#)	1.58	$10^9/L$	1.1--3.2	
淋巴细胞百分比(LY%)	37.6	%	20--50	
中性粒细胞绝对值(GR#)	2.31	$10^9/L$	1.8--6.3	
中性粒细胞百分比(GR%)	55.1	%	40--75	
嗜碱性粒细胞绝对值(BA#)	0.01	$10^9/L$	0--0.06	
嗜碱性粒细胞百分比(BA%)	0.2	%	0--1.0	
嗜酸性粒细胞绝对值(E0#)	0.08	$10^9/L$	0.02--0.52	
嗜酸性粒细胞百分比(E0%)	2.0	%	0.4--8	
血小板(PLT)	203	$10^9/L$	125--350	
血小板分布宽度(PDW)	13.2	f1	9.0--17	
平均血小板体积(MPV)	10.9	f1	6.0--14.0	
血小板压积(PCT)	0.222	%	0.11--0.28	
红细胞(RBC)	5.03	$10^{12}/L$	4.3--5.8	
血红蛋白	148	g/L	130--175	
红细胞压积(HCT)	46.7	%	40--50	
红细胞平均体积(MCV)	92.8	f1	82--100	
平均血红蛋白含量(MCH)	29.3	pg	27--34	
平均血红蛋白浓度(MCHC)	316	g/L	316--354	
单核细胞绝对值(MO#)	0.21	$10^9/L$	0.1--0.6	
单核细胞百分比(MO%)	5.1	%	3--10	
红细胞分布宽度标准差(RDW-SD)	50.2	f1	35--56	
红细胞分布宽度变异系数(RDW-CV)	15.1	%	10.6--16.6	

大血小板比率	32.6	%	11--45	
大血小板数目	66	$10^9/L$	30--90	
未成熟粒细胞数目	0.00	$10^9/L$	0--0.6	
未成熟粒细胞百分比	0.0	%	0--10	
有核红细胞数目	0.000	$10^9/L$	0--9999	
有核红细胞百分比	0.00	/100WBC	0--9999	

***小结:**

未见异常

操作员：祁佳佳 检查日期:2026-04-09 检查医生:康建忠

甲状腺三项

项目名称	检查结果	单位	参考值	提示
促甲状腺素 (TSH)	4.15	uIU/ml	0.3--4.5	
游离三碘甲状腺原氨酸 (FT3)	3.31	pmol/L	2.0--4.2	
游离甲状腺素 (FT4)	13.80	pmol/L	9.0--17.5	

***小结:**

未见异常

操作员：祁佳佳 检查日期:2026-04-09 检查医生:康建忠

生化 2(特殊级)

项目名称	检查结果	单位	参考值	提示
碳酸氢根 (HCO3)	27.10	mmol/L	22--29	
总蛋白 (T PROT)	68.6	g/L	65--85	
白蛋白 (ALB)	42.70	g/L	40--55	
球蛋白 (GLB)	25.90	g/L	15--35	
白蛋白/球蛋白 (ALB/GLB)	1.65		1.0--2.5	
γ -谷氨酰转肽酶 (GGT)	14.0	U/L	10--60	
碱性磷酸酶 (ALP)	87.0	U/L	45--125	
肌酐 (CREA)	74.60	umol/L	57--97	

尿酸(UA)	334.00	umol/L	200--420
钾(K)	4.51	mmol/L	3.5--5.3
钠(Na)	142.0	mmol/L	137--147
氯(Cl)	102.3	mmol/L	99--110
钙(Ca)	2.20	mmol/L	2.11--2.52
乳酸脱氢酶(LDH)	137.00	U/L	120--250
淀粉酶(AMY)	59.00	IU/L	35--135
葡萄糖(GLU)	5.25	mmol/L	3.89--6.1
总胆红素(TBIL)	10.50	umol/L	0--26
直接胆红素(DBIL)	2.7	umol/L	0--8.0
间接胆红素(IBIL)	7.80	umol/L	0--17.39
丙氨酸氨基转移酶(ALT)	23.00	U/L	9--50
门冬氨酸氨基转移酶(AST)	17.00	U/L	15--40
尿素测定(Urea)	6.40	mmol/L	3.1--8.0
肌酸激酶(CK)	83.00	U/L	50--310
α -羟丁酸脱氢酶	125.00	U/L	72--182
同型半胱氨酸	10.30	umol/L	0--15
C反应蛋白	0.20	mg/dl	0--3
酮体	0.02	mmol/L	0.00--0.28
D-二聚体	0.65	ug/ml	0--0.8
动脉硬化指数	2.00		1.31--3.19
谷草比谷丙	0.74		0.4--2.5
高敏肌钙蛋白(TnI)	3.47	pg/ml	0--46.47
总胆固醇(CHOL)	3.65	mmol/L	2.59--5.2
甘油三脂(TG)	1.21	mmol/L	0.7--1.7
低密度脂蛋白(LDL)	2.02	mmol/L	0--4.13
高密度脂蛋白(HDL)	1.01	mmol/L	0.77--1.55

***小结:**

未见异常

操作员：梁可欣 检查日期：2026-04-09 检查医生：康建忠

(男) 肿瘤三项

项目名称	检查结果	单位	参考值	提示
前列腺特异性抗原 (PSA)	0.91	ng/ml	0--4.0	
癌胚抗原 (CEA)	0.86	ng/ml	0--5	
甲胎蛋白 (AFP)	2.75	ng/ml	0--7	

*小结:

未见异常

操作员：祁佳佳 检查日期：2026-04-09 检查医生：康建忠

体检科 12导联心电图报告

袁世海 男 36岁 体检号:444298

病床号:

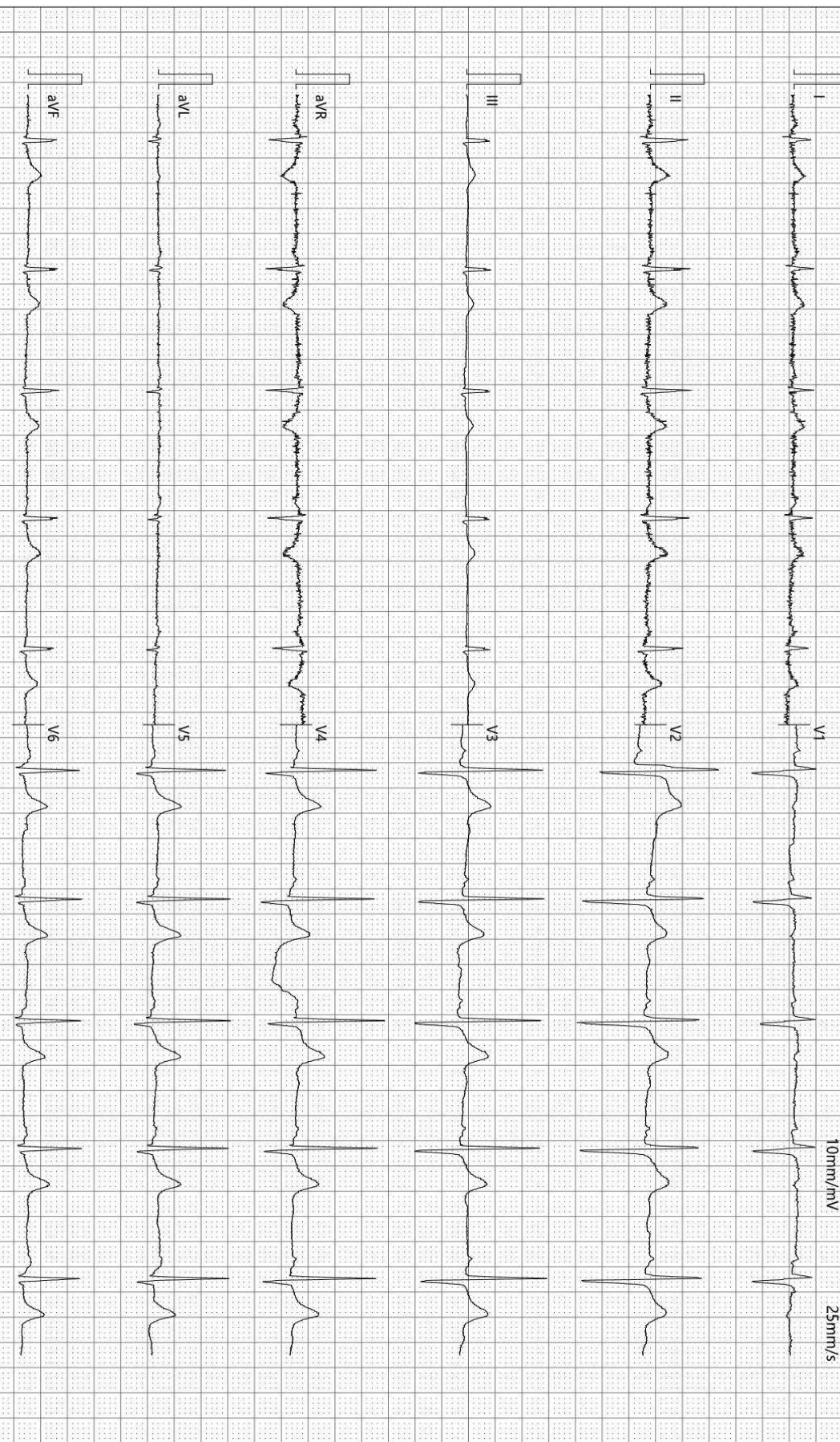
诊断结果:

窦性心动过缓

诊断医生:

袁世海 陶志娟

HR	: 59 ↓ bpm	[60 ~ 100bpm]
P	: 115 ↑ ms	[0 ~ 110ms]
PR	: 155ms	[120 ~ 200ms]
QRS	: 88ms	[60 ~ 100ms]
QT/QTc	: 410/409ms	[320 ~ 440/0 ~ 450ms]
P/QRS/T	: 8/65/56deg.	[0 ~ 75/-30 ~ 90/0 ~ 75deg]
RV5/SV1	: 1.414/0.723mV	[0.0 ~ 2.5/0.0 ~ 2.0mV]



检查时间:2026-04-09 07:59:00

诊断时间:2026-04-09 08:18:25

SEMIP V1 90

仅供临床参考

Rich 大同瑞慈康复医院
超声诊断图文报告

流水号: 2308220568

超声号: 2148854

姓名: 袁世海

年龄: 36 岁

性别: 男

检查设备: Vivid E95

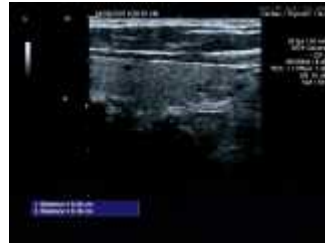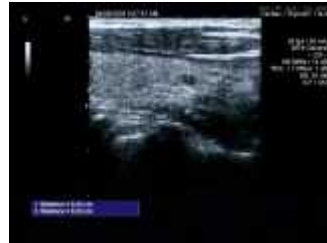
体检号: 444298

申请医院: 本院

体检科室: 体检科

检查部位: 甲状腺彩超

经典图像:



影像所见:

甲状腺双侧叶形态正常, 包膜完整, 双侧叶实质内探及数个囊性结节, 右侧大者约 0.33*0.23cm, 左侧大小约 0.28*0.19cm, 均边界清, 形态规则, 余实质回声均匀, CDFI: 未见异常血流信号。

双侧颈部未见明显肿大淋巴结。

影像诊断:

甲状腺双侧叶多发结节 TI-RADS2 级

报告医师: 李菊蓉

检查日期: 2026-04-09

审核医师:

报告日期: 2026-04-09



注: 本报告仅供临床医生参考!

地址: 大同市魏都大道 79 号。若有疑问, 请致电: 0352---2830580

Rich 大同瑞慈康复医院
超声诊断图文报告

流水号: 2308220568

超声号: 2148860

姓名: 袁世海

年龄: 36岁

性别: 男

检查设备: Vivid E95

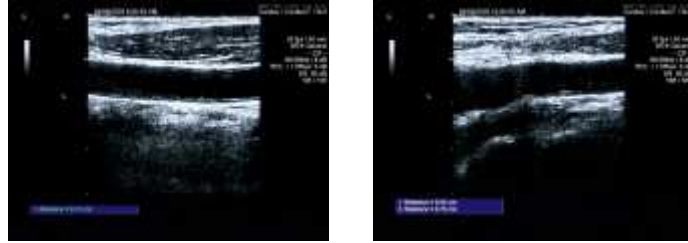
体检号: 444298

申请医院: 本院

体检科室: 体检科

检查部位: 颈部血管彩超

经典图像:



影像所见:

左侧颈总动脉干内中膜局部增厚, 厚约 1.1mm, 双侧颈总动脉膨大处后壁探及强回声斑, 左侧大小约 5.2*1.5mm, 右侧大小约 3.0*1.6mm, 右锁骨下动脉起始处、双侧颈内、颈外动脉起始段内中膜不增厚, 内壁欠光滑, 管壁未见明确强回声斑。CDFI: 血流充盈好。PW: 频谱形态正常。

双侧椎动脉走行正常, 椎动脉内径正常, 管壁不厚, 管腔内为无回声, CDFI: 血流充盈好。PW: 频谱正常。

影像诊断:

左侧颈总动脉内中膜局部增厚伴双侧斑块形成

报告医师: 李菊蓉

检查日期: 2026-04-09

审核医师:

报告日期: 2026-04-09



注: 本报告仅供临床医生参考!

地址: 大同市魏都大道 79 号。若有疑问, 请致电: 0352---2830580

Rich 大同瑞慈康复医院
超声诊断图文报告

流水号: 2308220568

超声号: 2148864

姓名: 袁世海

年龄: 36岁

性别: 男

检查设备: Vivid E95

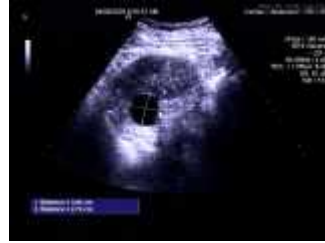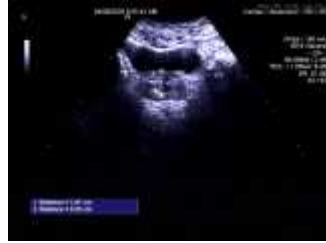体检号: 444298

申请医院: 本院

体检科室: 体检科

检查部位: 全腹彩超

经典图像:



影像所见:

肝脏大小形态正常, 包膜光滑完整, 实质回声均匀, 肝内管道系统走行清晰, 门静脉及肝内胆管不扩张。

胆囊大小形态正常, 壁不厚、光滑, 囊内透声好, 肝外胆管不扩张。

胰腺大小形态正常, 实质回声均匀, 主胰管不扩张。

脾脏大小形态正常, 实质回声均匀, 脾门静脉不宽。

双肾大小形态正常, 皮髓质分界清晰, 右肾上极探及囊性结节, 大小约 3.0*2.7cm, 边界清, 形态规则, 双肾集合系统未见分离, 双侧输尿管未见扩张。

膀胱充盈欠佳。

前列腺形态正常, 大小约 3.9*2.8*3.0cm, 实质回声欠均匀, 其内探及强回声斑, 大小约 1.1*0.3cm。

影像诊断:

1. 右肾囊肿
2. 前列腺钙化斑

报告医师: 李菊蓉

检查日期: 2026-04-09

审核医师:

报告日期: 2026-04-09



注: 本报告仅供临床医生参考!

地址: 大同市魏都大道 79 号。若有疑问, 请致电: 0352---2830580

ID 号: 2308220568

影像号: CT20260409017

姓名: 袁世海

年龄: 36 岁

性别: 男

检查设备: 西门子量子双源 CT

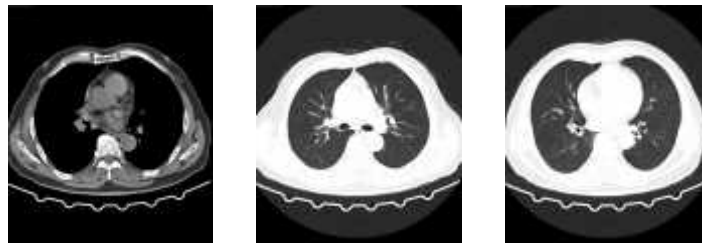体检号: 444298

申请医院: 本院

体检科室: 体检科

检查部位: CT 检查

经典图像:



影像所见:

双侧胸廓对称, 气管居中。气管及支气管未见狭窄及阻塞。双肺支气管血管束形态、结构、走行正常, 左肺上叶舌段可见条索状高密度影; 左肺上叶上舌段 (IM166) 见实性结节, 大小约为 0.5cm×0.3cm。双肺门不大, 形态自然。心脏及大血管大小、形态未见异常, 冠状动脉走行区可见钙化灶。纵隔内未见肿块及肿大淋巴结。胸膜无增厚, 胸膜腔内无积液。胸壁软组织及骨骼未见病变征象。

扫及右肾可见一直径约 3.1cm 的类圆形低密度影, 边界清晰。

影像诊断:

1. 左肺上叶舌段实性结节, 建议随诊复查 (一年)
2. 左肺上叶舌段局限性纤维化
3. 冠状动脉钙化
4. 右肾囊性病变, 建议肾脏检查

报告医师: 张剑峰

检查日期: 2026-04-09

审核医师:

报告日期: 2026-04-09

ID号: 2308220568

影像号: MR20260409020

姓名: 袁世海

年龄: 36岁

性别: 男

检查设备: 西门子 1.5T 磁共振

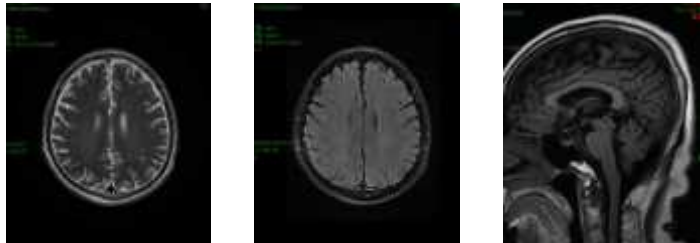
体检号: 444298

申请医院: 本院

体检科室: 体检科

检查部位: MR 检查

经典图像:



影像所见:

双侧额顶叶皮髓质交界区见多发斑点状长 T1 长 T2 信号, T2FLAIR 呈高信号, DWI 未见高信号。脑干、双侧小脑半球未见异常信号及占位征象, 脑室、脑池无扩大, 脑沟、脑裂无增宽, 中线结构居中。

影像诊断:

双侧额顶叶皮髓质交界区多发缺血灶

报告医师: 穆丽萍

检查日期: 2026-04-09

审核医师:

报告日期: 2026-04-09