



2308220557

大同瑞慈健康体检

报 告 册

体检编号	444287	工号	25
姓名	梁呼和		
性别	男	年龄	38岁
单位	中共大同云州纪律检查委员		
部门	中共大同云州纪律检查委员会		
联系电话	13754939393		
体检日期	2023-12-11		

尊敬的梁呼和先生您好！

首先，瑞慈健康体检全体员工欢迎您的光临，并对您的信任表示衷心的感谢！

您于 2023-12-11 （体检编号：444287）完成健康检查，本机构的各科医生已根据您的体检项目及结果，汇总成此份健康体检报告，并经总检医生审核。据此提出对您健康状况的综合分析及建议。

瑞慈健康体检倡导“大健康、大康复”，提出“健康是第一财富（Rich）”的人文理念。希望您仔细阅读并妥善地保管此份健康体检报告，并认真关注报告中的提示与建议，若您对报告内容有任何疑问，可直接与瑞慈健康体检客服部联系，进一步咨询。

健康体检咨询电话：**0352-2824444**

客户服务咨询电话：**0352-2830597**

400-6112995

瑞慈健康体检报告由下列内容组成：

第一部分：主检报告

第二部分：分科分项结果

第三部分：检验报告

第四部分：附表

主检报告

检查综述

- 1、【CT检查】左肺上叶及两肺下叶间质纤维粘连
- 2、【MR检查】1、腰1-2、2-3、4-5、腰5-骶1椎间盘膨出伴突出（中央型）2、腰椎椎体骨质增生，腰部皮下脂肪层水肿3、腰2椎体前缘及左旁类圆形病变，建议做腹部CT平扫+增强
- 3、【甲状腺彩超】甲状腺双侧叶结节（右侧叶多发）TI-RADS 3级
- 4、【颈部血管彩超】右侧颈总动脉、右锁骨下动脉斑块形成
- 5、【全腹彩超】前列腺肥大

医生建议

【两肺下叶间质纤维粘连】：

- (1) 建议呼吸内科诊断治疗。

【腰部皮下脂肪层水肿】：

- (1) 建议进一步复查。

【椎体骨质增生】：

- (1) 椎体骨质增生是老年人常见的骨关节病变，注意病变部位的骨关节适度运动，必要时请到骨科门诊进一步诊治咨询。

【椎间盘膨出伴突出】：

- (1) 椎间盘膨出指的是由于退行性变或者外伤导致间盘中央的髓核细胞组织突破内层纤维环，而未突破外层纤维环的状态。属于椎间盘突出症当中较轻的一种，临床症状较轻，可采取保守治疗，并可取得良好的疗效。建议骨科咨询及诊治。
- (2) 椎间盘突出症指椎间盘的纤维环破裂，髓核组织从破裂处突出（脱出）于后方或者椎管内，导致相邻脊神经根遭受刺激，从而产生颈部、腰部疼痛或下肢麻木疼痛一系列症状。临床上可分为膨隆型、突出型、脱垂游离型等。建议骨科诊治。

【甲状腺双侧叶结节】：

- (1) 甲状腺结节是一种常见的甲状腺疾病，很多甲状腺疾病可表现为结节，如可由甲状腺退行性变、炎症、自身免疫性及新生物等多种病变所致。甲状腺结节在各个年龄段的男女人群中均可见到，但中年女性中较多。
- (2) 甲状腺结节分良性和恶性两大类，良性的占绝大多数，恶性者不足1%，判断甲状腺结节的良恶主要依靠病史、体格检查、放射性核素扫描、穿刺细胞学检查。
- (3) 建议往外科就诊，进一步检查，明确诊断，结合临床诊治并定期复查。

【右侧颈总动脉、右锁骨下动脉斑块形成】：

- (1) 建议心血管内科诊断治疗，定期复查。

【前列腺肥大】：

(1)前列腺增生又称前列腺肥大，增生的腺体位于膀胱颈部，会使尿路梗阻，引起尿频和排尿困难，严重影响患者的生活质量，是中老年男性的常见疾病。建议往泌尿科咨询，结合临床诊治。

【腰2椎体前缘及左旁类圆形病变，建议做腹部CT平扫+增强】：

(1)建议骨科进一步检查及诊治

汇总医生： 樊兴国

主检日期： 2023-12-13

主检医生：

分科结果

检验报告

双源 CT 诊断图文报告

流水号: 2308220557

影像号: CT20231211119

姓名: 梁呼和

年龄: 38 岁

性别: 男

检查设备: 西门子量子双源 CT

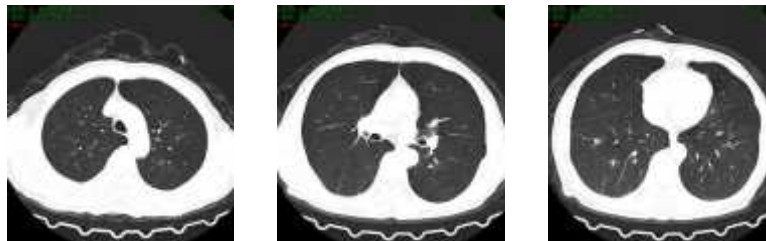体检号: 444287

申请医院: 本院

体检科室: 体检科

检查部位: CT 检查

经典图像:



影像所见:

胸廓对称, 骨性肋骨完整, 胸壁软组织结构良好, 两肺支气管血管纹理走行分布良好, 支气管束结构清晰, 左肺上叶及两肺下叶间质纤维粘连, 双肺通气良好。肺门结构未见异常。纵隔无偏移, 段以上支气管通畅。心影及大血管形态结构正常, 纵隔内未见肿大淋巴结。胸膜未见异常。

影像诊断:

左肺上叶及两肺下叶间质纤维粘连

报告医师: 剧艳军

检查日期: 2023-12-13

审核医师: 剧艳军

报告日期: 2023-12-13

MRI 诊断图文报告

流水号: 2308220557

影像号: MR20231211022

姓名: 梁呼和

年龄: 38 岁

性别: 男

检查设备: 西门子 1.5T 磁共振

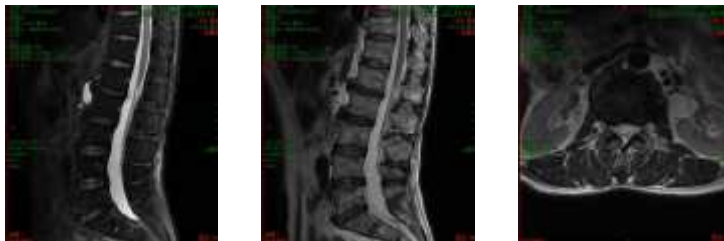体检号: 444287

申请医院: 本院

体检科室: 体检科

检查部位: MR 检查

经典图像:



影像所见:

腰椎椎体序列正常, 生理曲度存在。诸椎体边缘变尖。腰 1-骶 1 椎间盘脱水变性, 于 T2WI 像信号减低, 腰 1-2、2-3、4-5、腰 5-骶 1 椎间盘膨出伴向后突出, 双侧椎间孔狭窄, 硬膜囊及双侧神经根受压。脊髓圆锥位置、形态、信号无异常。腰部皮下脂肪层见条片状长 T1 长 T2 信号, T2 抑脂像呈高信号。腰 2 椎体前缘及左旁见类圆形长 T1 长 T2 信号病变。

影像诊断:

- 1、腰 1-2、2-3、4-5、腰 5-骶 1 椎间盘膨出伴突出 (中央型)
- 2、腰椎椎体骨质增生, 腰部皮下脂肪层水肿
- 3、腰 2 椎体前缘及左旁类圆形病变, 建议做腹部 CT 平扫+增强

报告医师: 李贵 1

检查日期: 2023-12-11

审核医师: 叶道斌

报告日期: 2023-12-11

超声诊断图文报告

流水号: 2308220557

影像号: 1483981

姓名: 梁呼和

年龄: 38 岁

性别: 男

检查设备: Vivid E95

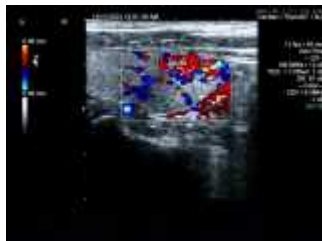
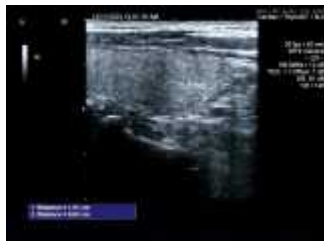体检号: 444287

申请医院: 本院

体检科室: 体检科

检查部位: 甲状腺彩超

经典图像:



影像所见:

甲状腺双侧叶形态正常, 包膜完整, 于右侧叶探及多个等回声结节, 大者位于中下极, 大小约 1.3*0.6cm, 边界清, 形态规则, CDFI: 结节内可见条状血流信号; 于左侧叶中极探及大小约 0.56*0.27cm 低回声结节, 边界清, 形态规则, 余实质回声均匀。

双侧颈部未见明显肿大淋巴结。

影像诊断:

甲状腺双侧叶结节 (右侧叶多发) TI-RADS 3 级

报告医师: 李菊蓉

检查日期: 2023-12-11

审核医师: 李菊蓉

报告日期: 2023-12-11

超声诊断图文报告

流水号: 2308220557

影像号: 1483999

姓名: 梁呼和

年龄: 38 岁

性别: 男

检查设备: Vivid E95

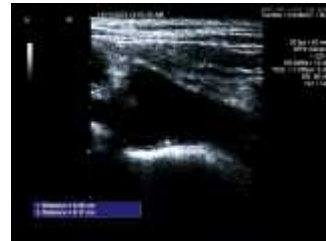
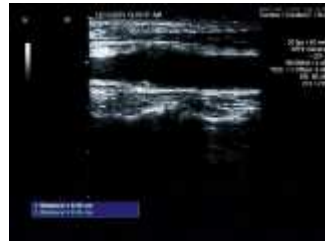体检号: 444287

申请医院: 本院

体检科室: 体检科

检查部位: 颈部血管彩超

经典图像:



影像所见:

右侧颈总动脉膨大处后壁探及大小约 3.5*1.4mm 混合回声斑, 右锁骨下动脉起始处探及大小约 3.9*1.7mm 混合回声斑, 左侧颈总动脉、双侧颈内、颈外动脉起始段内中膜不增厚, 内壁欠光滑, 管壁未见明确强回声斑。CDFI: 血流充盈好。PW: 频谱形态正常。

双侧椎动脉走行正常, 椎动脉内径正常, 管壁不厚, 管腔内为无回声, CDFI: 血流充盈好。PW: 频谱正常。

影像诊断:

右侧颈总动脉、右锁骨下动脉斑块形成

报告医师: 李菊蓉

检查日期: 2023-12-11

审核医师: 李菊蓉

报告日期: 2023-12-11

超声诊断图文报告

流水号: 2308220557

影像号: 1484001

姓名: 梁呼和

年龄: 38 岁

性别: 男

检查设备: Vivid E95

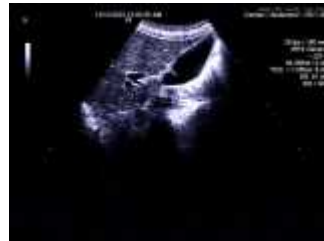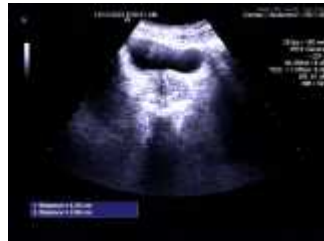体检号: 444287

申请医院: 本院

体检科室: 体检科

检查部位: 全腹彩超

经典图像:



影像所见:

肝脏大小形态正常, 包膜光滑完整, 实质回声均匀, 肝内管道系统走行清晰, 门静脉及肝内胆管不扩张。

胆囊大小形态正常, 壁不厚、光滑, 囊内透声好, 肝外胆管不扩张。

胰腺大小形态正常, 实质回声均匀, 主胰管不扩张。

脾脏大小形态正常, 实质回声均匀, 脾门静脉不宽。

双肾大小形态正常, 皮髓质分界清晰, 集合系统未见分离, 双侧输尿管未见扩张。

膀胱充盈欠佳。

前列腺形态饱满, 大小约 4.2*3.1*2.8cm, 实质回声欠均匀。

影像诊断:

前列腺肥大

报告医师: 李菊蓉

检查日期: 2023-12-11

审核医师: 李菊蓉

报告日期: 2023-12-11