



2308220550

# 大同瑞慈健康体检

## 报 告 册

体检编号	444280	工号	18
姓名	李殿雄		
性别	男	年龄	60岁
单位	中共大同云州纪律检查委员		
部门	中共大同云州纪律检查委员会		
联系电话	13935226515		
体检日期	2023-11-07		

尊敬的 李殿雄先生 您好！

首先，瑞慈健康体检全体员工欢迎您的光临，并对您的信任表示衷心的感谢！

您于 2023-11-07 （体检编号：444280）完成健康检查，本机构的各科医生已根据您的体检项目及结果，汇总成此份健康体检报告，并经总检医生审核。据此提出对您健康状况的综合分析及建议。

瑞慈健康体检倡导“大健康、大康复”，提出“健康是第一财富（Rich）”的人文理念。希望您仔细阅读并妥善地保管此份健康体检报告，并认真关注报告中的提示与建议，若您对报告内容有任何疑问，可直接与瑞慈健康体检客服部联系，进一步咨询。

健康体检咨询电话：**0352-2824444**

客户服务咨询电话：**0352-2830597**

**400-6112995**

瑞慈健康体检报告由下列内容组成：

第一部分：主检报告

第二部分：分科分项结果

第三部分：检验报告

第四部分：附表

## 主检报告

## 检查综述

- 1、【生化全项 2】 甘油三脂(TG)偏高(2.61 mmol/L)
- 2、【(男)肿瘤三项】 甲胎蛋白(AFP)偏高(7.9 ng/ml)
- 3、【尿液分析+尿沉渣】 鳞状上皮细胞偏高(3 /HP) 粘液丝偏高(10 /HP)
- 4、【CT 检查】 胸部未见明显异常 肝多发囊肿
- 5、【MR 检查】 1、腰 3-4、4-5、腰 5-骶 1 椎间盘膨出伴突出(中央型) 2、腰椎椎体骨质增生
- 6、【心电图】 1.窦性心动过缓 2.异常 Q 波 3.ST 段改变
- 7、【颈部血管彩超】 1.右锁骨下动脉起始处斑块形成 2.双侧颈总动脉膨大处多发斑块形成
- 8、【全腹彩超】 1.肝囊肿(多发) 2.前列腺增大

## 医生建议

## 【甘油三脂(TG)偏高】：

- (1)甘油三酯是甘油和脂肪酸所构成的有机化合物，甘油三酯测定是脂类代谢的重要指标之一。
- (2)甘油三酯增高与冠心病的发生有着重要的相关性，随年龄增大而有上升的趋势，其增高最常见于高脂和过量糖类饮食、肥胖等。
- (3)甘油三酯主要功能是为机体提供能量，其正常值在 0.7-1.7mmol/L 之间，1.7-2.29mmol/L 为边缘增高，提示应该注意饮食和运动了。
- (4)甘油三酯大于 2.3mmol/L，就称为高甘油三酯血症。甘油三酯增高虽然不会直接导致血管斑块的形成，但也会间接引起心脑血管疾病风险增加，同时，当甘油三酯大于 5.6mmol/L 时，还会增加急性胰腺炎的风险，所以降低甘油三酯的基础主要是控制饮食，饮食控制不佳可以选择药物治疗。
- (5)生活方式的干预是控制甘油三酯水平升高的基础，包括减重，增加运动量，限制酒精摄入以及避免食用果糖和高碳水化合物食物。多食蔬菜水果，定期复查。
- (6)明显增高者在医师的指导下使用降脂药物治疗，首选他汀和贝特类药物。

## 【甲胎蛋白(AFP)偏高】：

- (1)建议内科结合临床诊治。
- (2)轻微偏高，多见于急性肝炎、肝硬化、多数 AFP<300ug/L。明显升高可见于原发性肝癌、胚胎细胞癌、睾丸癌等多种恶性肿瘤。
- (3)妊娠 3 个月后孕妇的 AFP 升高，7~8 个月达高峰，一般在 400ug/L 以下。分娩后 3 周 AFP 恢复正常。若孕妇血清 AFP 异常升高，应考虑胎儿脊柱裂、无脑儿、脑积水、先兆流产等。妇产科医师结合临床参考，必要时复查。
- (4)偶尔一次检查发现轻度升高，不一定是恶性肿瘤，但应定期复查，动态观察。如果连续多次升高，应引起重视，建议肿瘤科咨询，结合其他检查指标及临床进行综合评估。
- (5)(1)甲胎蛋白是胎儿早期由肝脏合成的一种糖蛋白，出生后 AFP 的合成很快受到抑制。(2)甲胎蛋白浓度偏高常见于原发性肝癌，也可见于睾丸癌、卵巢癌、畸胎瘤、胃癌、胰腺癌、病毒性肝炎、肝硬化等疾病；妊娠 3~4 个月、孕妇 AFP 有一过性升高；(3)请及时往肿瘤内科复诊。

## 【鳞状上皮细胞偏高】：

(1)在生理情况下，机体正常的新陈代谢都会引起鳞状上皮细胞的脱离，这是一种正常的机体现象。如果长时间出现鳞状上皮细胞偏高的现象时，则有可能是尿路感染、泌尿系统结石等因素导致，应及时往泌尿外科进一步诊断治疗。

**【粘液丝偏高】：**

- (1)尿常规中粘液丝是由尿路中细胞分泌出来的，在有尿路感染时分泌会明显增多，且伴有炎症细胞的出现。
- (2)粘液丝偏高，可分为生理性偏高和病理性偏高两种，生理性偏高一般是由于喝水较少导致的尿液浓缩，一般在喝水后就能达到稀释的效果。
- (3)病理性的粘液丝偏高是由于泌尿系炎症或者是前列腺炎导致的，需要注意观察，多喝水，同时有白细胞等炎症细胞增多时，应及时服用抗感染药物治疗。如果仅有粘液丝的增多而没有白细胞等炎症细胞增多时，尿路有炎症的可能性不大。
- (4)建议平时饮食注意清淡，多喝水，少吃油腻和辛辣的食物，要注意个人清洁卫生，勤洗阴部，注意休息。

**【肝多发囊肿】：**

- (1)多数是先天性的，有的合并肾囊肿。对人体健康没有多大影响，不会癌变。可以工作，可以运动，生活上没什么要特别注意的地方。首次发现，建议作MRI或CT检查，除外肝内其它占位性病。
- (2)过大的肝囊肿，对肝脏本身或周围的器官有压迫症状的，或有炎症的，往外科治疗。定期复查。

**【椎体骨质增生】：**

- (1)椎体骨质增生是老年人常见的骨关节病变，注意病变部位的骨关节适度运动，必要时请到骨科门诊进一步诊治咨询。

**【椎间盘膨出伴突出】：**

- (1)椎间盘膨出指的是由于退行性变或者外伤导致间盘中央的髓核细胞组织突破内层纤维环，而未突破外层纤维环的状态。属于椎间盘突出症当中较轻的一种，临床症状较轻，可采取保守治疗，并可取得良好的疗效。建议骨科咨询及诊治。
- (2)椎间盘突出症指椎间盘的纤维环破裂，髓核组织从破裂处突出（脱出）于后方或者椎管内，导致相邻脊神经根遭受刺激，从而产生颈部、腰部疼痛或下肢麻木疼痛一系列症状。临床上可分为膨隆型、突出型、脱垂游离型等。建议骨科诊治。

**【窦性心动过缓】：**

- (1)可见于正常人、体力劳动者、运动员，无症状者一般不需治疗，可定期随访，跟踪观察。
- (2)如果有症状（胸闷、黑朦、晕厥等）请做动态心电图等相关检查，在医生指导下服用提升心率的药物如：心宝、红参等。如果每分钟心率低于45次伴有晕厥、胸闷等症状时，需安装心脏起搏器。请前往心内科进一步治疗，长期随访。

**【ST段改变】：**

- (1)ST-T改变主要是反映心肌缺血现象，具有ST段抬高和下移两种表现，多见于慢性冠状动脉供血不足、心绞痛、心肌炎、心肌劳损等，但有时也见于神经植物功能紊乱、精神紧张、电解质紊乱、内分泌疾病等。
- (2)临床上把心肌缺血疾病的ST-T改变称为特异性ST-T改变，把超出正常范围而又不具备特异性ST-T改变归结为非特异性ST-T改变。建议定期复查、动态观察，并心内科结合临床考虑。

**【异常Q波】：**

- (1)也可以见于正常人，不排除既往有陈旧性心肌梗死病史。既往有冠心病、心梗病史者，特别伴ST-T改变，建议在心血管内科医生指导下坚持治疗，严防心脑血管意外事件发生，尤其在秋冬季节。无既往病史者，建议密切动态观察，心血管内科结合临床诊治。

**【双侧颈总动脉膨大处多发斑块形成】：**

- (1)颈动脉斑块是动脉硬化后，血管里面的垃圾沉淀在血管壁形成。斑块又分为硬斑和软斑两种。硬斑比较稳定，不容易脱落，软斑不稳定，容易破裂脱落，从而形成血管栓塞。

(2) 建议：1. 减低胆固醇水平。2. 减低高血糖、高血压等高危因素，将血压、血糖控制在理想水平。3. 积极进行生活干预，控制饮食，改善饮食结构，适量增加运动，戒烟限酒。4. 必要时药物治疗。

**【右锁骨下动脉起始处斑块形成】：**

(1) 颈动脉斑块是动脉硬化后，血管里面的垃圾沉淀在血管壁形成。斑块又分为硬斑和软斑两种。硬斑比较稳定，不容易脱落，软斑不稳定，容易破裂脱落，从而形成血管栓塞。

(2) 建议：1. 减低胆固醇水平。2. 减低高血糖、高血压等高危因素，将血压、血糖控制在理想水平。3. 积极进行生活干预，控制饮食，改善饮食结构，适量增加运动，戒烟限酒。4. 必要时药物治疗。

**【肝囊肿】：**

(1) 肝囊肿，通俗说就是肝脏中的水泡。绝大多数的肝囊肿都是先天性的，即因先天发育的某些异常导致了肝囊肿形成。

(2) 肝囊肿病因大多数系肝内小胆管发育障碍所致，单发性肝囊肿的发生是由于异位胆管造成。肝囊肿生长缓慢，所以可能长期或终生无症状，其临床表现也随囊肿位置、大小、数目以及有无压迫邻近器官和有无并发症而异。

(3) 肝囊肿是一种较常见的肝脏良性疾病，一般没有什么症状，也不会影响肝功。5CM 以下的肝囊肿一般不需要特殊治疗。当囊肿长大到一定程度，可能会压迫胃肠道而引起症状，如上腹不适饱胀；也有因囊肿继发细菌感染而有腹痛、发热的。

(4) 肝囊肿首次发现，建议作 MRI 或 CT 检查，除外肝内其它占位性病变。

(5) 过大的肝囊肿，对肝脏本身或周围的器官有压迫症状的，或有炎症的，往外科治疗。

(6) 已确诊为肝囊肿，动态观察，定期 B 超检查进行对照，监测囊肿大小。

(7) 解除顾虑和紧张情绪，保持良好心态，切忌大怒。

(8) 多食新鲜蔬菜和水果，保持大便通畅，防止便秘；保证营养，宜食清淡富含蛋白质的食物为主；限制饮酒。

(9) 不宜剧烈运动，防止过度用力，以免增加腹腔压力。

(10) 如有症状请及时就诊。

**【前列腺增大】：**

(1) 前列腺增生又称前列腺肥大，增生的腺体位于膀胱颈部，会使尿路梗阻，引起尿频和排尿困难，严重影响患者的生活质量，是中老年男性的常见疾病。建议往泌尿科咨询，结合临床诊治。

汇总医生： 丁昊炜

主检日期： 2023-11-08

主检医生：

## 分科结果

## 身高、体重、血压

项目名称	检查结果	项目名称	检查结果
身高	174cm	体重	64kg
血压	137/86mmHg		

**\*小结：**

未见异常

操作员：张文静

检查日期：2023-11-07

检查医生：名燕凌

## 检验报告

## 尿液分析+尿沉渣

项目名称	检查结果	单位	参考值	提示
白细胞尿	1	个/ul	0--13	
上皮细胞(EC)	3	/HP	0--28	
管型(CAST)	0	个/ul	0--1	
霉菌(尿)	0	/HP	0--0	
结晶	0	/HP	0--10	
透明度(CLA)	清亮			
胆红素(BIL)	-		阴性	
隐血(ERY)	-		阴性	
小圆上皮细胞(SRC)	0	个/ul	0--0	
维生素C	-		阴性	
异常红细胞	0	个/ul	0--3	
红细胞(正常)	0	个/ul	0--6	
鳞状上皮细胞	3	个/ul	0--0	↑
粘液丝	10	个/ul	0--0	↑
颜色(Colour)	淡黄色			
尿葡萄糖(GLU)	-		阴性	
酮体(KET)	-		阴性	
比重(SG)	1.020		1.003--1.030	
酸碱度(PH)	6.0		4.5--8.0	
尿蛋白质(PRO)	-		阴性	
尿胆原(URO)	-		阴性	
亚硝酸盐(NIT)	-		阴性	
红细胞(尿)(RBC)	0	个/ul	0--6	
尿白细胞(LEU)	-		阴性	

\*小结:

鳞状上皮细胞偏高(3 /HP) 粘液丝偏高(10 /HP)

操作员：赵伟 检查日期:2023-11-07 检查医生:陈建国

血常规（五分类）

项目名称	检查结果	单位	参考值	提示
白细胞(WBC)	8.05	10 <sup>9</sup> /L	3.5--9.5	
淋巴细胞绝对值(LY#)	2.64	10 <sup>9</sup> /L	1.1--3.2	
淋巴细胞百分比(LY%)	32.8	%	20--50	
中性粒细胞绝对值(GR#)	4.70	10 <sup>9</sup> /L	1.8--6.3	
中性粒细胞百分比(GR%)	58.3	%	40--75	
嗜碱性粒细胞绝对值(BA#)	0.03	10 <sup>9</sup> /L	0--0.06	
嗜碱性粒细胞百分比(BA%)	0.4	%	0--1.0	
嗜酸性粒细胞绝对值(EO#)	0.29	10 <sup>9</sup> /L	0.02--0.52	
嗜酸性粒细胞百分比(EO%)	3.6	%	0.4--8.0	
血小板(PLT)	238	10 <sup>9</sup> /L	125--350	
血小板分布宽度(PDW)	15.8	%	15--17	
平均血小板体积(MPV)	10.2	fl	6.0--14.0	
血小板压积(PCT)	0.243	%	0.11--0.28	
红细胞(RBC)	5.10	10 <sup>12</sup> /L	4.3--5.8	
血红蛋白	157	g/L	130--175	
红细胞压积(HCT)	47.9	%	40--50	
红细胞平均体积(MCV)	94.1	fl	82--100	
平均血红蛋白含量(MCH)	30.8	pg	27--34	
平均血红蛋白浓度(MCHC)	328	g/L	316--354	
单核细胞绝对值(MO#)	0.39	10 <sup>9</sup> /L	0.1--0.60	
单核细胞百分比(MO%)	4.9	%	3--10	
红细胞分布宽度标准差	45.6	fl	35--56	

(RDW-SD)				
红细胞分布宽度变异系数 (RDW-CV)	12.8	%	10.6--16.6	
大血小板比率	25.5	%	11--45	
大血小板数目	61	10 <sup>9</sup> /L	30--90	
未成熟粒细胞数目	0.02	10 <sup>9</sup> /L	0--999	
未成熟粒细胞百分比	0.3	%	0--100	
有核红细胞数目	0.000	10 <sup>9</sup> /L	0--9999	
有核红细胞百分比	0.00	/100WBC	0--9999	

**\*小结：**

未见异常

操作员：贺琰 检查日期：2023-11-07

检查医生：陈建国

**甲状腺三项**

项目名称	检查结果	单位	参考值	提示
促甲状腺素(TSH)	1.35	uIU/ml	0.55--4.78	
游离三碘甲状腺原氨酸 (FT3)	6.27	pmol/L	3.5--6.5	
游离甲状腺素(FT4)	19.13	pmol/L	11.5--22.70	

**\*小结：**

未见异常

操作员：王文静 检查日期：2023-11-07

检查医生：陈建国

**生化全项 2**

项目名称	检查结果	单位	参考值	提示
碳酸氢根(HCO <sub>3</sub> )	23.30	mmol/L	22--29	
总蛋白(T PROT)	68.0	g/L	65--85	
白蛋白(ALB)	44.90	g/L	40--55	
球蛋白(GLB)	23.10	g/L	15--35	

白蛋白/球蛋白(ALB/GLB)	1.94		1.0--2.5	
γ-谷氨酰转肽酶(GGT)	29.0	U/L	10--60	
碱性磷酸酶(ALP)	56.0	U/L	45--125	
肌酐(CREA)	81.00	umol/L	57--111	
尿酸(UA)	420.00	umol/L	200--420	
钾(K)	4.33	mmol/L	3.5--5.5	
钠(Na)	142.7	mmol/L	136--145	
氯(Cl)	101.9	mmol/L	96--108	
钙(Ca)	2.48	mmol/L	2.11--2.52	
乳酸脱氢酶(LDH)	154.00	U/L	120--250	
淀粉酶(AMY)	62.00	IU/L	35--135	
葡萄糖(GLU)	4.40	mmol/L	3.89--6.1	
总胆红素(TBIL)	15.90	umol/L	0--26	
直接胆红素(DBIL)	3.5	umol/L	0--8.0	
间接胆红素(IBIL)	12.40	umol/L	0--17.39	
丙氨酸氨基转移酶(ALT)	26.00	U/L	9--50	
门冬氨酸氨基转移酶(AST)	16.00	U/L	15--40	
尿素测定(Urea)	5.40	mmol/L	3.6--9.5	
肌酸激酶(CK)	86.00	U/L	50--310	
α-羟丁酸脱氢酶	128.00	U/L	72--182	
同型半胱氨酸	15.00	umol/L	0--15	
C反应蛋白	0.70	mg/dl	0--3	
酮体	0.09	mmol/L	0.00--0.28	
D-二聚体	0.27	ug/ml	0--1.35	
动脉硬化指数	3.12		1.31--3.19	
谷草比谷丙	0.62		0.4--2.5	
高敏肌钙蛋白(Tnl)	4.95	pg/ml	0--46.47	
总胆固醇(CHOL)	4.75	mmol/L	2.59--5.2	

甘油三脂(TG)	2.61	mmol/L	0.7--1.7	↑
低密度脂蛋白(LDL)	3.03	mmol/L	0--4.13	
高密度脂蛋白(HDL)	0.97	mmol/L	0.77--1.55	

**\*小结：**

甘油三脂(TG)偏高(2.61 mmol/L)

操作员：王文静 检查日期:2023-11-07 检查医生:陈建国

**(男) 肿瘤三项**

项目名称	检查结果	单位	参考值	提示
前列腺特异性抗原(PSA)	1.38	ng/ml	0--3.1	
癌胚抗原(CEA)	2.21	ng/ml	0--5	
甲胎蛋白(AFP)	7.9	ng/ml	0--7	↑

**\*小结：**

甲胎蛋白(AFP)偏高(7.9 ng/ml)

操作员：王文静 检查日期:2023-11-07 检查医生:陈建国

# 大同瑞慈康复医院 12导联心电图报告

李殿雄

男

60岁

ID:2308220550

申请科室:瑞慈体检科

体检号:444280

病床号:

HR: 55 ↓ bpm

QT/QTc:418/400ms

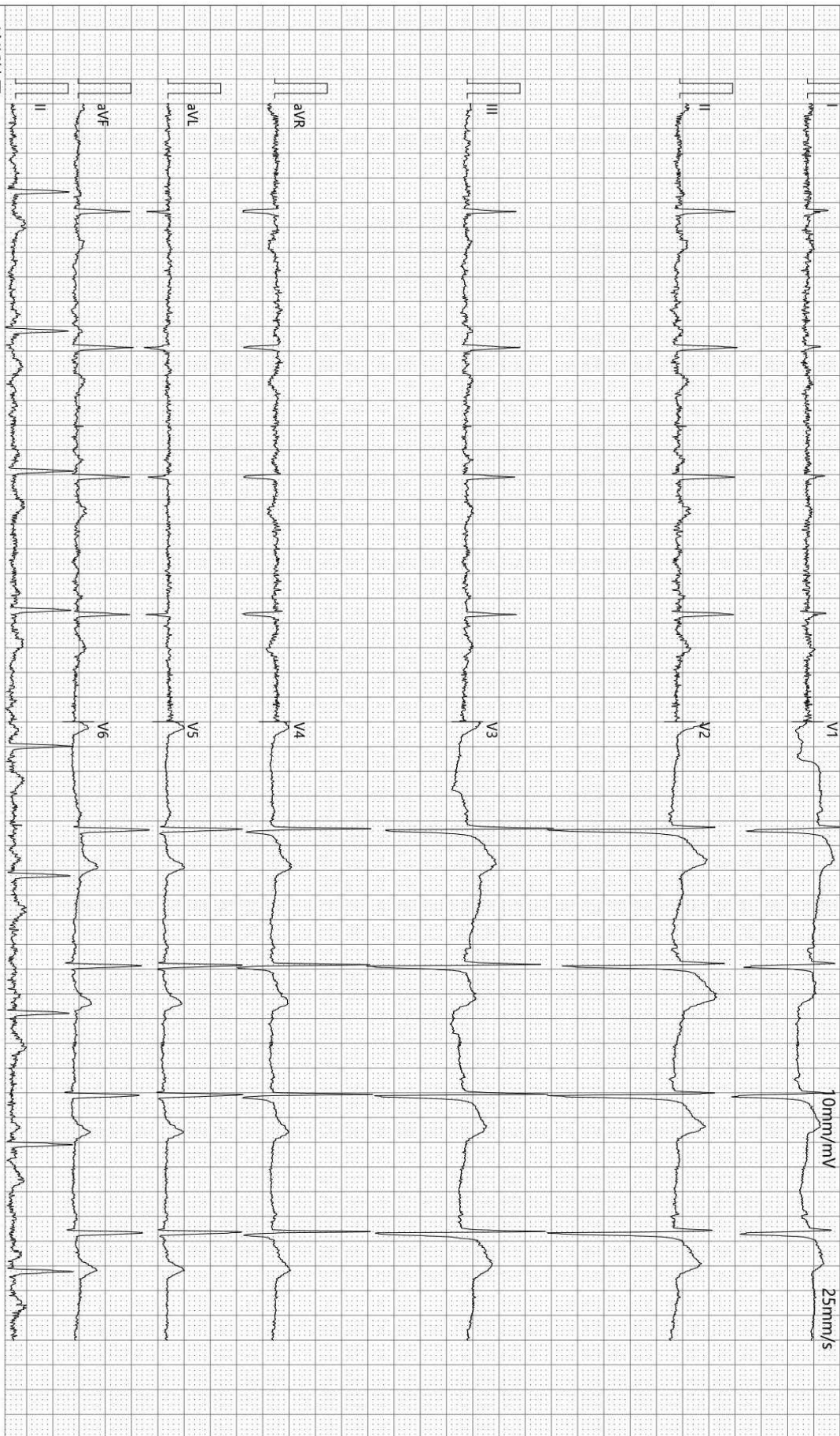
P: 104ms

P/QRS/T: 67/78/19deg.

PR: 151ms

RV5/SV1: 1.468/1.300mV

QRS: 96ms



诊断结果:

1.窦性心动过缓

2.异常Q波

3.ST段改变

-35Hz AC50

检查:2023-11-07 08:36:07

打印:2023-11-07 08:44:13

报告需医生确认:

SE-1515 V1.40

SEMIP V1.90

仅供临床参考

## 双源 CT 诊断图文报告

流水号: 2308220550

影像号: CT20231107033

姓名: 李殿雄

年龄: 60 岁

性别: 男

检查设备: 西门子量子双源 CT

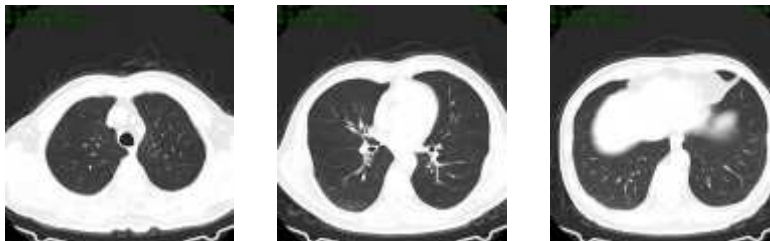体检号: 444280

申请医院: 本院

体检科室: 体检科

检查部位: CT 检查

经典图像:



影像所见:

胸廓对称, 骨性肋骨完整, 胸壁软组织结构良好, 两肺支气管血管纹理走行分布良好, 支气管束结构清晰, 双肺通气良好。肺门结构未见异常。纵隔无偏移, 段以上支气管通畅。心影及大血管形态结构正常, 纵隔内未见肿大淋巴结。胸膜未见异常。肝多发囊状密度减低, 直径约 3cm

影像诊断:

胸部未见明显异常  
肝多发囊肿

报告医师: 剧艳军

检查日期: 2023-11-07

审核医师: 剧艳军

报告日期: 2023-11-07

## MRI 诊断图文报告

流水号: 2308220550

影像号: MR20231107014

姓名: 李殿雄

年龄: 60 岁

性别: 男

检查设备: 西门子 1.5T 磁共振

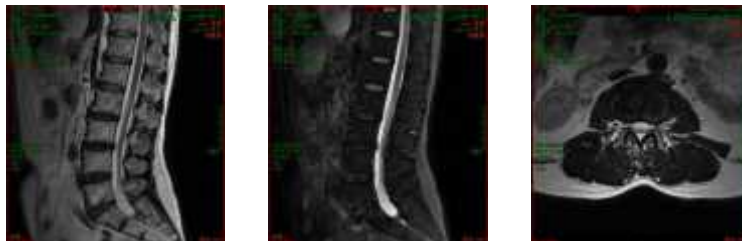体检号: 444280

申请医院: 本院

体检科室: 体检科

检查部位: MR 检查

经典图像:



影像所见:

腰椎椎体序列正常, 生理曲度存在。诸椎体边缘变尖。腰 1-骶 1 椎间盘脱水变性, 于 T2WI 像信号减低, 腰 3-4、4-5、腰 5-骶 1 椎间盘膨出伴向后突出, 双侧椎间孔狭窄, 硬膜囊及双侧神经根受压。脊髓圆锥位置、形态、信号无异常。

影像诊断:

- 1、腰 3-4、4-5、腰 5-骶 1 椎间盘膨出伴突出 (中央型)
- 2、腰椎椎体骨质增生

报告医师: 李贵 1

检查日期: 2023-11-07

审核医师: 陈江莲

报告日期: 2023-11-07

## 超声诊断图文报告

流水号: 2308220550

影像号: 1443109

姓名: 李殿雄

年龄: 60岁

性别: 男

检查设备: Vivid E95

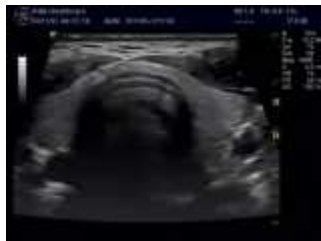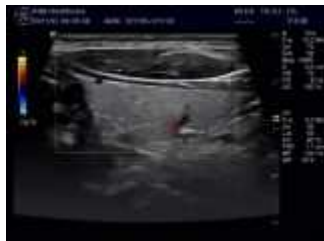体检号: 444280

申请医院: 本院

体检科室: 体检科

检查部位: 甲状腺彩超

经典图像:



影像所见:

甲状腺双侧叶形态正常, 包膜完整, 实质回声均匀, CDFI: 未见异常血流信号。  
双侧颈部未见明显肿大淋巴结。

影像诊断:

甲状腺双侧叶未见异常

报告医师: 李菊蓉

检查日期: 2023-11-07

审核医师: 李菊蓉

报告日期: 2023-11-07

## 超声诊断图文报告

流水号: 2308220550

影像号: 1443114

姓名: 李殿雄

年龄: 60 岁

性别: 男

检查设备: Vivid E95

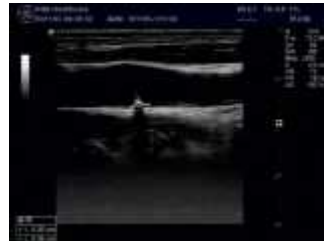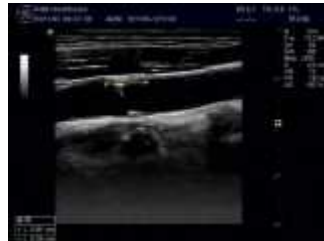体检号: 444280

申请医院: 本院

体检科室: 体检科

检查部位: 颈部血管彩超

经典图像:



影像所见:

右锁骨下动脉起始处探及大小约 5.9\*2.7mm 偏强回声斑, 双侧颈总动脉膨大处均可探及数个强回声斑, 左侧较大者位于前壁, 大小约 8.1\*2.4mm, 右侧较大者位于后壁, 大小约 3.3\*2.5mm, 双侧颈内、颈外动脉起始段内中膜不增厚, 内壁欠光滑, 管壁未见明确强回声斑。CDFI: 血流充盈好。PW: 频谱形态正常。

双侧椎动脉走行正常, 椎动脉内径正常, 管壁不厚, 管腔内为无回声, CDFI: 血流充盈好。PW: 频谱正常。

影像诊断:

1. 右锁骨下动脉起始处斑块形成
2. 双侧颈总动脉膨大处多发斑块形成

报告医师: 李菊蓉

检查日期: 2023-11-07

审核医师: 李菊蓉

报告日期: 2023-11-07

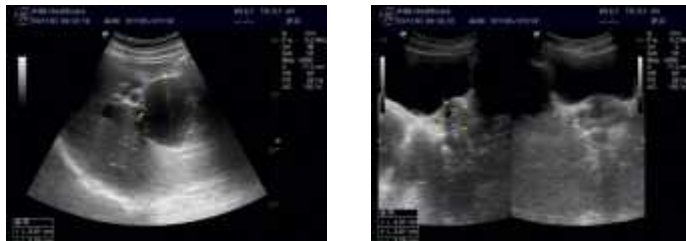## 超声诊断图文报告

流水号: 2308220550

影像号: 1443116

姓名: 李殿雄 年龄: 60岁 性别: 男 检查设备: Vivid E95  
体检号: 444280 申请医院: 本院 体检科室: 体检科 检查部位: 全腹彩超

### 经典图像:



### 影像所见:

肝脏大小形态正常,包膜光滑完整,肝内探及数个囊性结节,较大者位于肝右叶,大小约6.6\*5.0cm,形态规则,边界清,余实质回声均匀,肝内管道系统走行清晰,门静脉及肝内胆管不扩张。  
胆囊大小形态正常,壁不厚、光滑,囊内透声好,肝外胆管不扩张。  
胰腺大小形态正常,实质回声均匀,主胰管不扩张。  
脾脏大小形态正常,实质回声均匀,脾门静脉不宽。  
双肾大小形态正常,皮髓质分界清晰,集合系统未见分离,双侧输尿管未见扩张。  
膀胱充盈尚可,壁光滑,内清晰。  
前列腺形态饱满,大小约4.8\*2.9\*2.9cm,实质回声欠均匀。

### 影像诊断:

1. 肝囊肿(多发)
2. 前列腺增大

报告医师: 李菊蓉

检查日期: 2023-11-07

审核医师: 李菊蓉

报告日期: 2023-11-07