



2308220549

大同瑞慈健康体检

报 告 册

体检编号	444279	工号	17
姓名	郭龙		
性别	男	年龄	58岁
单位	中共大同云州纪律检查委员		
部门	中共大同云州纪律检查委员会		
联系电话	13363421060		
体检日期	2024-06-13		

尊敬的郭龙先生您好！

首先，瑞慈健康体检全体员工欢迎您的光临，并对您的信任表示衷心的感谢！

您于 2024-06-13 （体检编号：444279）完成健康检查，本机构的各科医生已根据您的体检项目及结果，汇总成此份健康体检报告，并经总检医生审核。据此提出对您健康状况的综合分析及建议。

瑞慈健康体检倡导“大健康、大康复”，提出“健康是第一财富（Rich）”的人文理念。希望您仔细阅读并妥善地保管此份健康体检报告，并认真关注报告中的提示与建议，若您对报告内容有任何疑问，可直接与瑞慈健康体检客服部联系，进一步咨询。

健康体检咨询电话：**0352-2824444**

客户服务咨询电话：**0352-2830597**

400-6112995

瑞慈健康体检报告由下列内容组成：

第一部分：主检报告

第二部分：分科分项结果

第三部分：检验报告

第四部分：附表

主检报告

检查综述

- 1、【血常规（五分类）】 红细胞平均体积(MCV)偏高(102.8 f1) 平均血红蛋白含量(MCH)偏高(34.8 pg)
- 2、【生化全项 2】 γ -谷氨酰转肽酶(GGT)偏高(349.0 U/L) 总胆红素(TBIL)偏高(31.90 $\mu\text{mol/L}$) 直接胆红素(DBIL)偏高(14.9 $\mu\text{mol/L}$) 门冬氨酸氨基转移酶(AST)偏高(59.00 U/L) α -羟丁酸脱氢酶偏高(194.00 U/L) 同型半胱氨酸偏高(28.06 $\mu\text{mol/L}$) 酮体偏高(1.21 mmol/L) 动脉硬化指数偏低(0.79) 高敏肌钙蛋白(TnI)偏高(63.63 pg/ml) 甘油三脂(TG)偏低(0.50 mmol/L) 高密度脂蛋白(HDL)偏高(2.68 mmol/L)
- 3、【（男）肿瘤三项】 甲胎蛋白(AFP)偏高(8.5 ng/ml)
- 4、【尿液分析+尿沉渣】 隐血(ERY)1+ 鳞状上皮细胞偏高(5 /HP) 粘液丝偏高(5 /HP) 酮体(KET)2+
- 5、【CT 检查】 右肺中叶纤维斑粘连，钙化 右侧壁胸膜粘连增厚。
- 6、【MR 检查】 1、双侧额叶皮髓质交界处多发缺血灶 2、脑萎缩 3、双侧上颌窦炎伴粘膜肥厚及粘膜下囊肿
- 7、【甲状腺彩超】 甲状腺右侧叶结节 TI-RADS II 级
- 8、【颈部血管彩超】 1.左侧颈总动脉膨大处斑块形成 2.右侧颈总动脉膨大处、右锁骨下动脉起始处软斑形成
- 9、【全腹彩超】 1.轻度脂肪肝 2.前列腺增生伴多发钙化

医生建议

【红细胞平均体积(MCV)偏高】：

(1)供内科结合临床参考。

【平均血红蛋白含量(MCH)偏高】：

(1)供内科结合临床参考。

【门冬氨酸氨基转移酶(AST)偏高】：

(1)门冬氨酸氨基转氨酶（AST），通常存在于人体的心肌细胞和肝细胞线粒体中，心肌细胞中含量最高，它也是心肌酶谱的重要组成部分之一。

(2)一般情况下，门冬氨酸氨基转氨酶大于正常值上限 2-3 倍才具有意义，生理性的升高多见于劳累、熬夜、饮酒、剧烈运动等情况。

(3)当心肌细胞或者肝细胞受损的时候，血液中的门冬氨酸氨基转氨酶就会明显升高，最常见的原因是心肌梗塞。在心肌梗塞早期 6-12 小时之内就会明显升高，且通常增高的程度与梗塞病灶大小成正比。

(4)在急慢性肝炎、肝外伤、酒精性肝损伤、脂肪肝的患者中，门冬氨酸氨基转氨酶也会异常的升高；此外，心肌炎、肾炎、肺炎等疾患，门冬氨酸氨基转氨酶也会轻度升高。

(5)病理情况下的门冬氨酸氨基转氨酶异常升高，多见于体内的重要细胞损伤，应该积极的去医院消化内科完善相关检查，结合临床诊治。

(6)平时生活中，避免过度劳累、不熬夜、戒烟酒、适度的运动、进食高蛋白低脂饮食、多吃新鲜的果蔬。

【 γ -谷氨酰转肽酶(GGT)偏高】：

- (1) γ -谷氨酰转肽酶 (GGT) 人体血清中一个重要的转氨酶，存在于血清及除肌肉以外的所有细胞中，肾脏中含量最为丰富。血清中 γ -谷氨酰转肽酶 (GGT) 主要来自肝胆系统，因此当肝内合成亢进或胆汁排出受阻时血中 γ -谷氨酰转肽酶 (GGT) 就会升高。
- (2) 临床上很多情况都会导致 γ -谷氨酰转肽酶 (GGT) 轻度升高，如长期熬夜、剧烈活动、过度劳累、饮食不节等不良生活习惯。一般情况下，一过性偏高在改善不良生活习惯后，数值可逐渐恢复正常。
- (3) 除此之外，一些病理性的原因也可导致 γ -谷氨酰转肽酶 (GGT) 明显升高。单独的 γ -谷氨酰转肽酶 (GGT) 检查，不具特异性，往往需要结合病史以及其他检查结果进行综合评估。
- (4) 长期大量饮酒者、长期服药者（如巴比妥类药物、苯妥英钠等），可能会造成肝脏代谢出现问题，致 γ -谷氨酰转肽酶 (GGT) 升高，一般戒酒停药数值可逐渐恢复正常。
- (5) 各种急慢性肝炎均可出现 γ -谷氨酰转肽酶 (GGT) 升高的情况，常见的有病毒性肝炎、酒精性肝炎、药物性肝炎、慢性活动性肝炎、肝硬化、脂肪肝及肝癌等，由于肝细胞破坏致 γ -谷氨酰转肽酶 (GGT) 升高，一般需要结合其他化验和影像学检查明确诊断。
- (6) 胆道疾病也可出现 γ -谷氨酰转肽酶 (GGT) 升高，包括胆道阻塞性疾病（如慢性胆汁性胆囊炎、胆管炎等），胆道出现梗阻，导致大量 γ -谷氨酰转肽酶 (GGT) 堆积入血致使其升高，此时应积极治疗原发病。

【直接胆红素 (DBIL) 偏高】：

- (1) 直接胆红素 (DBIL) 是被肝细胞摄取后，与葡萄糖醛酸结合形成的结合胆红素，即直接胆红素。
- (2) 直接胆红素升高，主要见于胆道梗阻、胆汁淤积等，导致肝脏合成的直接胆红素无法经胆道排泄，反而逆流入血，而肝细胞对胆红素的摄取、代谢和排泄能力又属正常，此时就容易出现直接胆红素明显升高。
- (3) 因此，直接胆红素升高往往见于梗阻性黄疸，还可见于胰头癌等，常见的临床症状有发热、恶心、呕吐、腹胀等消化系统症状。
- (4) 总胆红素、间接胆红素、直接胆红素这三项是反映胆红素代谢的指标，而胆红素长期以来是作为溶血及肝胆疾病的重要异常指标。胆红素检查主要用于黄疸检查，反映肝脏疾病和胆道梗阻，如肝细胞发生炎症坏死等损害时会引起黄疸，胆道疾病及溶血性疾病也可引起黄疸。
- (5) 总胆红素、间接胆红素、直接胆红素都升高：见于肝细胞性黄疸，如急慢性肝炎、肝硬化、肝坏死等。
- (6) 总胆红素及间接胆红素升高：见于溶血性黄疸，如溶血性贫血，溶血性输血贫血，新生儿溶血病。
- (7) 总胆红素及直接胆红素升高：见于梗阻性黄疸，如胆石症、胆管癌肝癌胰头癌等，其升高程度与病情呈正相关，且癌性梗阻高于良性梗阻。
- (8) 总之，看肝功能化验单，要结合病情、病史、查体和其它相关的化验单、影像检查，排除生理性升高的因素（如有无感冒、酗酒、过于劳累、熬夜等情况），全面综合考虑。

【高敏肌钙蛋白 (TnI) 偏高】：

- (1) 建议心血管内科诊断治疗。

【动脉硬化指数偏低】：

- (1) 建议内科结合临床参考。

【 α -羟丁酸脱氢酶偏高】：

- (1) 建议内科结合临床参考。

【甘油三脂 (TG) 偏低】：

- (1) 可适当增加脂类食品的摄入。
- (2) 也可见于甲亢、肾上腺皮质功能低下、肝功能障碍者，往内科咨询，进一步诊治。
- (3) 高蛋白，高维生素饮食，适当增加奶、豆类制品、鱼类、新鲜水果和蔬菜。
- (4) 适当增加户外活动和日光照射，避免过度劳累，保持良好睡眠。
- (5) 定期复查，如检验结果异常，应在医师指导下治疗。

【酮体偏高】：

- (1) 建议往内科咨询，定期复查。

【同型半胱氨酸偏高】：

- (1) 血同型半胱氨酸是一种含硫氨基酸，为蛋氨酸和半胱氨酸代谢过程中产生的重要中间产物。正常情况下，血同型半胱氨酸在体内能被分解代谢，浓度维持在较低水平。但在日常生活中由于原发性原因和继发性原因会影响血同型半胱氨酸代谢导致在血液中升高。
- (2) 同型半胱氨酸偏高称之为高同型半胱氨酸血症，产生的原因和遗传、环境、营养因素有很大关系。高同型半胱氨酸血症目前认为是冠心病、高血压、脑血管疾病重要的危险因素。建议日常生活中清淡饮食，多吃新鲜蔬菜水果，补充维生素成分，心内科诊治。

【高密度脂蛋白(HDL)偏高】：

- (1) 高密度脂蛋白(HDL)主要在肝脏合成，具有抗动脉粥样硬化的功能，是冠心病的保护因子。高密度脂蛋白(HDL)能将周围组织包括动脉壁内的胆固醇运转到肝脏进行代谢，是一种抗动脉粥样硬化的血浆脂蛋白。
- (2) 高密度脂蛋白(HDL)的含量与心血管的发病率和病变程度呈负相关，即高密度脂蛋白(HDL)减低，患冠心病的危险性增加；高密度脂蛋白(HDL)含量增高，患冠心病的危险性降低。
- (3) 高密度脂蛋白(HDL)对冠心病的临床诊断是一个重要的参考指标。它的升高是临床冠心病保护因子之一，并能防治和延缓动脉粥样硬化的发展。
- (4) 血清中高密度脂蛋白(HDL)的降低，预示着冠心病的出现。临床上常同时测定高密度脂蛋白(HDL)和血清总胆固醇，并根据它们的比值作为冠心病的信息指标。
- (5) 高密度脂蛋白(HDL)减少，主要见于冠心病、冠状动脉粥样硬化、高甘油三酯血症、慢性贫血、脑血管病、糖尿病、急慢性肝炎、肝硬化等疾病。
- (6) 戒烟，增强运动，采用低脂、低糖饮食，少食富含脂肪、胆固醇及饱和脂肪酸的食物，多进食蔬菜、水果、豆制品、粗粮、鱼和高纤维食品。
- (7) 建议当高密度脂蛋白(HDL)减少时，可参考其他相关指标，积极治疗基础性疾病，往内分泌科复诊。

【总胆红素(TBIL)偏高】：

- (1) 总胆红素(TBIL)能准确反映黄疸的程度。人体的红细胞有一定的寿命，大约是120天。
- (2) 当红细胞被破坏死亡后，其中的血红蛋白会被我们人体的肝、脾、骨髓内单核吞噬细胞吞噬破坏分解，在组织酶的作用下，成为血红素和球蛋白，而血红素再进一步被催化还原成胆红素，80-85%的胆红素来源于此，另外还有20%的胆红素来源于血红蛋白以外的肌红蛋白等在肝脏中产生。
- (3) 未被肝细胞摄取且未与葡萄糖结合的胆红素称之为非结合胆红素，即间接胆红素(IBIL)。间接胆红素被运载到肝脏，被肝细胞摄取，与葡萄糖醛酸结合，则形成结合胆红素(DBIL)，即直接胆红素。在这个过程中有一部分会吸收入血，但其水平会维持动态平衡。
- (4) 总胆红素、间接胆红素、直接胆红素这三项是反映胆红素代谢的指标，而胆红素长期以来是作为溶血及肝胆疾病的重要异常指标。胆红素检查主要用于黄疸检查，反映肝脏疾病和胆道梗阻，如肝细胞发生炎症坏死等损害时会引起黄疸，胆道疾病及溶血性疾病也可引起黄疸。
- (5) 大多健康体检中发现的胆红素轻度升高并不能反映肝脏有损伤，如果直接胆红素升高的程度不高，一般可能是生理性的原因引起的，如感冒、酗酒、过于劳累、熬夜等情况，只要注意休息、戒酒，过段时间复查肝功能，一般会自行恢复。
- (6) 生活方面，多吃新鲜果蔬以补充人体所需的维生素，提高人体免疫力，多吃富含蛋白质的食物，如牛肉、鱼、蛋奶，这些都有助于修复受损的肝细胞，促进肝细胞的再生。如果胆红素升高很多，则需要完善相关检查，往消化内科诊断治疗。

【甲胎蛋白(AFP)偏高】：

- (1) 建议内科结合临床诊治。
- (2) 轻微偏高，多见于急性肝炎、肝硬化、多数AFP<300ug/L。明显升高可见于原发性肝癌、胚胎细胞癌、睾丸癌等多种恶性肿瘤。
- (3) 妊娠3个月后孕妇的AFP升高，7~8个月达高峰，一般在400ug/L以下。分娩后3周AFP恢复正常。若孕妇血清AFP异常升高，应考虑胎儿脊柱裂、无脑儿、脑积水、先兆流产等。妇产科医师结合临床参考，必要时复查。
- (4) 偶尔一次检查发现轻度升高，不一定是恶性肿瘤，但应定期复查，动态观察。如果连续多次升高，应引起重视，建议肿瘤科咨询，结合其他检查指标及临床进行综合评估。

(5) (1) 甲胎蛋白是胎儿早期由肝脏合成的一种糖蛋白，出生后 AFP 的合成很快受到抑制。(2) 甲胎蛋白浓度偏高常见于原发性肝癌，也可见于睾丸癌、卵巢癌、畸胎瘤、胃癌、胰腺癌、病毒性肝炎、肝硬化等疾病；妊娠 3~4 个月、孕妇 AFP 有一过性升高；(3) 请及时往肿瘤内科复诊。

【隐血 (ERY) 1+】：

(1) 尿隐血可分为肉眼血尿和镜下血尿。肉眼血尿是指肉眼能见到血色的尿，尿液呈洗肉水色或血色，通常在 1000ml 尿中含有 1ml 血液即肉眼可见。镜下血尿是指尿的颜色正常，通过显微镜可以观察到尿液中含红细胞，通常离心沉淀后的尿液镜检每高倍视野有红细胞 3 个以上。
(2) 尿隐血是泌尿系疾病常见的症状之一，生理情况下女性生理期、运动后等都可以引起，病理情况下大多是由泌尿系统疾病引起，如泌尿系炎症、尿路结石等，也有一些血尿是由全身性疾病或泌尿系统邻近器官所致。
(3) 需要指出的是：尿液呈红色并不都是血尿，有些药物、食物都能使尿液呈红色、橙色或褐色；由于严重创伤、错误输血等大量红细胞或组织破坏，也可导致血红蛋白或肌红蛋白血尿。
(4) 建议往泌尿外科进一步复查，以明确诊断。

【鳞状上皮细胞偏高】：

(1) 在生理情况下，机体正常的新陈代谢都会引起鳞状上皮细胞的脱离，这是一种正常的机体现象。如果长时间出现鳞状上皮细胞偏高的现象时，则有可能是尿路感染、泌尿系统结石等因素导致，应及时往泌尿外科进一步诊断治疗。

【粘液丝偏高】：

(1) 尿常规中粘液丝是由尿路中细胞分泌出来的，在有尿路感染时分泌会明显增多，且伴有炎症细胞的出现。
(2) 粘液丝偏高，可分为生理性偏高和病理性偏高两种，生理性偏高一般是由于喝水较少导致的尿液浓缩，一般在喝水后就能达到稀释的效果。
(3) 病理性的粘液丝偏高是由于泌尿系炎症或者是前列腺炎导致的，需要注意观察，多喝水，同时有白细胞等炎症细胞增多时，应及时服用抗感染药物治疗。如果仅有粘液丝的增多而没有白细胞等炎症细胞增多时，尿路有炎症的可能性不大。
(4) 建议平时饮食注意清淡，多喝水，少吃油腻和辛辣的食物，要注意个人清洁卫生，勤洗阴部，注意休息。

【酮体 (KET) 2+】：

(1) 尿酮体升高可以分为糖尿病酮症所引起和非糖尿病酮症引起。糖尿病患者当血糖控制不佳，糖利用减少，从而导致脂肪的分解增加，因而酮体增加。非糖尿病酮症所引起的尿酮体偏高多见于伤寒、败血症、腹泻、饥饿、剧烈运动等体内代谢水平升高的情况。

【右肺中叶纤维斑】：

(1) 建议呼吸内科诊断治疗。

【胸膜粘连】：

(1) 建议呼吸内科诊治。

【双侧额叶皮髓质交界处多发缺血灶】：

(1) 脑缺血灶就是脑部毛细血管发生堵塞后形成血管中空，血液不再流过，局部脑细胞缺氧坏死后形成的病灶。
(2) 脑缺血灶是一种比较常见的脑内出血疾病，引起的原因比较多，常见于老年人，尤其是合并有高血压、糖尿病等危险因素的老人更加常见。
(3) 如果患有高血压这种慢性疾病，有可能会出这种疾病的表现，尤其是一些中老年朋友，长期的慢性疾病高血压，容易诱发脑缺血灶的发病，所以说患者要及时发现，及时治疗。
(4) 脑缺血灶的一般症状是出现头晕头痛等现象，如果是病情发展后就有可能导致偏瘫、语言不清、大小便失禁、失去记忆力，甚至是意识糊涂、失明等情况。部分患者在临床上可以没有任何的临床表现，只是在无意中检查头颅 CT 或者磁共振才发现。
(5) 脑内多发缺血灶在发病初期症状不是很明显，而且没什么危害。但是这种疾病却极易复发，让神经受损。而严重后果是会导致整个中枢神经功能损害，会发生瘫痪甚至危及生命。

- (6)如果这种缺血灶是孤立的、个别的或者是很小的，一般不是什么大病。但是如果是弥漫性的病变，病灶比较大，往往提示患者动脉硬化的程度很重。
- (7)饮食中需避免辛辣油炸、脂肪和胆固醇含量高的食物，多补充富含纤维素、维生素、蛋白质和钙质的食物，有助于脑部症状恢复。
- (8)多吃纤维素含量比较高的食物，可以起到降低血脂的作用，如番薯、香蕉、大豆类等。多吃大蒜，因为大蒜能稀释血液，能起到缓解供血不足的症状还能降血压。
- (9)多吃鱼和鸡蛋，因为鱼和鸡蛋富含蛋白质和钙质，能对大脑的细胞起到刺激作用，从而提高大脑记忆力。菠萝、土豆泥、葡萄糖等都能对记忆力起到改善的作用，起到提高记忆力的效果。
- (10)避免不合理饮食。提倡采用低盐、低脂、低热量及富含维生素饮食，每日食盐量不超过6g。多食蔬菜、水果和纤维素丰富食物，既含丰富的维生素、纤维素，又含钾、钙丰富而含钠低的食品。
- (11)保持健康的生活方式，戒烟、禁止酗酒。吸烟和酗酒可使血管痉挛，心跳加快，血压升高，血浆纤维蛋白含量增加，血液粘度增加，减少脑血流量及加速动脉硬化等。因此，向患者讲明吸烟的危害性，采用心理咨询、口服戒烟药等综合性干预措施，避免大量饮酒，控制体重。
- (12)对原发病及早治疗，严格按照医嘱服药，进行正规治疗，控制血压、血脂、血糖。避免长期服药导致血液高凝，不得滥用药物，需在医生指导下服药。保持健康的体重，保持心情愉悦。
- (13)对于心血管患者等高危人群需每年进行影像学和实验室检查，有一定的早期筛查作用。

【双侧上颌窦炎伴粘膜肥厚】：

- (1)建议耳鼻喉科诊断治疗。

【甲状腺右侧叶结节】：

- (1)甲状腺结节是一种常见的甲状腺疾病，很多甲状腺疾病可表现为结节，如可由甲状腺退行性变、炎症、自身免疫性及新生物等多种病变所致。甲状腺结节在各个年龄段的男女人群中均可见到，但中年女性中较多。
- (2)甲状腺结节分良性和恶性两大类，良性的占绝大多数，恶性者不足1%，判断甲状腺结节的良恶主要依靠病史、体格检查、放射性核素扫描、穿刺细胞学检查。
- (3)建议往外科就诊，进一步检查，明确诊断，结合临床诊治并定期复查。

【右锁骨下动脉起始处软斑形成】：

- (1)颈动脉斑块是动脉硬化后，血管里面的垃圾沉淀在血管壁形成。斑块又分为硬斑和软斑两种。硬斑比较稳定，不容易脱落，软斑不稳定，容易破裂脱落，从而形成血管栓塞。
- (2)建议：1.减低胆固醇水平。2.减低高血糖、高血压等高危因素，将血压、血糖控制在理想水平。3.积极进行生活干预，控制饮食，改善饮食结构，适量增加运动，戒烟限酒。4.必要时药物治疗。

【左侧颈总动脉膨大处斑块形成】：

- (1)建议心血管内科诊断治疗。

【轻度脂肪肝】：

- (1)脂肪肝是指肝脏被脂肪浸润，为一种多病因引起的获得性疾病。
- (2)脂肪肝是以肝细胞脂肪变性和脂肪蓄积为病理特征，最常见易患因素有超重或肥胖、进食油腻食物、高脂血症（尤其甘油三酯升高）、营养失调（营养过量或不足）、饮酒、高脂血症、少运动、糖耐量异常、减肥造成体重急剧下降、营养不良、中毒和药物等。
- (3)当肝内脂类（主要为甘油三酯）含量超过肝重的5%时为脂肪肝。脂肪肝是一个常见的临床现象，不是一个独立性的疾病。
- (4)值得注意的是，过多的脂肪在肝组织、肝细胞内浸润，引起肝细胞肿大，严重可致肝硬化。脂肪肝是可逆性的，合理饮食、运动及治疗后可恢复。
- (5)合理控制饮食，控制总摄入量，低盐、低脂和低糖类饮食，少吃动物内脏，多吃蔬菜水果；
- (6)控制危险因素，如控制体重、改善胰岛素抵抗、调整血脂紊乱，戒酒、戒烟，坚持长期有氧运动，加强体育锻炼；
- (7)定期复查腹部彩超、血脂、肝功能。

【前列腺增生伴多发钙化】：

- (1)前列腺增生又称前列腺肥大，增生的腺体位于膀胱颈部，会使尿路梗阻，引起尿频和排尿困难，严重影响患者的生活质量，是中老年男性的常见疾病。建议往泌尿科咨询，结合临床诊治。
- (2)前列腺钙化斑大多数是由于前列腺炎症之后，前列腺内部组织局部出现了纤维化、钙质沉积而引起的。多数患者都是在体检时通过彩超检查时发现的，一般情况没有不适症状不需治疗。部分患者如有不适症状，建议前往泌尿科诊断治疗。

【脑萎缩】：

- (1)脑萎缩是指由各种原因导致脑组织本身发生器质性病变而产生萎缩的一种现象。
- (2)脑萎缩最主要的致病因素是脑血管长期慢性缺血，导致红细胞变形能力下降，微血管的有效血液灌注不足，脑组织处于慢性缺血、缺氧状态，脑细胞形态及功能受到影响，即形成脑萎缩。
- (3)病理上表现为脑组织体积缩小，细胞数目减少，脑室和蛛网膜下腔扩大。其病理变化可见脑回变平，脑沟增宽，脑室脑池扩大，脑重量减轻。多为大脑皮质萎缩。
- (4)脑萎缩的临床表现分为大脑机能衰退和认知功能减退两大类，主要与脑萎缩发生的部位及程度有关。
- (5)本病多发生于50岁以上，病程可达数年至数十年，男性多于女性，可分为弥漫性脑萎缩（包括皮层萎缩、小脑萎缩及皮层、小脑、脑干萎缩）及局限性脑萎缩（多见于局限性脑器质性病变后如外伤、血管病、颅内局限性感染等）。
- (6)弥漫性大脑皮层萎缩以痴呆、智能减退、记忆障碍、性格改变、行为障碍为主。有的伴有偏瘫和癫痫发作。局限性脑萎缩以性格行为改变为主；小脑萎缩以语言障碍、肢体共济失调和意向性震颤为主
- (7)脑萎缩患者除询问病史及观察症状外，可发现其各种神经反射均不同程度的迟钝或减低。CT及MR（磁共振）等神经影像学检查可发现脑组织体积减少、脑室扩大。
- (8)脑血管造影可见脑动脉血管迂曲变细，有狭窄或闭塞。经颅多普勒超声（TCD）检查可发现血流减慢，血管阻力增加等现象。
- (9)早期治疗应在各种功能障碍出现后6个月以内，此时治疗恢复为最佳。对发病6个月以后开始治疗的患者，其恢复程度及速度均要比早期治疗者差。
- (10)由于血管性疾病是脑萎缩的元凶，因此一定要积极防治那些影响血管健康的疾病，如高血压、糖尿病、高脂血症、动脉硬化等，轻则调整生活方式，改善营养结构，纠正不良生活习惯；重则药物加以控制，当然用药应当循序渐进、持之以恒。
- (11)定期检查，早发现、早诊断、早治疗，这样才能延缓和控制病情的发展。合理用脑，大脑功能用进废退，应积极参加各种社会活动，刺激大脑皮层不断有新的兴奋点产生，从而延缓衰老，减慢脑功能衰退。
- (12)注意饮食营养，改变吸烟、酗酒等不良习惯。平时可多吃蔬菜水果，清淡饮食，便秘重者可配合饮用一些肠清茶、番泻叶等。此外，银杏、丹参等活血、健脑的中草药对预防脑萎缩也有一定的效果。
- (13)参加适合自己的身体锻炼，如打门球、散步、打太极拳等。保证有充足的睡眠。

汇总医生： 丁昊炜

主检日期： 2024-06-15

主检医生：

分科结果

检验报告

尿液分析+尿沉渣

项目名称	检查结果	单位	参考值	提示
白细胞尿	0	个/ul	0--13	
上皮细胞(EC)	5	/HP	0--28	
管型(CAST)	0	个/ul	0--1	
霉菌(尿)	0	/HP	0--0	
结晶	0	/HP	0--10	
透明度(CLA)	清亮			
胆红素(BIL)	-		阴性	
隐血(ERY)	1+		阴性	
小圆上皮细胞(SRC)	0	个/ul	0--0	
维生素C	-		阴性	
异常红细胞	0	个/ul	0--3	
红细胞(正常)	1	个/ul	0--6	
鳞状上皮细胞	5	个/ul	0--0	↑
粘液丝	5	个/ul	0--0	↑
颜色(Colour)	淡黄色			
尿葡萄糖(GLU)	-		阴性	
酮体(KET)	2+		阴性	
比重(SG)	1.020		1.003--1.030	
酸碱度(PH)	6.0		4.5--8.0	
尿蛋白质(PRO)	-		阴性	
尿胆原(URO)	-		阴性	
亚硝酸盐(NIT)	-		阴性	
红细胞(尿)(RBC)	1	个/ul	0--6	
尿白细胞(LEU)	-		阴性	

*小结:

隐血(ERY)1+ 鳞状上皮细胞偏高(5 /HP) 粘液丝偏高(5 /HP) 酮体(KET)2+

操作员：王文静 检查日期：2024-06-13 检查医生：陈建国

血常规（五分类）

项目名称	检查结果	单位	参考值	提示
白细胞(WBC)	6.88	10 ⁹ /L	3.5--9.5	
淋巴细胞绝对值(LY#)	2.21	10 ⁹ /L	1.1--3.2	
淋巴细胞百分比(LY%)	32.1	%	20--50	
中性粒细胞绝对值(GR#)	4.27	10 ⁹ /L	1.8--6.3	
中性粒细胞百分比(GR%)	62.1	%	40--75	
嗜碱性粒细胞绝对值(BA#)	0.02	10 ⁹ /L	0--0.06	
嗜碱性粒细胞百分比(BA%)	0.3	%	0--1.0	
嗜酸性粒细胞绝对值(EO#)	0.03	10 ⁹ /L	0.02--0.52	
嗜酸性粒细胞百分比(EO%)	0.4	%	0.4--8.0	
血小板(PLT)	257	10 ⁹ /L	125--350	
血小板分布宽度(PDW)	15.8	%	15--17	
平均血小板体积(MPV)	8.8	fl	6.0--14.0	
血小板压积(PCT)	0.225	%	0.11--0.28	
红细胞(RBC)	4.74	10 ¹² /L	4.3--5.8	
血红蛋白	165	g/L	130--175	
红细胞压积(HCT)	48.7	%	40--50	
红细胞平均体积(MCV)	102.8	fl	82--100	↑
平均血红蛋白含量(MCH)	34.8	pg	27--34	↑
平均血红蛋白浓度(MCHC)	338	g/L	316--354	
单核细胞绝对值(MO#)	0.35	10 ⁹ /L	0.1--0.60	
单核细胞百分比(MO%)	5.1	%	3--10	
红细胞分布宽度标准差	44.9	fl	35--56	

(RDW-SD)				
红细胞分布宽度变异系数 (RDW-CV)	11.6	%	10.6--16.6	
大血小板比率	17.3	%	11--45	
大血小板数目	44	10 ⁹ /L	30--90	
未成熟粒细胞数目	0.00	10 ⁹ /L	0--999	
未成熟粒细胞百分比	0.1	%	0--100	
有核红细胞数目	0.000	10 ⁹ /L	0--9999	
有核红细胞百分比	0.00	/100WBC	0--9999	

***小结:**

红细胞平均体积(MCV)偏高(102.8 fl) 平均血红蛋白含量(MCH)偏高(34.8 pg)

操作员：王文静 检查日期:2024-06-13 检查医生:陈建国

甲状腺三项

项目名称	检查结果	单位	参考值	提示
促甲状腺素(TSH)	0.94	uIU/ml	0.55--4.78	
游离三碘甲状腺原氨酸 (FT3)	4.91	pmol/L	3.5--6.5	
游离甲状腺素(FT4)	14.03	pmol/L	11.5--22.70	

***小结:**

未见异常

操作员：王小雪 检查日期:2024-06-13 检查医生:陈建国

生化全项 2

项目名称	检查结果	单位	参考值	提示
碳酸氢根(HCO ₃)	22.80	mmol/L	22--29	
总蛋白(T PROT)	71.8	g/L	65--85	
白蛋白(ALB)	44.40	g/L	40--55	
球蛋白(GLB)	27.40	g/L	15--35	

白蛋白/球蛋白(ALB/GLB)	1.62		1.0--2.5	
γ-谷氨酰转肽酶(GGT)	349.0	U/L	10--60	↑
碱性磷酸酶(ALP)	82.0	U/L	45--125	
肌酐(CREA)	57.00	umol/L	57--97	
尿酸(UA)	339.00	umol/L	200--420	
钾(K)	3.73	mmol/L	3.5--5.5	
钠(Na)	142.8	mmol/L	136--145	
氯(Cl)	97.3	mmol/L	96--108	
钙(Ca)	2.36	mmol/L	2.11--2.52	
乳酸脱氢酶(LDH)	222.00	U/L	120--250	
淀粉酶(AMY)	79.00	IU/L	35--135	
葡萄糖(GLU)	4.18	mmol/L	3.89--6.1	
总胆红素(TBIL)	31.90	umol/L	0--26	↑
直接胆红素(DBIL)	14.9	umol/L	0--8.0	↑
间接胆红素(IBIL)	17.00	umol/L	0--17.39	
丙氨酸氨基转移酶(ALT)	25.00	U/L	9--50	
门冬氨酸氨基转移酶(AST)	59.00	U/L	15--40	↑
尿素测定 (Urea)	3.10	mmol/L	3.1--8.0	
肌酸激酶(CK)	103.00	U/L	50--310	
α-羟丁酸脱氢酶	194.00	U/L	72--182	↑
同型半胱氨酸	28.06	umol/L	0--15	↑
C 反应蛋白	1.10	mg/dl	0--3	
酮体	1.21	mmol/L	0.00--0.28	↑
D-二聚体	0.62	ug/ml	0--1.35	
动脉硬化指数	0.79		1.31--3.19	↓
谷草比谷丙	2.36		0.4--2.5	
高敏肌钙蛋白 (Tnl)	63.63	pg/ml	0--46.47	↑
总胆固醇(CHOL)	5.08	mmol/L	2.59--5.2	

甘油三脂(TG)	0.50	mmol/L	0.7--1.7	↓
低密度脂蛋白(LDL)	2.13	mmol/L	0--4.13	
高密度脂蛋白(HDL)	2.68	mmol/L	0.77--1.55	↑

***小结：**

γ-谷氨酰转肽酶(GGT)偏高(349.0 U/L) 总胆红素(TBIL)偏高(31.90 umol/L) 直接胆红素(DBIL)偏高(14.9 umol/L) 门冬氨酸氨基转移酶(AST)偏高(59.00 U/L) α-羟丁酸脱氢酶偏高(194.00 U/L) 同型半胱氨酸偏高(28.06 umol/L) 酮体偏高(1.21 mmol/L) 动脉硬化指数偏低(0.79) 高敏肌钙蛋白(TnI)偏高(63.63 pg/ml) 甘油三脂(TG)偏低(0.50 mmol/L) 高密度脂蛋白(HDL)偏高(2.68 mmol/L)

操作员：王小雪 检查日期：2024-06-13 检查医生：陈建国

(男) 肿瘤三项

项目名称	检查结果	单位	参考值	提示
前列腺特异性抗原(PSA)	1.50	ng/ml	0--3.1	
癌胚抗原(CEA)	0.78	ng/ml	0--5	
甲胎蛋白(AFP)	8.5	ng/ml	0--7	↑

***小结：**

甲胎蛋白(AFP)偏高(8.5 ng/ml)

操作员：王小雪 检查日期：2024-06-13 检查医生：陈建国

双源 CT 诊断图文报告

流水号: 2308220549

影像号: CT20240612134

姓名: 郭龙

年龄: 58 岁

性别: 男

检查设备: 西门子量子双源 CT

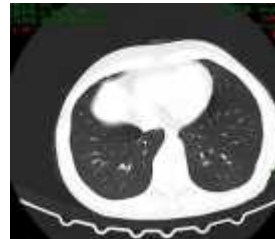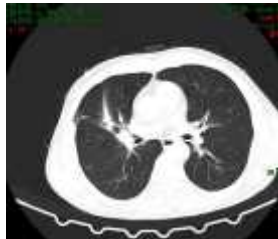
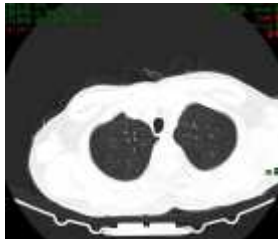
体检号: 444279

申请医院: 本院

体检科室: 体检科

检查部位: CT 检查

经典图像:



影像所见:

胸廓对称, 骨性肋骨完整, 胸壁软组织结构良好, 右肺中叶支气管血管纹理走行紊乱, 支气管束纤维粘连斑致密, 牵拉变形, 部分钙化斑点。邻近壁胸膜增厚粘连。双肺通气良好。肺门结构未见异常。纵隔无偏移, 段以上支气管通畅。心影及大血管形态结构正常, 纵隔内未见肿大淋巴结。胸膜未见异常。

影像诊断:

右肺中叶纤维斑粘连, 钙化
右侧壁胸膜粘连增厚。

报告医师: 剧艳军

检查日期: 2024-06-14

审核医师: 剧艳军

报告日期: 2024-06-14

MRI 诊断图文报告

流水号: 2308220549

影像号: MR20240612069

姓名: 郭龙

年龄: 58 岁

性别: 男

检查设备: 西门子 1.5T 磁共振

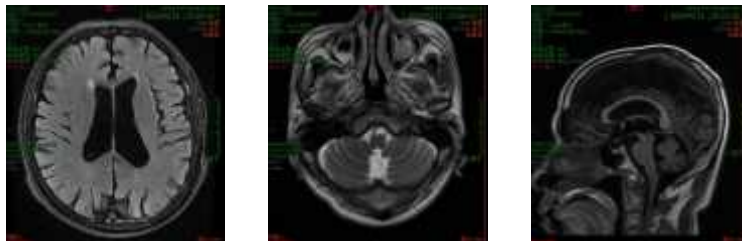体检号: 444279

申请医院: 本院

体检科室: 体检科

检查部位: MR 检查

经典图像:



影像所见:

双侧额叶皮髓质交界处见多发斑点状长 T1 长 T2 信号, T2 FLAIR 呈高信号, DWI 未见异常高信号。脑干、双侧小脑半球未见异常信号及占位征象, 脑室、脑池扩大, 脑沟、脑裂增宽, 中线结构居中。双侧上颌窦沿窦壁见环状及粘膜下分别见一直径约 0.5cm 及 1.4cm 等 T1 长 T2 信号。

影像诊断:

- 1、双侧额叶皮髓质交界处多发缺血灶
- 2、脑萎缩
- 3、双侧上颌窦炎伴粘膜肥厚及粘膜下囊肿

报告医师: 李贵 1

检查日期: 2024-06-13

审核医师: 叶道斌

报告日期: 2024-06-13

超声诊断图文报告

流水号: 2308220549

影像号: 1586894

姓名: 郭龙

年龄: 58 岁

性别: 男

检查设备: Vivid E95

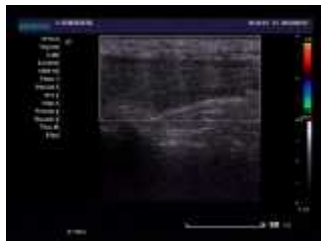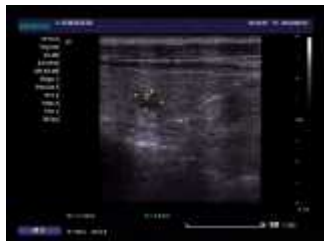体检号: 444279

申请医院: 本院

体检科室: 体检科

检查部位: 甲状腺彩超

经典图像:



影像所见:

甲状腺双侧叶形态正常, 包膜完整, 于右侧叶探及大小约 0.6*0.5cm 囊性结节, 形态规则, 边界清, 余实质回声均匀, CDFI: 未见异常血流信号。

双侧颈部未见明显肿大淋巴结。

影像诊断:

甲状腺右侧叶结节 TI-RADS II 级

报告医师: 李菊蓉

检查日期: 2024-06-13

审核医师: 李菊蓉

报告日期: 2024-06-13

超声诊断图文报告

流水号: 2308220549

影像号: 1586899

姓名: 郭龙

年龄: 58 岁

性别: 男

检查设备: Vivid E95

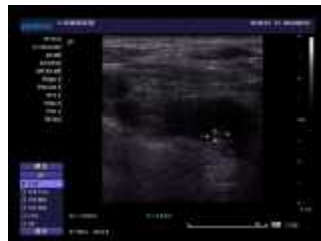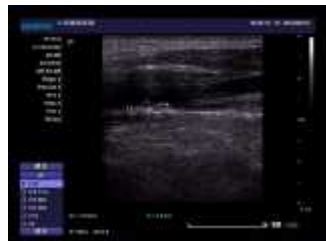体检号: 444279

申请医院: 本院

体检科室: 体检科

检查部位: 颈部血管彩超

经典图像:



影像所见:

右侧颈总动脉膨大处后壁探及低回声斑, 大小约 6.3*1.9mm, 左侧颈总动脉膨大处后壁探及混合回声斑, 大小约 8.5*2.3mm, 右锁骨下动脉起始处探及低回声斑, 大小约 5.0*2.2mm, 双侧颈内、颈外动脉起始段内中膜不增厚, 内壁欠光滑, 管壁未见明确强回声斑。CDFI: 血流充盈好。PW: 频谱形态正常。

双侧椎动脉走行正常, 椎动脉内径正常, 管壁不厚, 管腔内为无回声, CDFI: 血流充盈好。PW: 频谱正常。

影像诊断:

1. 左侧颈总动脉膨大处斑块形成
2. 右侧颈总动脉膨大处、右锁骨下动脉起始处软斑形成

报告医师: 李菊蓉

检查日期: 2024-06-13

审核医师: 李菊蓉

报告日期: 2024-06-13

超声诊断图文报告

流水号: 2308220549

影像号: 1586901

姓名: 郭龙

年龄: 58 岁

性别: 男

检查设备: Vivid E95

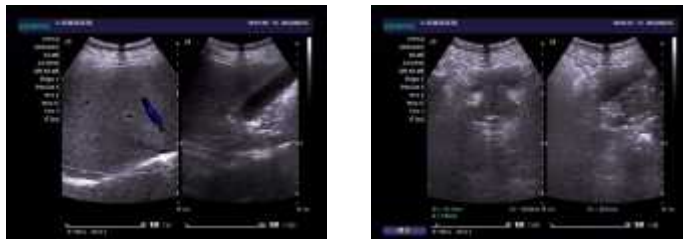体检号: 444279

申请医院: 本院

体检科室: 体检科

检查部位: 全腹彩超

经典图像:



影像所见:

肝脏大小形态正常, 包膜光滑完整, 实质回声细腻增强, 肝内管道系统走行尚清晰, 门静脉及肝内胆管不扩张。

胆囊大小形态正常, 壁不厚、光滑, 囊内透声好, 肝外胆管不扩张。

胰腺大小形态正常, 实质回声均匀, 主胰管不扩张。

脾脏大小形态正常, 实质回声均匀, 脾门静脉不宽。

双肾大小形态正常, 皮髓质分界清晰, 集合系统未见分离, 双侧输尿管未见扩张。

膀胱充盈尚可, 壁光滑, 内清晰。

前列腺形态饱满, 大小约 4.1*3.8*3.0cm, 实质回声欠均匀, 其内探及数个强回声斑, 大者直径约 0.6cm。

影像诊断:

1. 轻度脂肪肝
2. 前列腺增生伴多发钙化

报告医师: 李菊蓉

检查日期: 2024-06-13

审核医师: 李菊蓉

报告日期: 2024-06-13