



2308220542

# 检 查 结 果

姓名	胡锦涛 1
性别	男
年龄	45 岁
联系电话	13303525266
体检日期	2026-05-17

## 检验报告

## 尿液分析+尿沉渣

项目名称	检查结果	单位	参考值	提示
白细胞尿	1	个/u1	0--13	
上皮细胞(EC)	4	/HP	0--28	
管型(CAST)	0	个/u1	0--1	
霉菌(尿)	0	/HP	0--0	
结晶	0	/HP	0--10	
透明度(CLA)	清亮			
胆红素(BIL)	-		阴性	
隐血(ERY)	-		阴性	
小圆上皮细胞(SRC)	0	个/u1	0--0	
维生素C	-		阴性	
异常红细胞	0	个/u1	0--3	
红细胞(正常)	0	个/u1	0--6	
鳞状上皮细胞	4	个/u1	0--0	↑
粘液丝	0	个/u1	0--0	
颜色(Colour)	淡黄色			
尿葡萄糖(GLU)	-		阴性	
酮体(KET)	-		阴性	
比重(SG)	1.020		1.003--1.030	
酸碱度(PH)	5.0		4.5--8.0	
尿蛋白质(PRO)	-		阴性	
尿胆原(URO)	-		阴性	
亚硝酸盐(NIT)	-		阴性	
红细胞(尿)(RBC)	0	个/u1	0--6	
尿白细胞(LEU)	-		阴性	

**\*小结：**

鳞状上皮细胞偏高(4 /HP)

操作员：荆鹏山 检查日期：2026-05-17 检查医生：

**血常规（五分类）**

项目名称	检查结果	单位	参考值	提示
白细胞(WBC)	5.22	10 <sup>9</sup> /L	3.5--9.5	
淋巴细胞绝对值(LY#)	0.99	10 <sup>9</sup> /L	1.1--3.2	↓
淋巴细胞百分比(LY%)	19.0	%	20--50	↓
中性粒细胞绝对值(GR#)	3.88	10 <sup>9</sup> /L	1.8--6.3	
中性粒细胞百分比(GR%)	74.5	%	40--75	
嗜碱性粒细胞绝对值(BA#)	0.01	10 <sup>9</sup> /L	0--0.06	
嗜碱性粒细胞百分比(BA%)	0.1	%	0--1.0	
嗜酸性粒细胞绝对值(E0#)	0.02	10 <sup>9</sup> /L	0.02--0.52	
嗜酸性粒细胞百分比(E0%)	0.3	%	0.4--8	↓
血小板(PLT)	149	10 <sup>9</sup> /L	125--350	
血小板分布宽度(PDW)	18.5	f1	9.0--17	↑
平均血小板体积(MPV)	12.6	f1	6.0--14.0	
血小板压积(PCT)	0.188	%	0.11--0.28	
红细胞(RBC)	4.56	10 <sup>12</sup> /L	4.3--5.8	
血红蛋白	117	g/L	130--175	↓
红细胞压积(HCT)	37.0	%	40--50	↓
红细胞平均体积(MCV)	81.1	f1	82--100	↓
平均血红蛋白含量(MCH)	25.6	pg	27--34	↓
平均血红蛋白浓度(MCHC)	315	g/L	316--354	↓
单核细胞绝对值(MO#)	0.32	10 <sup>9</sup> /L	0.1--0.6	
单核细胞百分比(MO%)	6.1	%	3--10	
红细胞分布宽度标准差(RDW-SD)	45.0	f1	35--56	
红细胞分布宽度变异系数(RDW-CV)	15.7	%	10.6--16.6	

大血小板比率	43.9	%	11--45	
大血小板数目	65	$10^9/L$	30--90	
未成熟粒细胞数目	0.00	$10^9/L$	0--0.6	
未成熟粒细胞百分比	0.0	%	0--10	
有核红细胞数目	0.000	$10^9/L$	0--9999	
有核红细胞百分比	0.00	/100WBC	0--9999	

**\*小结:**

淋巴细胞绝对值(LY#)偏低( $0.99 \times 10^9/L$ ) 淋巴细胞百分比(LY%)偏低(19.0%) 嗜酸性粒细胞百分比(E0%)偏低(0.3%) 血小板分布宽度(PDW)偏高(18.5 f1) 血红蛋白偏低(117 g/L) 红细胞压积(HCT)偏低(37.0%) 红细胞平均体积(MCV)偏低(81.1 f1) 平均血红蛋白含量(MCH)偏低(25.6 pg) 平均血红蛋白浓度(MCHC)偏低(315 g/L)

操作员：荆鹏山 检查日期:2026-05-17 检查医生:

**甲状腺三项**

项目名称	检查结果	单位	参考值	提示
促甲状腺素(TSH)	2.00	uIU/ml	0.3--4.5	
游离三碘甲状腺原氨酸(FT3)	3.30	pmol/L	2.0--4.2	
游离甲状腺素(FT4)	14.10	pmol/L	9.0--17.5	

**\*小结:**

未见异常

操作员：荆鹏山 检查日期:2026-05-17 检查医生:

**血型检测**

项目名称	检查结果	单位	参考值	提示
ABO 血型	A 型			
RH 血型	阳性			

**\*小结:**

未见异常

操作员：刘慧芳 检查日期:2026-05-18 检查医生:

**生化 2(特殊级)**

项目名称	检查结果	单位	参考值	提示
碳酸氢根(HCO3)	26.00	mmol/L	22--29	
总蛋白(T PROT)	70.6	g/L	65--85	
白蛋白(ALB)	45.00	g/L	40--55	
球蛋白(GLB)	25.60	g/L	15--35	
白蛋白/球蛋白(ALB/GLB)	1.76		1.0--2.5	
γ-谷氨酰转肽酶(GGT)	21.0	U/L	10--60	
碱性磷酸酶(ALP)	60.0	U/L	45--125	
肌酐(CREA)	44.50	umol/L	57--97	↓
尿酸(UA)	227.00	umol/L	200--420	
钾(K)	3.92	mmol/L	3.5--5.3	
钠(Na)	139.5	mmol/L	137--147	
氯(Cl)	100.9	mmol/L	99--110	
钙(Ca)	2.22	mmol/L	2.11--2.52	
乳酸脱氢酶(LDH)	162.00	U/L	120--250	
淀粉酶(AMY)	61.00	IU/L	35--135	
葡萄糖(GLU)	5.26	mmol/L	3.89--6.1	
总胆红素(TBIL)	14.10	umol/L	0--26	
直接胆红素(DBIL)	2.2	umol/L	0--8.0	
间接胆红素(IBIL)	11.90	umol/L	0--17.39	
丙氨酸氨基转移酶(ALT)	17.00	U/L	9--50	
门冬氨酸氨基转移酶(AST)	15.00	U/L	15--40	
尿素测定(Urea)	3.40	mmol/L	3.1--8.0	
肌酸激酶(CK)	33.00	U/L	50--310	↓
α-羟丁酸脱氢酶	138.00	U/L	72--182	
同型半胱氨酸	10.30	umol/L	0--15	
C反应蛋白	0.00	mg/dl	0--3	
酮体	0.07	mmol/L	0.00--0.28	

D-二聚体	0.17	ug/ml	0--0.8	
动脉硬化指数	3.34		1.31--3.19	↑
谷草比谷丙	0.88		0.4--2.5	
高敏肌钙蛋白 (TnI)	2.50	pg/ml	0--46.47	
总胆固醇 (CHOL)	6.48	mmol/L	2.59--5.2	↑
甘油三脂 (TG)	1.73	mmol/L	0.7--1.7	↑
低密度脂蛋白 (LDL)	3.81	mmol/L	0--4.13	
高密度脂蛋白 (HDL)	1.14	mmol/L	0.77--1.55	

**\*小结:**

肌酐 (CREA) 偏低 (44.50  $\mu\text{mol/L}$ ) 肌酸激酶 (CK) 偏低 (33.00 U/L) 动脉硬化指数偏高 (3.34) 总胆固醇 (CHOL) 偏高 (6.48 mmol/L) 甘油三脂 (TG) 偏高 (1.73 mmol/L)

操作员：孙钰 检查日期：2026-05-17 检查医生：  
.....

# 体检科 12导联心电图报告

胡锦波1

男

45岁

ID:2308220542

申请科室:体检科

体检号:444272

病床号:

HR : 74bpm

RV6/SV2:0.829/1.236mV

诊断结果:

P : 94ms

RV5+SV1:1.873mV

1 窦性心律

PR : 141ms

2 正常心电图

QRS : 83ms

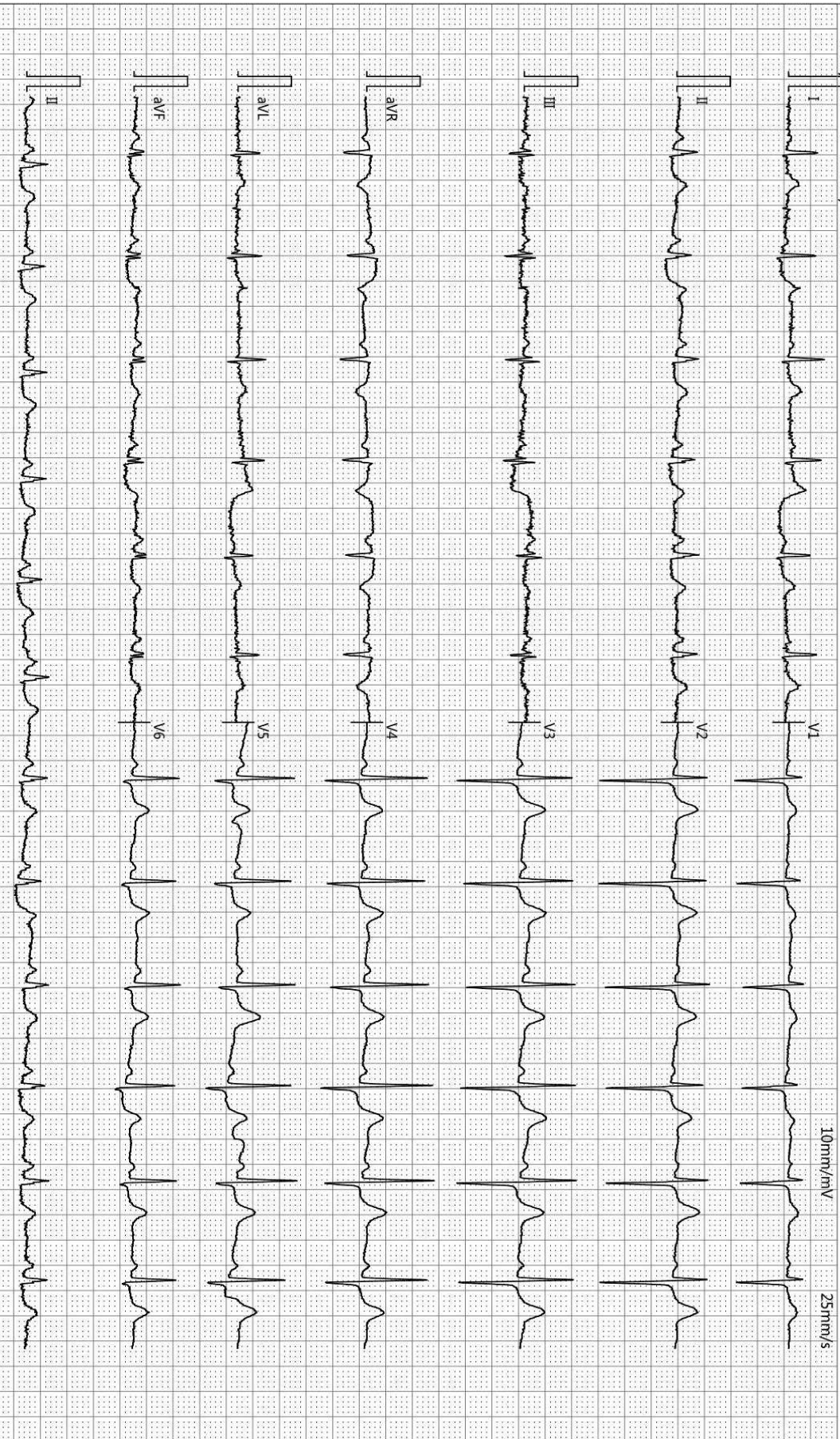
诊断医生:

富春玲

QT/QTc : 371/412ms

P/QRS/T : 70/38/47deg.

RV5/SV1 : 1.035/0.838mV



-35Hz AC50

检查时间:2026-05-17 10:13:38

诊断时间:2026-05-17 11:19:33

SEMIP V1.90

仅供临床参考

Rich 大同瑞慈康复医院  
超声诊断图文报告

流水号: 2308220542

超声号: 2175642

姓名: 胡锦涛 1

年龄: 45 岁

性别: 男

检查设备: Vivid E95

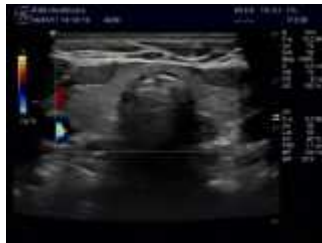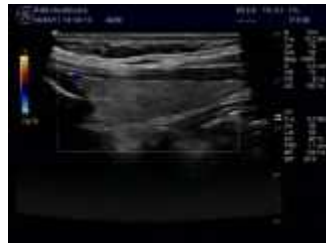体检号: 444272

申请医院: 本院

体检科室: 体检科

检查部位: 甲状腺彩超

经典图像:



影像所见:

甲状腺双侧叶形态正常, 包膜完整, 实质回声均匀, CDFI: 未见异常血流信号。  
双侧颈部未见明显肿大淋巴结。

影像诊断:

甲状腺双侧叶未见异常

报告医师: 李菊蓉

检查日期: 2026-05-17

审核医师:

报告日期: 2026-05-17



注: 本报告仅供临床医生参考!

地址: 大同市魏都大道 79 号。若有疑问, 请致电: 0352---2830580

Rich 大同瑞慈康复医院  
超声诊断图文报告

流水号: 2308220542

超声号: 2175647

姓名: 胡锦涛 1

年龄: 45 岁

性别: 男

检查设备: Vivid E95

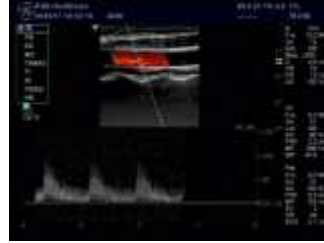
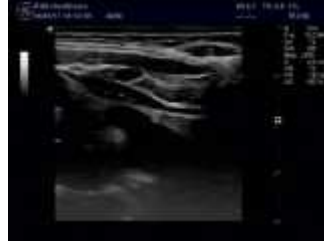体检号: 444272

申请医院: 本院

体检科室: 体检科

检查部位: 颈部血管彩超

经典图像:



影像所见:

右锁骨下动脉起始处、双侧颈总动脉、颈内、颈外动脉起始段内中膜不增厚, 内壁欠光滑, 管壁未见明确强回声斑。CDFI: 血流充盈好。PW: 频谱形态正常。 双侧椎动脉走行正常, 椎动脉内径正常, 管壁不厚, 管腔内为无回声, CDFI: 血流充盈好。PW: 频谱正常。

影像诊断:

双侧颈动脉、椎动脉未见明显异常

报告医师: 李菊蓉

检查日期: 2026-05-17

审核医师:

报告日期: 2026-05-17



注: 本报告仅供临床医生参考!

地址: 大同市魏都大道 79 号。若有疑问, 请致电: 0352---2830580

Rich 大同瑞慈康复医院  
超声诊断图文报告

流水号: 2308220542

超声号: 2175650

姓名: 胡锦涛 1

年龄: 45 岁

性别: 男

检查设备: Vivid E95

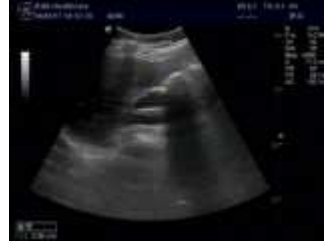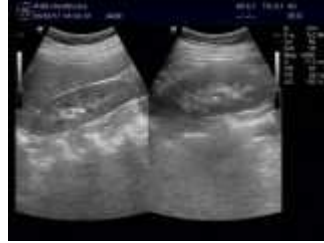体检号: 444272

申请医院: 本院

体检科室: 体检科

检查部位: 全腹彩超

经典图像:



影像所见:

肝脏大小形态正常, 包膜光滑完整, 实质回声均匀, 肝内管道系统走行清晰, 门静脉及肝内胆管不扩张。

胆囊大小形态正常, 壁不厚、欠光滑, 囊内透声尚可, 底部可见强回声团, 直径约 2.0cm, 后伴声影, 肝外胆管不扩张。

胰腺大小形态正常, 实质回声均匀, 主胰管不扩张。

脾脏大小形态正常, 实质回声均匀, 脾门静脉不宽。

双肾大小形态正常, 皮髓质分界清晰, 集合系统未见分离, 双侧输尿管未见扩张。

影像诊断:

胆囊结石

报告医师: 李菊蓉

检查日期: 2026-05-17

审核医师:

报告日期: 2026-05-17



注: 本报告仅供临床医生参考!

地址: 大同市魏都大道 79 号。若有疑问, 请致电: 0352---2830580

ID 号: 2308220542

影像号: CT20260517034

姓名: 胡锦涛 1

年龄: 45 岁

性别: 男

检查设备: 西门子量子双源 CT

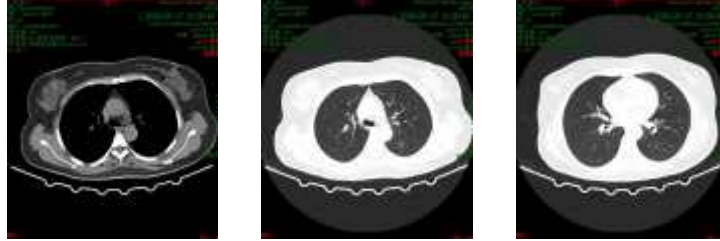体检号: 444272

申请医院: 本院

体检科室: 体检科

检查部位: CT 检查

## 经典图像:



## 影像所见:

双侧胸廓对称, 气管居中。气管及支气管未见狭窄及阻塞。双肺支气管血管束形态、结构、走行正常, 肺内未见异常密度。双肺门不大, 形态自然。心脏及大血管大小、形态未见异常。纵隔内未见肿块及肿大淋巴结。胸膜无增厚, 胸膜腔内无积液。胸壁软组织及骨骼未见病变征象。

扫及胆囊见囊壁钙化。

## 影像诊断:

1. 胸部 CT 平扫未见异常
2. 胆囊壁钙化

报告医师: 张剑峰

检查日期: 2026-05-17

审核医师:

报告日期: 2026-05-17

ID号: 2308220542

影像号: MR20260517018

姓名: 胡锦涛 1

年龄: 45 岁

性别: 男

检查设备: 西门子 1.5T 磁共振

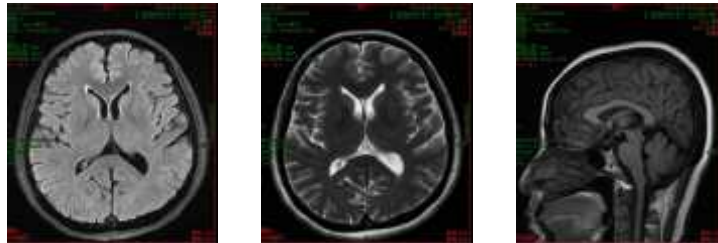体检号: 444272

申请医院: 本院

体检科室: 体检科

检查部位: MR 检查

## 经典图像:



## 影像所见:

双侧额叶皮髓质交界处见斑点状长 T1 长 T2 信号, T2 FLAIR 呈高信号, DWI 未见异常高信号。脑干、双侧小脑半球未见异常信号及占位征象, 脑室、脑池无扩大, 脑沟、脑裂无增宽, 中线结构居中。

## 影像诊断:

双侧额叶皮髓质交界处多发缺血灶

报告医师: 陈江莲

检查日期: 2026-05-18

审核医师:

报告日期: 2026-05-18