

2308210516

大同瑞慈健康体检

报 告 册

| | | | |
|------|-------------|----|-----|
| 体检编号 | 444159 | 工号 | 16 |
| 姓名 | 刘霁 | | |
| 性别 | 女 | 年龄 | 30岁 |
| 单位 | 阳高人民银行 | | |
| 部门 | 阳高人民银行 | | |
| 联系电话 | 13521629807 | | |
| 体检日期 | 2024-07-20 | | |

尊敬的刘霁女士您好！

首先，瑞慈健康体检全体员工欢迎您的光临，并对您的信任表示衷心的感谢！

您于 2024-07-20 （体检编号：444159）完成健康检查，本机构的各科医生已根据您的体检项目及结果，汇总成此份健康体检报告，并经总检医生审核。据此提出对您健康状况的综合分析及建议。

瑞慈健康体检倡导“大健康、大康复”，提出“健康是第一财富（Rich）”的人文理念。希望您仔细阅读并妥善地保管此份健康体检报告，并认真关注报告中的提示与建议，若您对报告内容有任何疑问，可直接与瑞慈健康体检客服部联系，进一步咨询。

健康体检咨询电话：**0352-2824444**

客户服务咨询电话：**0352-2830597**

400-6112995

瑞慈健康体检报告由下列内容组成：

第一部分：主检报告

第二部分：分科分项结果

第三部分：检验报告

第四部分：附表

主检报告

检查综述

- 【血常规（五分类）】 红细胞压积 (HCT) 偏高 (45.7 %)
- 【尿液分析+尿沉渣】 上皮细胞 (EC) 偏高 (65 /HP) 鳞状上皮细胞偏高 (65 /HP)
- 【全腹彩超】 宫颈那囊

医生建议

【红细胞压积 (HCT) 偏高】：

- 供内科结合临床参考。
- 如果明显升高，复查血常规。

【鳞状上皮细胞偏高】：

(1) 在生理情况下，机体正常的新陈代谢都会引起鳞状上皮细胞的脱离，这是一种正常的机体现象。如果长时间出现鳞状上皮细胞偏高的现象时，则有可能是尿路感染、泌尿系统结石等因素导致，应及时往泌尿外科进一步诊断治疗。

【上皮细胞 (EC) 偏高】：

- 尿液中的上皮细胞主要包括肾小管上皮细胞、移行上皮细胞、鳞状上皮细胞。尿液中出现肾小管上皮细胞，多见于肾小管病变。移行上皮细胞提示相应部位的病变。
- 在正常的尿液中可见少量的鳞状上皮细胞，如果鳞状上皮细胞大量增加，并伴有白细胞增多，则提示有炎症，女性患者则因排除阴道分泌物混入的位于阴道表层的扁平上皮细胞。

【宫颈那囊】：

- 宫颈腺体囊肿又叫宫颈纳氏囊肿（可称‘纳囊’或‘那囊’），同宫颈糜烂、宫颈息肉一样，是慢性宫颈炎的一种表现。
- 临床表现时可以看到宫颈表面突出多个大小不一的青白色囊泡（并非紫色），内含黏液，小的有米粒大，大的有玉米粒大，有的可以长得很大，突出于宫颈表面，甚至到达阴道口，根部与宫颈之间有蒂相连，常合并有宫颈肥大。
- 对其形成原因是在宫颈糜烂愈合过程中，新生的鳞状上皮覆盖宫颈腺管口或伸入腺管，将腺管口阻塞；腺管周围的结缔组织增生或瘢痕形成压迫腺管，使腺管变窄甚至阻塞，腺体分泌物引流受阻，滞留形成的囊肿叫宫颈纳氏囊肿。
- 对小的纳囊，无任何临床症状可不予处理；对于密集的较小的纳囊或比较大的纳囊，可考虑光疗、激光、微波、自凝刀等物理治疗。
- 对于较大的突出于宫颈表面的纳囊，可考虑电刀切除治疗。上述治疗方法均无太大痛苦，也基本不会影响日常的工作和生活。

汇总医生： 丁昊炜

主检日期： 2024-07-21

主检医生：

分科结果

身高、体重、血压

| 项目名称 | 检查结果 | 项目名称 | 检查结果 |
|------|-----------|------|------|
| 身高 | 161cm | 体重 | 57kg |
| 血压 | 98/61mmHg | | |

***小结：**

未见异常

操作员：张文静 检查日期：2024-07-20 检查医生：名燕凌

检验报告

尿液分析+尿沉渣

| 项目名称 | 检查结果 | 单位 | 参考值 | 提示 |
|-------------|-------|------|--------------|----|
| 白细胞尿 | 12 | 个/ul | 0--13 | |
| 上皮细胞(EC) | 65 | /HP | 0--28 | ↑ |
| 管型(CAST) | 0 | 个/ul | 0--1 | |
| 霉菌(尿) | 0 | /HP | 0--0 | |
| 结晶 | 0 | /HP | 0--10 | |
| 透明度(CLA) | 清亮 | | | |
| 胆红素(BIL) | - | | 阴性 | |
| 隐血(ERY) | - | | 阴性 | |
| 小圆上皮细胞(SRC) | 0 | 个/ul | 0--0 | |
| 维生素C | - | | 阴性 | |
| 异常红细胞 | 0 | 个/ul | 0--3 | |
| 红细胞(正常) | 1 | 个/ul | 0--6 | |
| 鳞状上皮细胞 | 65 | 个/ul | 0--0 | ↑ |
| 粘液丝 | 0 | 个/ul | 0--0 | |
| 颜色(Colour) | 淡黄色 | | | |
| 尿葡萄糖(GLU) | - | | 阴性 | |
| 酮体(KET) | - | | 阴性 | |
| 比重(SG) | 1.015 | | 1.003--1.030 | |
| 酸碱度(PH) | 8.0 | | 4.5--8.0 | |
| 尿蛋白质(PRO) | - | | 阴性 | |
| 尿胆原(URO) | - | | 阴性 | |
| 亚硝酸盐(NIT) | - | | 阴性 | |
| 红细胞(尿)(RBC) | 1 | 个/ul | 0--6 | |
| 尿白细胞(LEU) | - | | 阴性 | |

*小结:

上皮细胞(EC)偏高(65 /HP) 鳞状上皮细胞偏高(65 /HP)

操作员：刘慧芳 检查日期:2024-07-20 检查医生:陈建国

血常规（五分类）

| 项目名称 | 检查结果 | 单位 | 参考值 | 提示 |
|----------------|-------|---------------------|------------|----|
| 白细胞(WBC) | 7.18 | 10 ⁹ /L | 3.5--9.5 | |
| 淋巴细胞绝对值(LY#) | 1.90 | 10 ⁹ /L | 1.1--3.2 | |
| 淋巴细胞百分比(LY%) | 26.5 | % | 20--50 | |
| 中性粒细胞绝对值(GR#) | 4.90 | 10 ⁹ /L | 1.8--6.3 | |
| 中性粒细胞百分比(GR%) | 68.2 | % | 40--75 | |
| 嗜碱性粒细胞绝对值(BA#) | 0.03 | 10 ⁹ /L | 0--0.06 | |
| 嗜碱性粒细胞百分比(BA%) | 0.4 | % | 0--1.0 | |
| 嗜酸性粒细胞绝对值(EO#) | 0.08 | 10 ⁹ /L | 0.02--0.52 | |
| 嗜酸性粒细胞百分比(EO%) | 1.2 | % | 0.4--8.0 | |
| 血小板(PLT) | 273 | 10 ⁹ /L | 125--350 | |
| 血小板分布宽度(PDW) | 16.1 | % | 15--17 | |
| 平均血小板体积(MPV) | 9.9 | fl | 6.0--14.0 | |
| 血小板压积(PCT) | 0.270 | % | 0.11--0.28 | |
| 红细胞(RBC) | 4.91 | 10 ¹² /L | 3.8--5.1 | |
| 血红蛋白 | 150 | g/L | 115--150 | |
| 红细胞压积(HCT) | 45.7 | % | 35--45 | ↑ |
| 红细胞平均体积(MCV) | 93.1 | fl | 82--100 | |
| 平均血红蛋白含量(MCH) | 30.5 | pg | 27--34 | |
| 平均血红蛋白浓度(MCHC) | 328 | g/L | 316--354 | |
| 单核细胞绝对值(MO#) | 0.27 | 10 ⁹ /L | 0.1--0.60 | |
| 单核细胞百分比(MO%) | 3.7 | % | 3--10 | |
| 红细胞分布宽度标准差 | 44.7 | fl | 35--56 | |

| | | | | |
|-------------------------|-------|--------------------|------------|--|
| (RDW-SD) | | | | |
| 红细胞分布宽度变异系数 (RDW-CV) | 12.9 | % | 10.6--16.6 | |
| 大血小板比率 | 23.9 | % | 11--45 | |
| 大血小板数目 | 65 | 10 ⁹ /L | 30--90 | |
| 未成熟粒细胞数目 | 0.02 | 10 ⁹ /L | 0--999 | |
| 未成熟粒细胞百分比 | 0.2 | % | 0--100 | |
| 有核红细胞数目 | 0.000 | 10 ⁹ /L | 0--9999 | |
| 有核红细胞百分比 | 0.00 | /100WBC | 0--9999 | |

***小结:**

红细胞压积(HCT)偏高(45.7 %)

操作员：乔叶 检查日期:2024-07-20 检查医生:陈建国

肾功三项

| 项目名称 | 检查结果 | 单位 | 参考值 | 提示 |
|-------------|--------|--------|----------|----|
| 肌酐(CREA) | 50.00 | umol/L | 41--73 | |
| 尿酸(UA) | 294.00 | umol/L | 140--340 | |
| 尿素测定 (Urea) | 5.60 | mmol/L | 2.6--7.5 | |

***小结:**

未见异常

操作员：梁可欣 检查日期:2024-07-20 检查医生:陈建国

空腹血糖

| 项目名称 | 检查结果 | 单位 | 参考值 | 提示 |
|----------|------|--------|-----------|----|
| 葡萄糖(GLU) | 4.43 | mmol/L | 3.89--6.1 | |

***小结:**

未见异常

操作员：梁可欣 检查日期:2024-07-20 检查医生:陈建国

同型半胱氨酸

| 项目名称 | 检查结果 | 单位 | 参考值 | 提示 |
|--------|------|--------|-------|----|
| 同型半胱氨酸 | 3.70 | umol/L | 0--15 | |

***小结:**

未见异常

操作员：梁可欣 检查日期:2024-07-20 检查医生:陈建国

血脂四项

| 项目名称 | 检查结果 | 单位 | 参考值 | 提示 |
|-------------|------|--------|------------|----|
| 动脉硬化指数 | 1.69 | | 1.31--3.19 | |
| 总胆固醇(CHOL) | 4.84 | mmol/L | 2.59--5.2 | |
| 甘油三脂(TG) | 1.28 | mmol/L | 0.7--1.7 | |
| 低密度脂蛋白(LDL) | 2.21 | mmol/L | 0--4.13 | |
| 高密度脂蛋白(HDL) | 1.31 | mmol/L | 0.77--1.55 | |

***小结:**

未见异常

操作员：梁可欣 检查日期:2024-07-20 检查医生:陈建国

肝功能三项

| 项目名称 | 检查结果 | 单位 | 参考值 | 提示 |
|----------------|-------|-----|----------|----|
| γ-谷氨酰转肽酶(GGT) | 12.0 | U/L | 7--45 | |
| 丙氨酸氨基转移酶(ALT) | 16.00 | U/L | 7--40 | |
| 门冬氨酸氨基转移酶(AST) | 20.00 | U/L | 13--35 | |
| 谷草比谷丙 | 1.25 | | 0.4--2.5 | |

***小结:**

未见异常

操作员：梁可欣 检查日期:2024-07-20 检查医生:陈建国

大同瑞慈康复医院 12导联心电图报告

刘霁 女 30岁 体检号:444159

病床号:

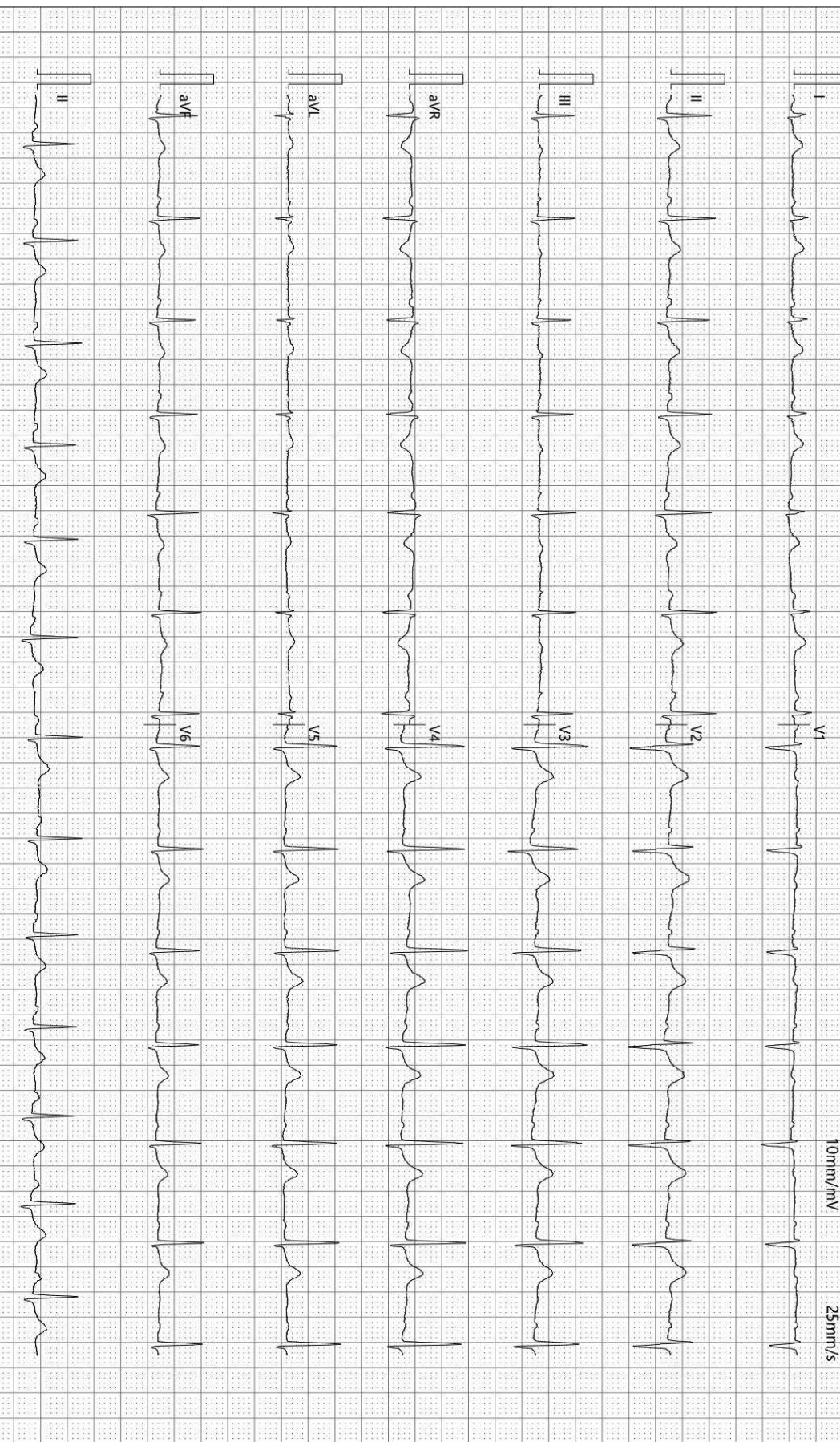
诊断结果:

- 1.窦性心律
- 2.正常心电图

诊断医生:

张之生

HR : 78bpm [60~100bpm]
 P : 95ms [0~110ms]
 PR : 155ms [120~200ms]
 QRS : 74ms [60~100ms]
 QT/QTc : 364/417ms [320~440/0~460ms]
 P/QRS/T : 57/71/42deg. [0~75/-30~90/0~75deg]
 RV5/SV1 : 0.999/0.514mV [0.0~2.5/0.0~2.0mV]



检查时间:2024-07-20 09:49:46

诊断时间:2024-07-20 10:06:28

SEMIP V1.90

仅供临床参考

双源 CT 诊断图文报告

流水号: 2308210516

影像号: CT20240719108

姓名: 刘霁

年龄: 30 岁

性别: 女

检查设备: 西门子量子双源 CT

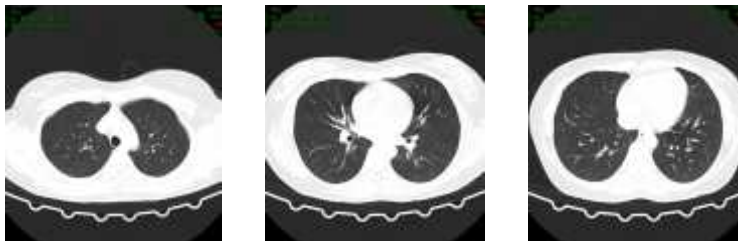体检号: 444159

申请医院: 本院

体检科室: 体检科

检查部位: 肺部双源 CT

经典图像:



影像所见:

胸廓对称, 骨性肋骨完整, 胸壁软组织结构良好, 两肺支气管血管纹理走行分布良好, 支气管束结构清晰, 双肺通气良好。肺门结构未见异常。纵隔无偏移, 段以上支气管通畅。心影及大血管形态结构正常, 纵隔内未见肿大淋巴结。胸膜未见异常。

影像诊断:

胸部未见明显异常

报告医师: 剧艳军

检查日期: 2024-07-20

审核医师: 剧艳军

报告日期: 2024-07-20

超声诊断图文报告

流水号: 2308210516

影像号: 1613435

姓名: 刘霁

年龄: 30 岁

性别: 女

检查设备: Vivid E95

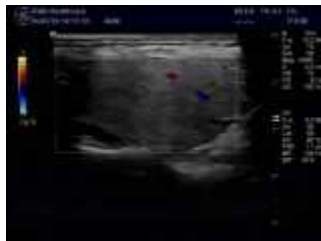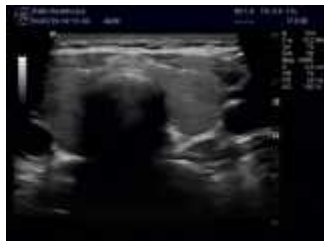体检号: 444159

申请医院: 本院

体检科室: 体检科

检查部位: 甲状腺彩超

经典图像:



影像所见:

甲状腺双侧叶形态正常, 包膜完整, 实质回声均匀, CDFI: 未见异常血流信号。
双侧颈部未见明显肿大淋巴结。

影像诊断:

甲状腺双侧叶未见异常

报告医师: 李菊蓉

检查日期: 2024-07-20

审核医师: 李菊蓉

报告日期: 2024-07-20

超声诊断图文报告

流水号: 2308210516

影像号: 1613438

姓名: 刘霁

年龄: 30 岁

性别: 女

检查设备: Vivid E95

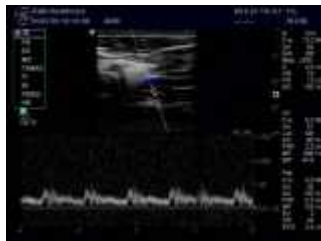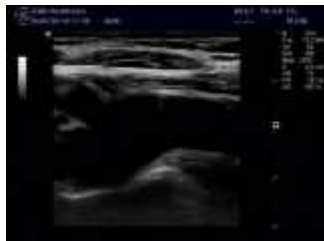体检号: 444159

申请医院: 本院

体检科室: 体检科

检查部位: 颈部血管彩超

经典图像:



影像所见:

右锁骨下动脉起始处、双侧颈总动脉、颈内、颈外动脉起始段内中膜不增厚, 内壁欠光滑, 管壁未见明确强回声斑。CDFI: 血流充盈好。PW: 频谱形态正常。

双侧椎动脉走行正常, 椎动脉内径正常, 管壁不厚, 管腔内为无回声, CDFI: 血流充盈好。PW: 频谱正常。

| | 内径 mm | 流速 cm/s | RI |
|-------|-------|---------|------|
| 左侧椎动脉 | 3.1 | 39.5 | 0.58 |
| 右侧椎动脉 | 3.3 | 36.2 | 0.60 |

影像诊断:

双侧颈动脉、椎动脉未见明显异常

报告医师: 李菊蓉

检查日期: 2024-07-20

审核医师: 李菊蓉

报告日期: 2024-07-20

超声诊断图文报告

流水号: 2308210516

影像号: 1613442

姓名: 刘霁

年龄: 30 岁

性别: 女

检查设备: Vivid E95

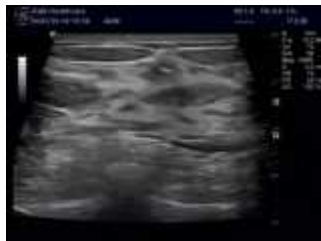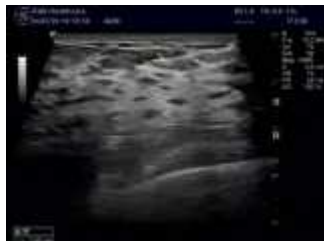体检号: 444159

申请医院: 本院

体检科室: 体检科

检查部位: 乳腺彩超

经典图像:



影像所见:

双侧乳腺腺体层次清晰, 右乳腺体厚 1.4cm, 左乳腺体厚 1.3cm, 乳导管未见扩张, 未见明显占位性病变, CDFI: 未见异常血流信号。

影像诊断:

双侧乳腺未见明显异常

报告医师: 李菊蓉

检查日期: 2024-07-20

审核医师: 李菊蓉

报告日期: 2024-07-20

超声诊断图文报告

流水号: 2308210516

影像号: 1613446

姓名: 刘霁

年龄: 30 岁

性别: 女

检查设备: Vivid E95

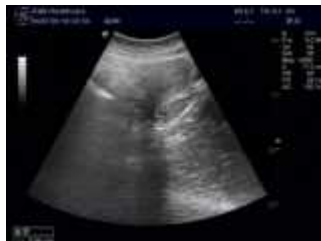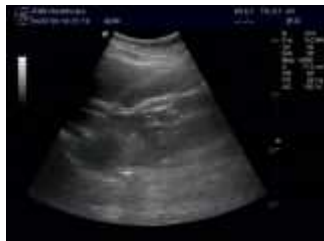体检号: 444159

申请医院: 本院

体检科室: 体检科

检查部位: 全腹彩超

经典图像:



影像所见:

肝脏大小形态正常, 包膜光滑完整, 实质回声均匀, 肝内管道系统走行清晰, 门静脉及肝内胆管不扩张。

胆囊大小形态正常, 壁不厚、光滑, 囊内透声好, 肝外胆管不扩张。

胰腺大小形态正常, 实质回声均匀, 主胰管不扩张。

脾脏大小形态正常, 实质回声均匀, 脾门静脉不宽。

双肾大小形态正常, 皮髓质分界清晰, 集合系统未见分离, 双侧输尿管未见扩张。

膀胱充盈佳, 未见明显异常。

前位子宫, 大小约 5.3*4.2*4.0cm, 肌壁回声均匀, 内膜线清晰, 厚 1.0cm, 宫颈厚约 2.5cm, 其内探及直径约 0.6cm 囊性回声, 边界清, 双侧附件区未见异常。

影像诊断:

宫颈那囊

报告医师: 李菊蓉

检查日期: 2024-07-20

审核医师: 李菊蓉

报告日期: 2024-07-20



大同市医学影像研究中心

注: 本报告仅供临床医生参考!

地址: 大同市魏都大道 79 号。若有疑问, 请致电: 0352---2830580