



2308150545

# 大同瑞慈健康体检

## 报 告 册

体检编号	443658	工号	37
姓名	冯国良		
性别	男	年龄	34岁
单位	陕汽大同专用汽车有限公司		
部门	陕汽大同专用汽车有限公司		
联系电话	18636279383		
体检日期	2024-12-31		

尊敬的冯国良先生您好！

首先，瑞慈健康体检全体员工欢迎您的光临，并对您的信任表示衷心的感谢！

您于 2024-12-31 （体检编号：443658）完成健康检查，本机构的各科医生已根据您的体检项目及结果，汇总成此份健康体检报告，并经总检医生审核。据此提出对您健康状况的综合分析及建议。

瑞慈健康体检倡导“大健康、大康复”，提出“健康是第一财富（Rich）”的人文理念。希望您仔细阅读并妥善地保管此份健康体检报告，并认真关注报告中的提示与建议，若您对报告内容有任何疑问，可直接与瑞慈健康体检客服部联系，进一步咨询。

健康体检咨询电话：0352-2824444

客户服务咨询电话：0352-2830597

400-6112995

瑞慈健康体检报告由下列内容组成：

第一部分：主检报告

第二部分：分科分项结果

第三部分：检验报告

第四部分：附表

## 主检报告

### 检查综述

- 【血脂四项】 动脉硬化指数偏低(1.28)
- 【尿液分析+尿沉渣】 白细胞尿偏高(14 个/u1) 隐血(ERY)3+ 正常红细胞偏高(8 个/u1) 鳞状上皮细胞偏高(11 /HP) 粘液丝偏高(1 /HP) 尿蛋白质(PRO)2+ 红细胞(尿)(RBC)偏高(8 个/u1)
- 【C14 检测幽门螺杆菌】 阳性++
- 【全腹彩超】 1. 肝内钙化斑
- 【口腔科】 (1) 左下第一磨牙 牙齿缺失 右下第二双尖牙 龋齿
- 【眼科】 (1) 镜 0.8 (2) 镜 0.6

### 医生建议

#### 【动脉硬化指数偏低】：

(1) 建议内科结合临床参考。

#### 【尿蛋白质(PRO)2+】：

(1) 建议定期复查。

#### 【鳞状上皮细胞偏高】：

(1) 在生理情况下，机体正常的新陈代谢都会引起鳞状上皮细胞的脱离，这是一种正常的机体现象。如果长时间出现鳞状上皮细胞偏高的现象时，则有可能是尿路感染、泌尿系统结石等因素导致，应及时往泌尿外科进一步诊断治疗。

#### 【粘液丝偏高】：

- 尿常规中粘液丝是由尿路中细胞分泌出来的，在有尿路感染时分泌会明显增多，且伴有炎症细胞的出现。
- 粘液丝偏高，可分为生理性偏高和病理性偏高两种，生理性偏高一般是由于喝水较少导致的尿液浓缩，一般在喝水后就能达到稀释的效果。
- 病理性的粘液丝偏高是由于泌尿系炎症或者是前列腺炎导致的，需要注意观察，多喝水，同时有白细胞等炎症细胞增多时，应及时服用抗感染药物治疗。如果仅有粘液丝的增多而没有白细胞等炎症细胞增多时，尿路有炎症的可能性不大。
- 建议平时饮食注意清淡，多喝水，少吃油腻和辛辣的食物，要注意个人清洁卫生，勤洗阴部，注意休息。

#### 【红细胞(尿)(RBC)偏高】：

(1) 建议泌尿外科复查，结合临床参考。

#### 【白细胞尿偏高】：

(1) 白细胞尿偏高，一般提示为泌尿系感染，白细胞数目跟感染的程度相关，细菌感染的程度越重，白细胞数目增加的越高。建议往泌尿外科诊断治疗。

#### 【隐血(ERY)3+】：

(1) 尿隐血可分为肉眼血尿和镜下血尿。肉眼血尿是指肉眼能见到血色的尿，尿液呈洗肉水色或血色，通常在1000ml尿中含有1ml血液即肉眼可见。镜下血尿是指尿的颜色正常，通过显微镜可以观察到尿液中含红细胞，通常离心沉淀后的尿液镜检每高倍视野有红细胞3个以上。

(2)尿隐血是泌尿系疾病常见的症状之一，生理情况下女性生理期、运动后等都可以引起，病理情况下大多是由泌尿系统疾病引起，如泌尿系炎症、尿路结石等，也有一些血尿是由全身性疾病或泌尿系统邻近器官所致。

(3)需要指出的是：尿液呈红色并不都是血尿，有些药物、食物都能使尿液呈红色、橙色或褐色；由于严重创伤、错误输血等大量红细胞或组织破坏，也可导致血红蛋白或肌红蛋白血尿。

(4)建议往泌尿外科进一步复查，以明确诊断。

#### 【肝内钙化斑】：

(1)肝内钙化斑或肝内钙化灶是指在B超或CT图像中呈现出肝脏结石样改变，肝内毛细血管壁的钙化斑或由于肝内胆汁的粘稠形成强回声伴声影。一般有强回声或薄密度的影像表现，可呈单个或多个钙化灶。

(2)肝内钙化灶的原因有两大类：肝脏新陈代谢或以往疾病留下的痕迹，并无明显症状，对身体没有伤害，无须特殊治疗。

(3)肝内钙化灶常发生于肝内胆管结石、肝内慢性炎症等疾病。这些疾病使肝细胞坏死，纤维组织增生，逐渐形成瘢痕，随之钙盐在炎症部位沉淀造成的一种病理变化，也有极少数的肝内钙化灶属于先天发育异常引起的肝脏畸形。

(4)通常情况下，肝内钙化灶不会出现伴随症状，仅肝内胆管结石患者可能出现肝区闷胀的感觉，但一般对身体没有明显的影响。因此不需要特殊治疗，可遵医嘱或进行定期复查。

(5)如果身体出现不适症状，应前往肝胆外科诊断治疗。

(6)在日常生活和工作中，患者需要保证充足的休息，生活规律，多喝水，以高蛋白、低脂、高维生素饮食为主，保证能量供给的同时减轻肝脏以及胃肠道的负担。

#### 【牙齿缺失】：

(1)牙齿缺失常见于龋齿、牙周炎等原因导致的拔除或意外事故所致缺失。中老年患者居多，影响牙齿健康美观。

(2)牙齿缺失可以导致牙列的完整性遭到破坏，若较长时间不修复，邻近的牙齿由于失去了依靠和约束，会变得倾斜，易造成咬颌功能的紊乱。长时间的缺失还会导致牙槽骨的萎缩、咀嚼功能减退、食物嵌塞等不良后果。

(3)如果牙齿缺失，应该尽早去口腔医院诊治，最常见的修复方法有三种，即活动义齿、固定义齿、种植义齿。

(4)义齿修复完毕，应定期复查与医疗护理，勤漱口、勤刷牙、避免食用过硬的食物，如果种植牙选择钛种植体，还应注意对钛种植体的保护。

#### 【龋齿】：

(1)龋齿是龋病的俗称，它是一种很常见牙体硬组织疾病，是牙齿在以细菌为主的多种外界因素的影响下，牙齿的牙釉质、牙本质或牙骨质发生的一种慢性进行性破坏的疾病。

(2)临床上常根据龋坏程度分为浅龋、中龋、深龋三个阶段。

(3)浅龋初期呈现白垩色或黄褐色斑块，窝沟处呈现浸墨状弥散，一般无明显龋洞；后期可出现局限于釉质的浅洞，无自觉症状。

(4)中龋有明显龋洞，对外界刺激（如冷、热、酸、甜和食物嵌入等）可出现疼痛反应，当刺激源去除后疼痛立即消失，无自发性痛。

(5)深龋一般表现为大而深或入口小而深层有较为广泛的破坏龋洞，对外界刺激反应较中龋为重，但刺激源去除后，疼痛仍可消失，无自发性痛。

(6)对于恒牙尚未成洞的浅龋，乳前牙的浅、中龋洞，主要应用药物抑制龋病发展的方法；对已形成实质性缺损的牙齿，一般应去除龋坏组织，行充填术进行治疗。

(7)早晚刷牙，养成饭后漱口的好习惯。少吃酸性刺激性及含糖分过高的食物，如糖、巧克力、饼干等，临睡前不吃零食。饮食选择富含钙、无机盐等营养食物，尽可能食用高纤维粗糙食物。定期进行口腔检查。

#### 【呼气试验检验报告阳性】：

(1)提示幽门螺旋杆菌（HP）感染。幽门螺旋杆菌是慢性活动性胃炎的病原菌，是消化道溃疡和胃癌等疾病的重要致病因子。

(2)没有临床症状者（如中上腹不适、饱胀、反酸、恶心等），可暂不进行抗HP治疗。如果是HP感染的消化性溃疡、慢性胃炎、早期胃癌切除后和需要长期服用非甾体类抗炎药物（如阿司匹林）者，应在专科医生指导下进行抗HP治疗。

(3) 建议您先进行胃镜检查，或往消化内科咨询，再决定是否进行根除治疗。

【正常红细胞偏高】：

(1) 建议泌尿外科咨询，定期复查。

汇总医生： 丁昊炜

主检日期： 2025-01-01

主检医生：

## 分科结果

### 身高、体重、血压

项目名称	检查结果	项目名称	检查结果
身高	164cm	体重	57kg
血压	130/85mmHg		

\*小结：  
未见异常

操作员：张文静 检查日期：2024-12-31 检查医生：名燕凌

### 内科

项目名称	检查结果	项目名称	检查结果
心率	80 次/min	心律	齐
心脏杂音	无	心界	正常
肺部	正常	呼吸音	呼吸音清
啰音	未闻及	叩诊	叩诊呈清音
腹部触诊	腹部平软	发育	正常
肝胆	肋下未触及	脾脏	肋下未触及
双肾	无叩击痛	肠鸣音	正常
营养	良好	神经系统	正常
生理反射	生理反射存在	病理反射	病理反射未引出
颅神经	正常	运动功能	正常
深浅感觉	正常	其它	无异常发现
既往史	无		

\*小结：  
未见异常

操作员：名燕凌 检查日期：2024-12-31 检查医生：名燕凌

### 外科（男）

项目名称	检查结果	项目名称	检查结果
皮肤	正常	甲状腺	无肿大
脊椎	无畸形	浅表淋巴结	无肿大
肛门	正常	前列腺	未检
泌尿外生殖器	正常	四肢关节	未见异常
腹股沟	未见异常	足背动脉	正常
紫绀	无	色素沉着	无
脱毛	无	脱色	无
浮肿	无	皮下结节	无
头颅	正常	颈部	正常
乳腺	正常	脊柱	正常
直肠	未检	皮肤黄疸	无
四肢	活动正常	其他	无

**\*小结:**

未见异常

操作员：魏利平 检查日期：2024-12-31 检查医生：魏利平

**眼科**

项目名称	检查结果	项目名称	检查结果
视力(左)	镜 0.8	视力(右)	镜 0.6
辨色力	正常	眼睑	正常
结膜	正常	泪器	正常
角膜	正常	虹膜	正常
瞳孔	正常	晶状体	正常
玻璃体	正常	眼底	未见异常

**\*小结:**

(1) 镜 0.8

(2) 镜 0.6

操作员：田野青 检查日期：2024-12-31 检查医生：田野青

### 耳鼻喉科

项目名称	检查结果	项目名称	检查结果
听力(左)	正常	听力(右)	正常
外耳道	正常	鼓膜	正常
鼻窦	正常	鼻中隔	正常
鼻腔	正常	扁桃体	无肿大
嗅觉	正常	咽喉	正常

**\*小结:**

未见异常

操作员：裴文兴 检查日期：2024-12-31 检查医生：裴文兴

### 口腔科

项目名称	检查结果	项目名称	检查结果
唇颊	正常	齿	左下第一磨牙&牙齿缺失&右下第二双尖牙&龋齿
牙龈	正常	牙周	正常
舌腭	正常	腮腺	正常
颌下腺	正常	颞下颌关节	正常

**\*小结:**

(1) 左下第一磨牙 牙齿缺失 右下第二双尖牙 龋齿

操作员：龚富生 检查日期：2024-12-31 检查医生：龚富生

## 检验报告

## 尿液分析+尿沉渣

项目名称	检查结果	单位	参考值	提示
白细胞尿	14	个/u1	0--13	↑
上皮细胞(EC)	11	/HP	0--28	
管型(CAST)	0	个/u1	0--1	
霉菌(尿)	0	/HP	0--0	
结晶	1	/HP	0--10	
透明度(CLA)	清亮			
胆红素(BIL)	-		阴性	
隐血(ERY)	3+		阴性	
小圆上皮细胞(SRC)	0	个/u1	0--0	
维生素C	-		阴性	
异常红细胞	0	个/u1	0--3	
红细胞(正常)	8	个/u1	0--6	↑
鳞状上皮细胞	11	个/u1	0--0	↑
粘液丝	1	个/u1	0--0	↑
颜色(Colour)	淡黄色			
尿葡萄糖(GLU)	-		阴性	
酮体(KET)	-		阴性	
比重(SG)	1.030		1.003--1.030	
酸碱度(PH)	6.5		4.5--8.0	
尿蛋白质(PRO)	2+		阴性	
尿胆原(URO)	-		阴性	
亚硝酸盐(NIT)	-		阴性	
红细胞(尿)(RBC)	8	个/u1	0--6	↑
尿白细胞(LEU)	-		阴性	

**\*小结：**

白细胞尿偏高(14 个/u1) 隐血(ERY)3+ 正常红细胞偏高(8 个/u1) 鳞状上皮细胞偏高(11 /HP)  
粘液丝偏高(1 /HP) 尿蛋白质(PRO)2+ 红细胞(尿)(RBC)偏高(8 个/u1)

操作员：赵伟 检查日期:2024-12-31 检查医生:康健忠

**传染四项**

项目名称	检查结果	单位	参考值	提示
乙肝表面抗原	阴性 (-)		阴性 (-)	
丙型肝炎病毒抗体	阴性 (-)		阴性 (-)	
梅毒抗体	阴性 (-)	S/CO	0-1	
艾滋病病毒抗体	阴性 (-)		阴性 (-)	

**\*小结：**

未见异常

操作员：祁佳佳 检查日期:2024-12-31 检查医生:康健忠

**血凝四项**

项目名称	检查结果	单位	参考值	提示
凝血酶原时间(PT)	11.6	秒	9.3--14	
活化部分凝血活酶时间(APTT)	35.3	秒	27.9--43.3	
凝血酶时间(TT)	19.7	秒	14--21	
纤维蛋白原(FIB)	2.12	g/L	2--4	
国际标准化比值(INR)	1	INR	0.85--1.15	

**\*小结：**

未见异常

操作员：祁佳佳 检查日期:2024-12-31 检查医生:康健忠

**血常规（五分类）**

项目名称	检查结果	单位	参考值	提示
白细胞(WBC)	4.55	$10^9/L$	3.5--9.5	
淋巴细胞绝对值(LY#)	1.52	$10^9/L$	1.1--3.2	

淋巴细胞百分比 (LY%)	33.4	%	20--50
中性粒细胞绝对值 (GR#)	2.68	$10^9/L$	1.8--6.3
中性粒细胞百分比 (GR%)	59.0	%	40--75
嗜碱性粒细胞绝对值 (BA#)	0.04	$10^9/L$	0--0.06
嗜碱性粒细胞百分比 (BA%)	0.9	%	0--1.0
嗜酸性粒细胞绝对值 (EO#)	0.12	$10^9/L$	0.02--0.52
嗜酸性粒细胞百分比 (EO%)	2.5	%	0.4--8.0
血小板 (PLT)	205	$10^9/L$	125--350
血小板分布宽度 (PDW)	16.5	%	15--17
平均血小板体积 (MPV)	9.5	f1	6.0--14.0
血小板压积 (PCT)	0.194	%	0.11--0.28
红细胞 (RBC)	4.52	$10^{12}/L$	4.3--5.8
血红蛋白	140	g/L	130--175
红细胞压积 (HCT)	42.1	%	40--50
红细胞平均体积 (MCV)	93.1	f1	82--100
平均血红蛋白含量 (MCH)	31.1	pg	27--34
平均血红蛋白浓度 (MCHC)	334	g/L	316--354
单核细胞绝对值 (MO#)	0.19	$10^9/L$	0.1--0.60
单核细胞百分比 (MO%)	4.2	%	3--10
红细胞分布宽度标准差 (RDW-SD)	41.9	f1	35--56
红细胞分布宽度变异系数 (RDW-CV)	12.0	%	10.6--16.6
大血小板比率	22.1	%	11--45
大血小板数目	45	$10^9/L$	30--90
未成熟粒细胞数目	0.02	$10^9/L$	0--999
未成熟粒细胞百分比	0.4	%	0--100
有核红细胞数目	0.000	$10^9/L$	0--9999
有核红细胞百分比	0.00	/100WBC	0--9999

\*小结:

未见异常

操作员：王小雪 检查日期：2024-12-31 检查医生：康建忠

### 肾功三项

项目名称	检查结果	单位	参考值	提示
肌酐(CREA)	64.80	umol/L	57--97	
尿酸(UA)	207.00	umol/L	200--420	
尿素测定(Urea)	5.40	mmol/L	3.1--8.0	

\*小结:

未见异常

操作员：刘慧芳 检查日期：2024-12-31 检查医生：康建忠

### 空腹血糖

项目名称	检查结果	单位	参考值	提示
葡萄糖(GLU)	4.55	mmol/L	3.89--6.1	

\*小结:

未见异常

操作员：刘慧芳 检查日期：2024-12-31 检查医生：康建忠

### 血脂四项

项目名称	检查结果	单位	参考值	提示
动脉硬化指数	1.28		1.31--3.19	↓
总胆固醇(CHOL)	3.81	mmol/L	2.59--5.2	
甘油三脂(TG)	0.82	mmol/L	0.7--1.7	
低密度脂蛋白(LDL)	1.77	mmol/L	0--4.13	
高密度脂蛋白(HDL)	1.38	mmol/L	0.77--1.55	

\*小结:

动脉硬化指数偏低(1.28)

操作员：刘慧芳 检查日期：2024-12-31 检查医生：康建忠

肝功能五项

项目名称	检查结果	单位	参考值	提示
总胆红素 (TBIL)	17.90	umol/L	0--26	
直接胆红素 (DBIL)	5.4	umol/L	0--8.0	
间接胆红素 (IBIL)	12.50	umol/L	0--17.39	
丙氨酸氨基转移酶 (ALT)	11.00	U/L	9--50	
门冬氨酸氨基转移酶 (AST)	16.00	U/L	15--40	

\*小结:

未见异常

操作员：刘慧芳 检查日期：2024-12-31 检查医生：康建忠

大同瑞慈康复医院 12导联心电图报告

冯国良 男 34岁 体检号:443658

病床号:

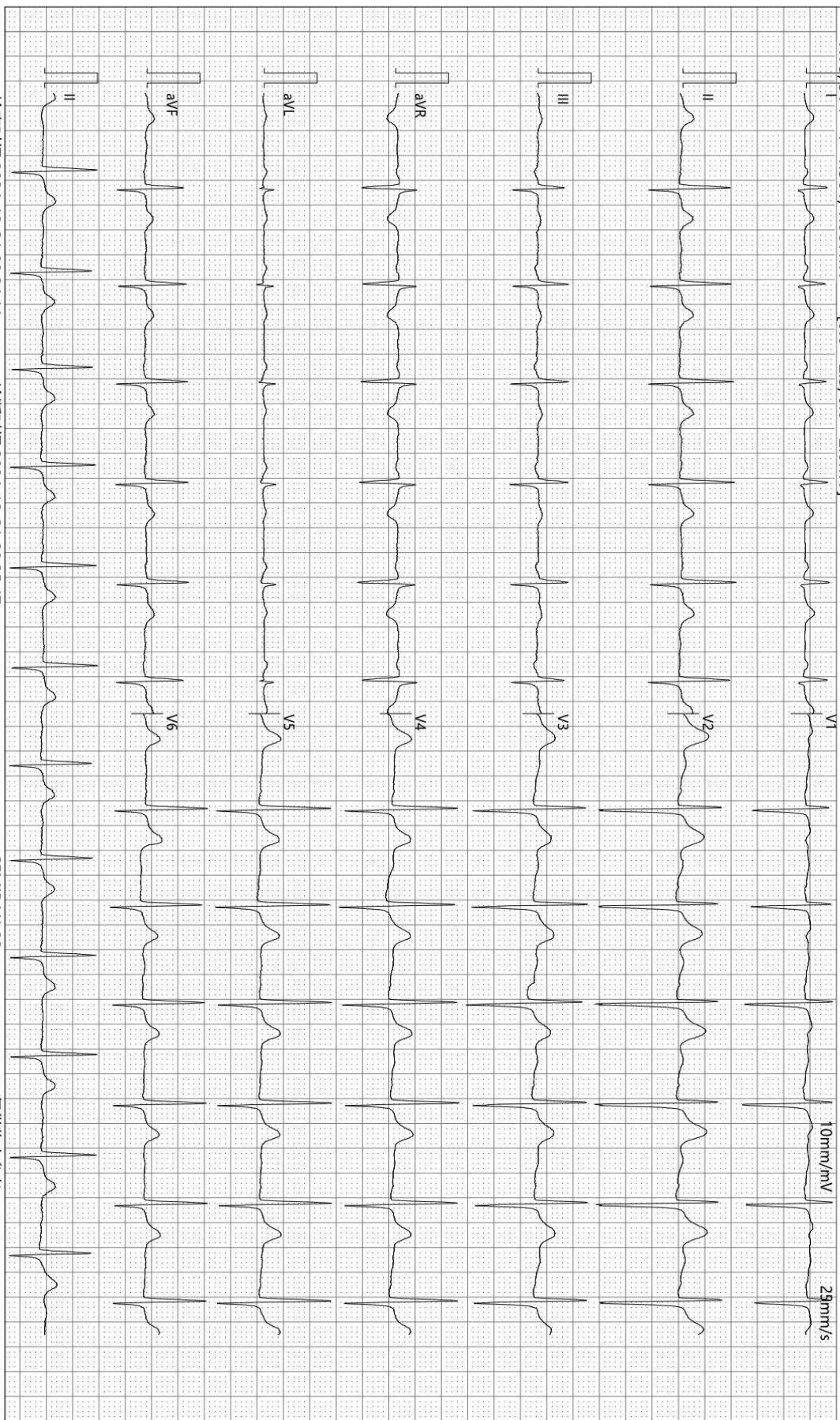
诊断结果:

- 1.窦性心律
- 2.正常心电图

诊断医生:

张之生

HR : 75bpm [60~100bpm]  
 P : 111↑ms [0~110ms]  
 PR : 164ms [120~200ms]  
 QRS : 91ms [60~100ms]  
 QT/QTc : 378/424ms [320~440/0~450ms]  
 P/QRS/T : -31↓/35/43deg [0~75/-30~90/0~75deg]  
 RV5/SV1 : 1.361/1.087mV [0.0~2.5/0.0~2.0mV]



检查时间:2024-12-31 08:24:11

诊断时间:2024-12-31 08:35:47

SEMIP V1.90

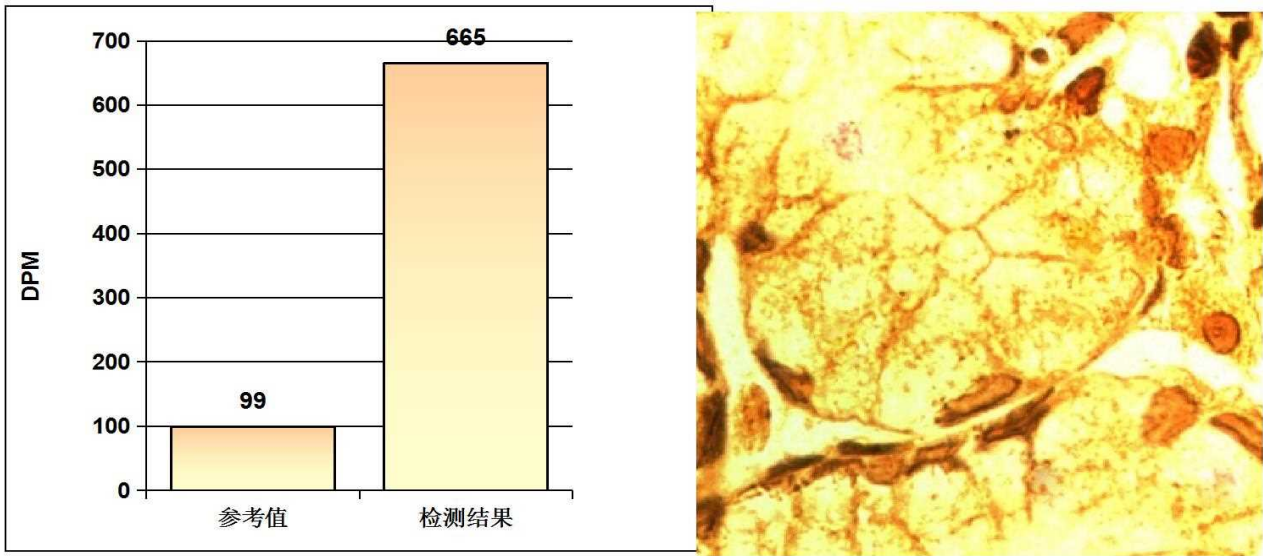
仅供临床参考

# 大同瑞慈康复医院

## <sup>14</sup>C呼气试验检验报告

姓名	冯国良	年龄	34	性别	男
住院号	0	日期	2024/12/31 8:30:29	电话	18636279383
送检医生	曹居杰	样品编号	3431	编号	2308150545

### <sup>14</sup>C呼气试验



#### 阳性参考值 (Disintegrations Per Minute(DPM)):

DPM值:	dpm > 2499	阳性++++
	1499 < dpm ≤ 2499	阳性+++
	499 < dpm ≤ 1499	阳性++
	149 < dpm ≤ 499	阳性+
	dpm ≤ 99	阴性
	99 < dpm ≤ 149	不确定

检测结果: **dpm= 665**      **阳性++**

医生建议: 请接受正规的根除幽门螺杆菌(HP)的治疗, 并在治疗结束后一个月内复查; 注意保持健康及规律饮食!

温馨提示: 您本次检测的结果为阳性

检测医生: \_\_\_\_\_ 曹居杰

Rich 大同瑞慈康复医院  
超声诊断图文报告

流水号: 2308150545

超声号: 1783218

姓名: 冯国良

年龄: 34 岁

性别: 男

检查设备: Vivid E95

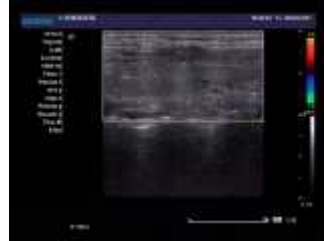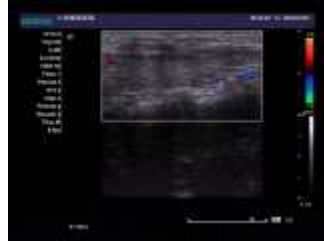
体检号: 443658

申请医院: 本院

体检科室: 体检科

检查部位: 甲状腺彩超

经典图像:



影像所见:

甲状腺双侧叶形态正常, 包膜完整, 实质回声均匀, CDFI: 未见异常血流信号。  
双侧颈部未见明显肿大淋巴结。

影像诊断:

甲状腺双侧叶未见异常

报告医师: 李菊蓉

检查日期: 2024-12-31

审核医师: 李菊蓉

报告日期: 2024-12-31



注: 本报告仅供临床医生参考!

地址: 大同市魏都大道 79 号。如有疑问, 请致电: 0352---2830580

Rich 大同瑞慈康复医院  
超声诊断图文报告

流水号: 2308150545

超声号: 1783223

姓名: 冯国良

年龄: 34 岁

性别: 男

检查设备: Vivid E95

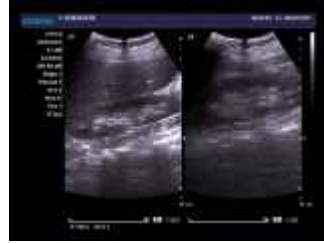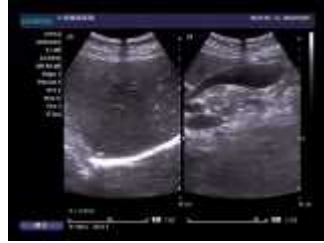体检号: 443658

申请医院: 本院

体检科室: 体检科

检查部位: 全腹彩超

经典图像:



影像所见:

肝脏大小形态正常, 包膜光滑完整, 其内探及强回声斑, 直径约 0.3cm, 余实质回声均匀, 肝内管道系统走行清晰, 门静脉及肝内胆管不扩张。

胆囊大小形态正常, 壁厚、光滑, 囊内透声好, 肝外胆管不扩张。

胰腺大小形态正常, 实质回声均匀, 主胰管不扩张。

脾脏大小形态正常, 实质回声均匀, 脾门静脉不宽。

双肾大小形态正常, 皮髓质分界清晰, 集合系统未见分离, 双侧输尿管未见扩张。

影像诊断:

1. 肝内钙化斑

报告医师: 李菊蓉

检查日期: 2024-12-31

审核医师: 李菊蓉

报告日期: 2024-12-31



注: 本报告仅供临床医生参考!

地址: 大同市魏都大道 79 号。若有疑问, 请致电: 0352---2830580

姓名: 冯国良

年龄: 34岁

性别: 男

检查设备: 西门子数字X线摄影

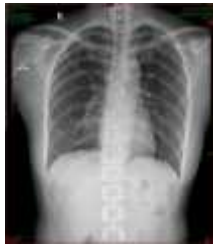体检号: 443658

申请医院: 本院

体检科室: 体检科

检查部位: 胸部正位片

经典图像:



影像所见:

胸廓对称。气管居中, 纵隔无移位。双肺野清晰。肺门影未见增大。心脏大小、形态正常。双膈面光滑, 肋膈角锐利。

影像诊断:

胸部平片未见异常。

报告医师: 李贵

检查日期: 2024-12-31

审核医师: 李贵

报告日期: 2024-12-31