



2308150520

大同瑞慈健康体检

报 告 册

体检编号	443645	工号	12
姓名	张宝		
性别	男	年龄	67岁
单位	陕汽大同专用汽车有限公司		
部门	陕汽大同专用汽车有限公司		
联系电话	15525598520		
体检日期	2023-11-10		

尊敬的 张宝先生 您好！

首先，瑞慈健康体检全体员工欢迎您的光临，并对您的信任表示衷心的感谢！

您于 2023-11-10 （体检编号：443645）完成健康检查，本机构的各科医生已根据您的体检项目及结果，汇总成此份健康体检报告，并经总检医生审核。据此提出对您健康状况的综合分析及建议。

瑞慈健康体检倡导“大健康、大康复”，提出“健康是第一财富（Rich）”的人文理念。希望您仔细阅读并妥善地保管此份健康体检报告，并认真关注报告中的提示与建议，若您对报告内容有任何疑问，可直接与瑞慈健康体检客服部联系，进一步咨询。

健康体检咨询电话：**0352-2824444**

客户服务咨询电话：**0352-2830597**
400-6112995

瑞慈健康体检报告由下列内容组成：

第一部分：主检报告

第二部分：分科分项结果

第三部分：检验报告

第四部分：附表

主检报告

检查综述

- 1、【眼科】（1）左眼视力下降 （2）右眼视力下降 （3）晶状体：右眼白内障
- 2、【耳鼻喉科】（1）耵聍 （2）鼻甲肥大
- 3、【尿液分析+尿沉渣】粘液丝偏高(1 /HP)
- 4、【胸部正位片】肺间质纤维化不排除，请结合临床。建议 CT 进一步检查。
- 5、【心电图】1. 窦性心动过缓
- 6、【C14 检测幽门螺杆菌】阳性++
- 7、【全腹彩超】前列腺多发钙化斑
- 8、【口腔科】（1）右下第一磨牙 牙齿缺失 右下第二双尖牙 右下第二磨牙 （2）牙龈萎缩 牙龈色红，探之出血 （3）牙周：牙结石

医生建议

【视力下降】：

(1) 视力下降是由角膜白斑或角膜炎、晶状体混浊、眼底疾病、屈光不正等原因引起，建议眼科诊断治疗。

【白内障】：

(1) 白内障的主要表现就是晶状体混浊。老化、遗传、代谢异常、外伤、辐射、中毒和局部营养不良等可引起晶状体囊膜损伤，使其渗透性增加，丧失屏障作用，或导致晶状体代谢紊乱，使晶状体蛋白发生变性，形成混浊。

(2) 白内障主要表现为视力渐行性下降，多发生于 40 岁以后。

(3) 日常生活中预防眼外伤，避免过度视力疲劳。加强营养，戒烟、酒，积极治疗其他眼病。配戴抗紫外线眼镜，保持心情舒畅。

(4) 定期往眼科复查，必要时眼科治疗。

【鼻甲肥大】：

(1) 建议进一步往耳鼻喉科诊治。

【耵聍】：

(1) 建议耳鼻喉科治疗，有感染者控制感染，并取出耵聍。

【粘液丝偏高】：

(1) 尿常规中粘液丝是由尿路中细胞分泌出来的，在有尿路感染时分泌会明显增多，且伴有炎症细胞的出现。

(2) 粘液丝偏高，可分为生理性偏高和病理性偏高两种，生理性偏高一般是由于喝水较少导致的尿液浓缩，一般在喝水后就能达到稀释的效果。

(3) 病理性的粘液丝偏高是由于泌尿系炎症或者是前列腺炎导致的，需要注意观察，多喝水，同时有白细胞等炎症细胞增多时，应及时服用抗感染药物治疗。如果仅有粘液丝的增多而没有白细胞等炎症细胞增多时，尿路有炎症的可能性不大。

(4) 建议平时饮食注意清淡，多喝水，少吃油腻和辛辣的食物，要注意个人清洁卫生，勤洗阴部，注意休息。

【肺间质纤维化不除外】：

(1) 建议呼吸内科诊断治疗。

【窦性心动过缓】：

(1) 可见于正常人、体力劳动者、运动员，无症状者一般不需治疗，可定期随访，跟踪观察。
(2) 如果有症状（胸闷、黑矇、晕厥等）请做动态心电图等相关检查，在医生指导下服用提升心率的药物如：心宝、红参等。如果每分钟心率低于 45 次伴有晕厥、胸闷等症状时，需安装心脏起搏器。请前往心内科进一步治疗，长期随访。

【前列腺多发钙化斑】：

(1) 1、前列腺钙化斑大多数是由于前列腺炎症之后，前列腺内部组织局部出现了纤维化、钙质沉积而引起的。多数患者都是在体检时通过彩超检查时发现的，一般情况没有不适症状不需治疗。2、部分患者如有不适症状，建议前往泌尿科诊断治疗。

【牙齿缺失】：

(1) 牙齿缺失常见于龋齿、牙周炎等原因导致的拔除或意外事故所致缺失。中老年患者居多，影响牙齿健康美观。
(2) 牙齿缺失可以导致牙列的完整性遭到破坏，若较长时间不修复，邻近的牙齿由于失去了依靠和约束，会变得倾斜，易造成咬颌功能的紊乱。长时间的缺失还会导致牙槽骨的萎缩、咀嚼功能减退、食物嵌塞等不良后果
(3) 如果牙齿缺失，应该尽早去口腔医院诊治，最常见的修复方法有三种，即活动义齿、固定义齿、种植义齿。
(4) 义齿修复完毕，应定期复查与医疗护理，勤漱口、勤刷牙、避免食用过硬的食物，如果种植牙选择钛种植体，还应注意对钛种植体的保护。

【牙结石】：

(1) 牙结石又称牙石，是沉积在牙齿或修复体表面上已经钙化或正在钙化的菌斑或软垢。其开始时是软的，会因逐渐的钙化而变硬。它是由 75% 的磷酸钙，15-25% 的水、有机物、磷酸锰、矿酸钙及微量的钾、钠、铁所构成，并呈现出黄色、棕色或者黑色。
(2) 牙结石通常存在于唾液腺开口处的牙齿表面（例如：下颚前牙的舌侧表面，上颚后牙的颊侧表面）和牙齿的颈部，以及口腔粘膜运动不到的牙齿表面等处。
(3) 牙结石形成后，可伴随牙龈出血、牙龈萎缩、口臭等症状。
(4) 牙结石是牙周病的重要病因，它会不断刺激牙周组织，并且压迫牙龈，影响血液循环，造成牙周组织的细菌感染，形成牙周囊袋，此后更易使食物残渣、牙菌斑、牙结石等的堆积，最终牙周支持组织全部破坏，导致牙齿松动，以至于不得不拔除牙齿。
(5) 早晚刷牙、饭后漱口是防治牙结石形成的最重要措施。应采取正确的竖刷牙法和巴氏刷牙法，纠正横刷牙法。
(6) 多吃富有维生素的粗纤维食物，如肉、蛋、各种蔬菜和水果，充分咀嚼以利于牙面清洁。少吃甜食及黏性很强的食物，不吃零食。
(7) 建议每半年进行一次口腔健康检查，每年进行 2-3 次全口超声波洁牙术，使牙面、牙颈部经常处于洁净状态。

【牙龈色红，探之出血】：

(1) 牙龈的这种情况一般是由于牙结石导致的牙龈局部发炎。
(2) 必须坚持每天认真和合理刷牙（采用竖刷法），彻底清除牙菌斑。要经常检查口腔，保持口腔卫生，防止牙龈出血。
(3) 正确的刷牙方法是：顺着牙齿长轴方向，上牙向下刷，下牙往上刷，每个牙面都要刷到，这样刷牙不仅能把牙刷干净而且对牙龈起到按摩作用，促进牙龈的血液循环。
(4) 建议每半年进行一次口腔健康检查，每年进行 2-3 次全口超声波洁牙术，使牙面、牙颈部经常处于洁净状态。
(5) 注意口腔清洁卫生，养成早晚刷牙，饭后漱口的良好习惯。

- (6) 及时治疗牙龈炎，防止炎症侵犯深部牙周组织，形成牙周炎。
- (7) 养成清晨排便习惯。进餐要规律，细嚼慢咽，多食蔬菜，如胡萝卜、菠菜、木耳。适量进食水果，如山楂、苹果。男性少抽烟少喝酒。

【牙龈萎缩】：

- (1) 牙龈生理性萎缩主要是龈缘部分存在异物又长期得不到清理，细菌滋生刺激长期存在所致；另外随着年龄的增长也会或多或少发生萎缩，致使牙龈暴露，这种生理性萎缩，是无需要治疗的。
- (2) 炎症性的牙龈萎缩，主要表现为牙龈红肿胀痛，刷牙常见出血，对冷热温度变化及酸性食物等异常敏感，妨碍进食，尤其应该注意防治。
- (3) 掌握正确竖刷法的刷牙方法，注意口腔清洁卫生，养成早晚刷牙，饭后漱口的良好习惯。
- (4) 定期到医院检查治疗，每年进行 2-3 次全口超声波洁牙术。
- (5) 补充维生素 C 等微量元素，多食水果蔬菜，戒烟限酒，避免熬夜的不良生活习惯。

【呼气试验检验报告阳性】：

- (1) 提示幽门螺旋杆菌（HP）感染。幽门螺旋杆菌是慢性活动性胃炎的病原菌，是消化道溃疡和胃癌等疾病的重要致病因子。
- (2) 没有临床症状者（如中上腹不适、饱胀、反酸、恶心等），可暂不进行抗 HP 治疗。如果是 HP 感染的消化性溃疡、慢性胃炎、早期胃癌切除后和需要长期服用非甾体类抗炎药物（如阿司匹林）者，应在专科医生指导下进行抗 HP 治疗。
- (3) 建议您先进行胃镜检查，或往消化内科咨询，再决定是否进行根除治疗。

汇总医生： 丁昊炜

主检日期： 2023-11-12

主检医生：

分科结果

内科

项目名称	检查结果	项目名称	检查结果
心率	63 次/min	心律	齐
心脏杂音	无	心界	正常
肺部	正常	呼吸音	呼吸音清
啰音	未闻及	叩诊	叩诊呈清音
腹部触诊	腹部平软	发育	正常
肝胆	肋下未触及	脾脏	肋下未触及
双肾	无叩击痛	肠鸣音	正常
营养	良好	神经系统	正常
生理反射	生理反射存在	病理反射	病理反射未引出
颅神经	正常	运动功能	正常
深浅感觉	正常	其它	无异常发现
既往史	无		

***小结:**

未见异常

操作员：杨淑兰 检查日期:2023-11-10 检查医生：杨淑兰

外科 (男)

项目名称	检查结果	项目名称	检查结果
皮肤	正常	甲状腺	无肿大
脊椎	无畸形	浅表淋巴结	无肿大
肛门	拒检	前列腺	未检
泌尿外生殖器	正常	四肢关节	未见异常
腹股沟	未见异常	足背动脉	正常
紫绀	无	色素沉着	无
脱毛	无	脱色	无

浮肿	无	皮下结节	无
头颅	正常	颈部	正常
乳腺	正常	脊柱	正常
直肠	未检	皮肤黄疸	无
四肢	活动正常	其他	无

***小结:**

未见异常

操作员：谷岱清 检查日期:2023-11-10 检查医生：谷岱清

眼科

项目名称	检查结果	项目名称	检查结果
视力(左)	0.5	视力(右)	0.12
辨色力	正常	眼睑	正常
结膜	正常	泪器	正常
角膜	正常	虹膜	正常
瞳孔	正常	晶状体	右眼白内障
玻璃体	正常	眼底	未见异常

***小结:**

(1) 左眼视力下降

(2) 右眼视力下降

(3) 晶状体：右眼白内障

操作员：田野青 检查日期:2023-11-10 检查医生：田野青

耳鼻喉科

项目名称	检查结果	项目名称	检查结果
听力(左)	正常	听力(右)	正常
外耳道	盯聆	鼓膜	正常

鼻窦	正常	鼻中隔	正常
鼻腔	下鼻甲肥大	扁桃体	无肿大
嗅觉	正常	咽喉	正常

***小结：**

(1) 盯眵

(2) 鼻甲肥大

操作员：王存宝 检查日期:2023-11-10 检查医生：王存宝

口腔科

项目名称	检查结果	项目名称	检查结果
唇颊	正常	齿	右下第一磨牙&牙齿缺失&树脂牙修复&右下第二双尖牙&右下第二磨牙开面冠修复 上颌牙列缺失活动义齿修复
牙龈	牙龈萎缩&牙龈色红，探之出血	牙周	牙结石 II 度
舌腭	正常	腮腺	正常
颌下腺	正常	颞下颌关节	正常

***小结：**

(1) 右下第一磨牙 牙齿缺失 右下第二双尖牙 右下第二磨牙

(2) 牙龈萎缩 牙龈色红，探之出血

(3) 牙周：牙结石

操作员：麻剑 检查日期:2023-11-10 检查医生：麻剑

检验报告

尿液分析+尿沉渣

项目名称	检查结果	单位	参考值	提示
白细胞尿	0	个/ul	0--13	
上皮细胞(EC)	0	/HP	0--28	
管型(CAST)	0	个/ul	0--1	
霉菌(尿)	0	/HP	0--0	
结晶	0	/HP	0--10	
透明度(CLA)	清亮			
胆红素(BIL)	-		阴性	
隐血(ERY)	-		阴性	
小圆上皮细胞(SRC)	0	个/ul	0--0	
维生素C	-		阴性	
异常红细胞	0	个/ul	0--3	
红细胞(正常)	0	个/ul	0--6	
鳞状上皮细胞	0	个/ul	0--0	
粘液丝	1	个/ul	0--0	↑
颜色(Colour)	淡黄色			
尿葡萄糖(GLU)	-		阴性	
酮体(KET)	-		阴性	
比重(SG)	1.015		1.003--1.030	
酸碱度(PH)	6.0		4.5--8.0	
尿蛋白质(PRO)	-		阴性	
尿胆原(URO)	-		阴性	
亚硝酸盐(NIT)	-		阴性	
红细胞(尿)(RBC)	0	个/ul	0--6	
尿白细胞(LEU)	-		阴性	

*小结:

粘液丝偏高(1 /HP)

操作员：赵伟 检查日期:2023-11-10 检查医生:陈建国

血常规（五分类）

项目名称	检查结果	单位	参考值	提示
白细胞(WBC)	6.49	10 ⁹ /L	3.5--9.5	
淋巴细胞绝对值(LY#)	2.88	10 ⁹ /L	1.1--3.2	
淋巴细胞百分比(LY%)	44.4	%	20--50	
中性粒细胞绝对值(GR#)	3.11	10 ⁹ /L	1.8--6.3	
中性粒细胞百分比(GR%)	47.8	%	40--75	
嗜碱性粒细胞绝对值(BA#)	0.01	10 ⁹ /L	0--0.06	
嗜碱性粒细胞百分比(BA%)	0.2	%	0--1.0	
嗜酸性粒细胞绝对值(EO#)	0.13	10 ⁹ /L	0.02--0.52	
嗜酸性粒细胞百分比(EO%)	2.0	%	0.4--8.0	
血小板(PLT)	181	10 ⁹ /L	125--350	
血小板分布宽度(PDW)	16.6	%	15--17	
平均血小板体积(MPV)	11.0	fl	6.0--14.0	
血小板压积(PCT)	0.199	%	0.11--0.28	
红细胞(RBC)	4.98	10 ¹² /L	4.3--5.8	
血红蛋白	151	g/L	130--175	
红细胞压积(HCT)	45.4	%	40--50	
红细胞平均体积(MCV)	91.1	fl	82--100	
平均血红蛋白含量(MCH)	30.3	pg	27--34	
平均血红蛋白浓度(MCHC)	333	g/L	316--354	
单核细胞绝对值(MO#)	0.36	10 ⁹ /L	0.1--0.60	
单核细胞百分比(MO%)	5.6	%	3--10	
红细胞分布宽度标准差	44.5	fl	35--56	

(RDW-SD)				
红细胞分布宽度变异系数 (RDW-CV)	12.8	%	10.6--16.6	
大血小板比率	31.4	%	11--45	
大血小板数目	57	10 ⁹ /L	30--90	
未成熟粒细胞数目	0.01	10 ⁹ /L	0--999	
未成熟粒细胞百分比	0.2	%	0--100	
有核红细胞数目	0.000	10 ⁹ /L	0--9999	
有核红细胞百分比	0.00	/100WBC	0--9999	

***小结:**

未见异常

操作员：贺琰 检查日期:2023-11-10 检查医生:陈建国

肾功三项

项目名称	检查结果	单位	参考值	提示
肌酐(CREA)	74.00	umol/L	57--111	
尿酸(UA)	268.00	umol/L	200--420	
尿素测定 (Urea)	8.50	mmol/L	3.6--9.5	

***小结:**

未见异常

操作员：刘慧芳 检查日期:2023-11-10 检查医生:陈建国

空腹血糖

项目名称	检查结果	单位	参考值	提示
葡萄糖(GLU)	5.09	mmol/L	3.89--6.1	

***小结:**

未见异常

操作员：刘慧芳 检查日期:2023-11-10 检查医生:陈建国

同型半胱氨酸

项目名称	检查结果	单位	参考值	提示
同型半胱氨酸	11.50	umol/L	0--20	

***小结：**

未见异常

操作员：刘慧芳 检查日期：2023-11-10 检查医生：陈建国

血脂四项

项目名称	检查结果	单位	参考值	提示
动脉硬化指数	2.21		1.31--3.19	
总胆固醇(CHOL)	5.03	mmol/L	2.59--5.2	
甘油三脂(TG)	0.88	mmol/L	0.7--1.7	
低密度脂蛋白(LDL)	3.10	mmol/L	0--4.13	
高密度脂蛋白(HDL)	1.40	mmol/L	0.77--1.55	

***小结：**

未见异常

操作员：刘慧芳 检查日期：2023-11-10 检查医生：陈建国

肝功能五项

项目名称	检查结果	单位	参考值	提示
总胆红素(TBIL)	12.40	umol/L	0--26	
直接胆红素(DBIL)	2.4	umol/L	0--8.0	
间接胆红素(IBIL)	10.00	umol/L	0--17.39	
丙氨酸氨基转移酶(ALT)	10.00	U/L	9--50	
门冬氨酸氨基转移酶(AST)	21.00	U/L	15--40	

***小结：**

未见异常

操作员：刘慧芳 检查日期：2023-11-10 检查医生：陈建国

大同瑞慈康复医院 12导联心电图报告

张宝 男 67岁 体检号:443645

病床号:

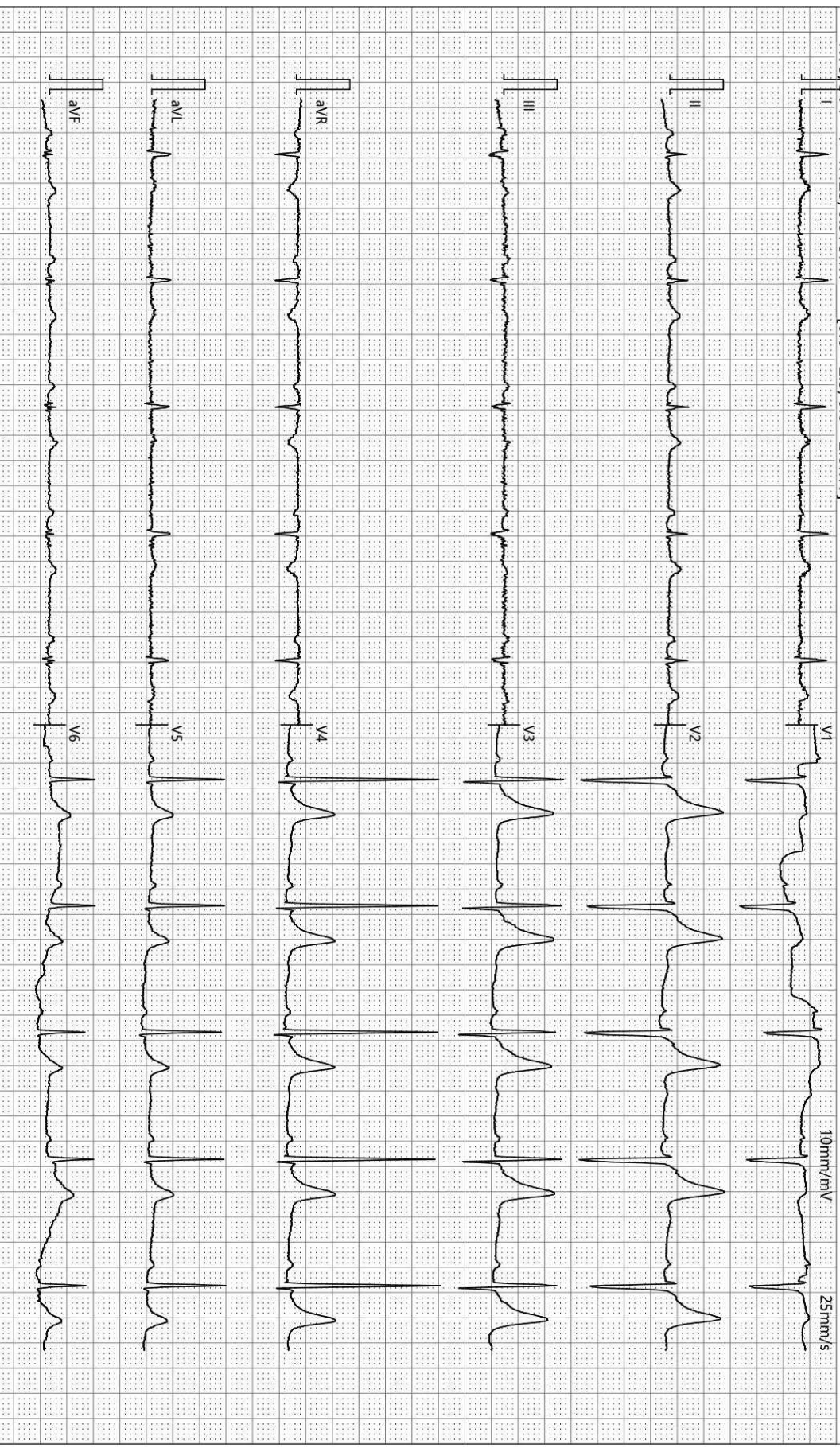
诊断结果:

窦性心动过缓

诊断医生:

张宝 陶志娟

HR	: 59 ↓ bpm	[60 ~ 100bpm]
P	: 102ms	[0 ~ 110ms]
PR	: 174ms	[120 ~ 200ms]
QRS	: 90ms	[60 ~ 100ms]
QT/QTc	: 397/395ms	[320 ~ 440/0 ~ 450ms]
P/QRS/T	: 69/20/50deg.	[0 ~ 75/-30 ~ 90/0 ~ 75deg]
RV5/VS1	: 1.423/0.975mV	[0.0 ~ 2.5/0.0 ~ 2.0mV]



检查时间:2023-11-10 07:45:14

诊断时间:2023-11-10 07:57:26

SEMIP V1.90

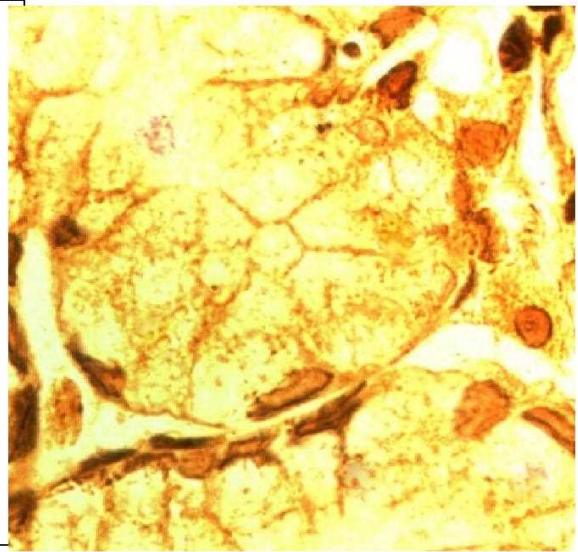
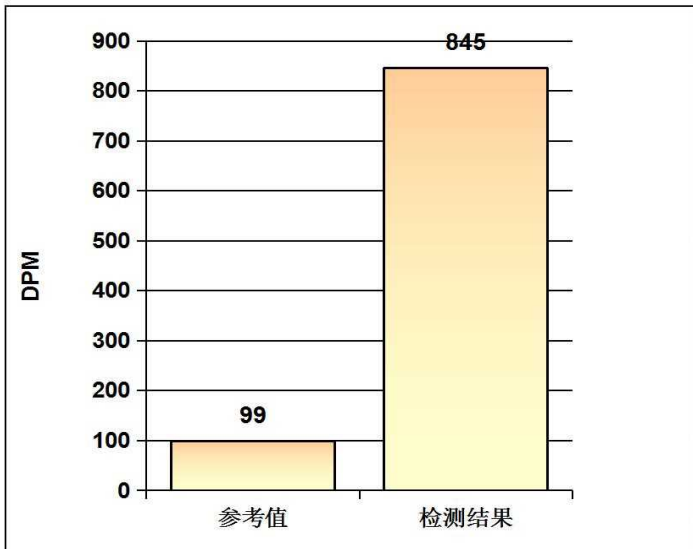
仅供临床参考

大同瑞慈康复医院

¹⁴C呼气试验检验报告

姓名	张宝-T	年龄	67	性别	男
住院号	0	日期	2023/11/10 8:19:13	电话	0
送检医生	曹居杰	样品编号	7748	编号	2308150520

¹⁴C呼气试验



阳性参考值 (Disintegrations Per Minute(DPM)):

DPM值:	dpm > 2499	阳性++++
	1499 < dpm ≤ 2499	阳性+++
	499 < dpm ≤ 1499	阳性++
	149 < dpm ≤ 499	阳性+
	dpm ≤ 99	阴性
	99 < dpm ≤ 149	不确定

检测结果: **dpm= 845** **阳性++**

医生建议: 请接受正规的根除幽门螺杆菌(HP)的治疗, 并在治疗结束后一个月内复查; 注意保持健康及规律饮食!

温馨提示: 您本次检测的结果为阳性

检测医生: _____ 曹居杰

DR 诊断图文报告

流水号: 2308150520

影像号: DX20231109028

姓名: 张宝

年龄: 67 岁

性别: 男

检查设备: 西门子数字 X 线摄影

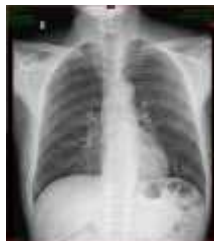体检号: 443645

申请医院: 本院

体检科室: 体检科

检查部位: 胸部正位片

经典图像:



影像所见:

胸廓对称。气管居中，纵隔无移位。两肺野纹理增多，增粗，呈网状。可见弥漫性点状小阴影。肺门影未见增大。心脏大小、形态正常。双膈面光滑，肋膈角锐利。

影像诊断:

肺间质纤维化不除外，请结合临床。
建议 CT 进一步检查。

报告医师: 李贵

检查日期: 2023-11-10

审核医师: 李贵

报告日期: 2023-11-10

超声诊断图文报告

流水号: 2308150520

影像号: 1445384

姓名: 张宝

年龄: 67 岁

性别: 男

检查设备: Vivid E95

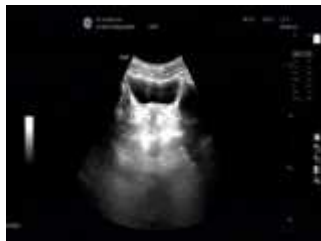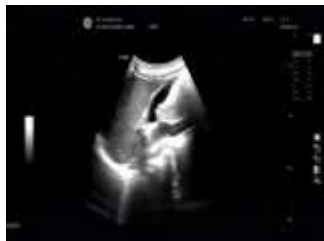体检号: 443645

申请医院: 本院

体检科室: 体检科

检查部位: 全腹彩超

经典图像:



影像所见:

肝脏大小形态正常, 包膜光滑完整, 实质回声均匀, 肝内管道系统走行清晰, 门静脉及肝内胆管不扩张。

胆囊大小形态正常, 壁不厚、光滑, 囊内透声好, 肝外胆管不扩张。

胰腺大小形态正常, 实质回声均匀, 主胰管不扩张。

脾脏大小形态正常, 实质回声均匀, 脾门静脉不宽。

双肾大小形态正常, 皮髓质分界清晰, 集合系统未见分离, 双侧输尿管未见扩张。

膀胱充盈尚可, 壁光滑, 内清晰。

前列腺形态大小正常, 实质回声欠均匀, 其内探及多个强回声斑, 大者直径约 0.5cm。

影像诊断:

前列腺多发钙化斑

报告医师: 陈玉荣

检查日期: 2023-11-10

审核医师: 陈玉荣

报告日期: 2023-11-10

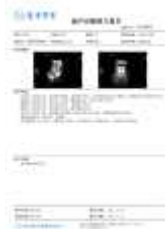超声诊断图文报告

流水号: 2308150520

影像号:

姓名: 张宝 年龄: 67 岁 性别: 男 检查设备: Vivid E95
体检号: 443645 申请医院: 本院 体检科室: 体检科 检查部位: 全腹彩超

经典图像:



影像所见:

肝脏大小形态正常, 包膜光滑完整, 实质回声均匀, 肝内管道系统走行清晰, 门静脉及肝内胆管不扩张。
胆囊大小形态正常, 壁不厚、光滑, 囊内透声好, 肝外胆管不扩张。
胰腺大小形态正常, 实质回声均匀, 主胰管不扩张。
脾脏大小形态正常, 实质回声均匀, 脾门静脉不宽。
双肾大小形态正常, 皮髓质分界清晰, 集合系统未见分离, 双侧输尿管未见扩张。
膀胱充盈尚可, 壁光滑, 内清晰。
前列腺形态大小正常, 实质回声欠均匀, 其内探及多个强回声斑, 大者直径约 0.5cm。

影像诊断:

前列腺多发钙化斑

报告医师:

检查日期: 2023-11-11

审核医师:

报告日期: 2023-11-11