



2308150519

# 大同瑞慈健康体检

## 报 告 册

体检编号	443644	工号	11
姓名	李文龙		
性别	男	年龄	34岁
单位	陕汽大同专用汽车有限公司		
部门	陕汽大同专用汽车有限公司		
联系电话	15235239770		
体检日期	2024-11-10		

尊敬的 李文龙先生 您好！

首先，瑞慈健康体检全体员工欢迎您的光临，并对您的信任表示衷心的感谢！

您于 2024-11-10 （体检编号：443644）完成健康检查，本机构的各科医生已根据您的体检项目及结果，汇总成此份健康体检报告，并经总检医生审核。据此提出对您健康状况的综合分析及建议。

瑞慈健康体检倡导“大健康、大康复”，提出“健康是第一财富（Rich）”的人文理念。希望您仔细阅读并妥善地保管此份健康体检报告，并认真关注报告中的提示与建议，若您对报告内容有任何疑问，可直接与瑞慈健康体检客服部联系，进一步咨询。

健康体检咨询电话：**0352-2824444**

客户服务咨询电话：**0352-2830597**

**400-6112995**

瑞慈健康体检报告由下列内容组成：

第一部分：主检报告

第二部分：分科分项结果

第三部分：检验报告

第四部分：附表

## 主检报告

### 检查综述

- 【耳鼻喉科】（1）咽后壁淋巴滤泡增生
- 【血脂四项】动脉硬化指数偏低(0.91) 高密度脂蛋白(HDL)偏高(2.23 mmol/L)
- 【尿液分析+尿沉渣】鳞状上皮细胞偏高(17 /HP)
- 【心电图】1. 窦性心律不齐

### 医生建议

#### 【咽后壁淋巴滤泡增生】：

- (1) 建议往耳鼻喉科检查治疗。

#### 【动脉硬化指数偏低】：

- (1) 建议内科结合临床参考。

#### 【高密度脂蛋白(HDL)偏高】：

- (1) 高密度脂蛋白(HDL)主要在肝脏合成，具有抗动脉粥样硬化的功能，是冠心病的保护因子。高密度脂蛋白(HDL)能将周围组织包括动脉壁内的胆固醇运转到肝脏进行代谢，是一种抗动脉粥样硬化的血浆脂蛋白。
- (2) 高密度脂蛋白(HDL)的含量与心血管的发病率和病变程度呈负相关，即高密度脂蛋白(HDL)减低，患冠心病的危险性增加；高密度脂蛋白(HDL)含量增高，患冠心病的危险性降低。
- (3) 高密度脂蛋白(HDL)对冠心病的临床诊断是一个重要的参考指标。它的升高是临床冠心病保护因子之一，并能防治和延缓动脉粥样硬化的发展。
- (4) 血清中高密度脂蛋白(HDL)的降低，预示着冠心病的出现。临床上常同时测定高密度脂蛋白(HDL)和血清总胆固醇，并根据它们的比值作为冠心病的信息指标。
- (5) 高密度脂蛋白(HDL)减少，主要见于冠心病、冠状动脉粥样硬化、高甘油三酯血症、慢性贫血、脑血管病、糖尿病、急慢性肝炎、肝硬化等疾病。
- (6) 戒烟，增强运动，采用低脂、低糖饮食，少食富含脂肪、胆固醇及饱和脂肪酸的食物，多进食蔬菜、水果、豆制品、粗粮、鱼和高纤维食品。
- (7) 建议当高密度脂蛋白(HDL)减少时，可参考其他相关指标，积极治疗基础性疾病，往内分泌科复诊。

#### 【鳞状上皮细胞偏高】：

- (1) 在生理情况下，机体正常的新陈代谢都会引起鳞状上皮细胞的脱离，这是一种正常的机体现象。如果长时间出现鳞状上皮细胞偏高的现象时，则有可能是尿路感染、泌尿系统结石等因素导致，应及时往泌尿外科进一步诊断治疗。

#### 【窦性心律不齐】：

- (1) 供内科临床参考，可见于正常人，无重要临床意义。
- (2) 见于正常人，是一种随呼吸节律而变化的正常心律。

汇总医生： 丁昊炜

主检日期： 2024-11-11

主检医生：

## 分科结果

## 身高、体重、血压

项目名称	检查结果	项目名称	检查结果
身高	176cm	体重	69kg
血压	134/69mmHg		

**\*小结：**

未见异常

操作员：闫辛儿

检查日期：2024-11-10

检查医生：名燕凌

## 内科

项目名称	检查结果	项目名称	检查结果
心率	76 次/min	心律	齐
心脏杂音	无	心界	正常
肺部	正常	呼吸音	呼吸音清
啰音	未闻及	叩诊	叩诊呈清音
腹部触诊	腹部平软	发育	正常
肝胆	肋下未触及	脾脏	肋下未触及
双肾	无叩击痛	肠鸣音	正常
营养	良好	神经系统	正常
生理反射	生理反射存在	病理反射	病理反射未引出
颅神经	正常	运动功能	正常
深浅感觉	正常	其它	无异常发现
既往史	无		

**\*小结：**

未见异常

操作员：名燕凌

检查日期：2024-11-10

检查医生：名燕凌

## 外科（男）

项目名称	检查结果	项目名称	检查结果
皮肤	正常	甲状腺	无肿大
脊椎	无畸形	浅表淋巴结	无肿大
肛门	拒检	前列腺	未检
泌尿外生殖器	正常	四肢关节	未见异常
腹股沟	未见异常	足背动脉	正常
紫绀	无	色素沉着	无
脱毛	无	脱色	无
浮肿	无	皮下结节	无
头颅	正常	颈部	正常
乳腺	正常	脊柱	正常
直肠	未检	皮肤黄疸	无
四肢	活动正常	其他	无

## \*小结:

未见异常

操作员：魏利平

检查日期:2024-11-10

检查医生：魏利平

## 耳鼻喉科

项目名称	检查结果	项目名称	检查结果
听力(左)	正常	听力(右)	正常
外耳道	正常	鼓膜	正常
鼻窦	正常	鼻中隔	正常
鼻腔	正常	扁桃体	无肿大
嗅觉	正常	咽喉	咽后壁淋巴滤泡增生

## \*小结:

(1) 咽后壁淋巴滤泡增生

操作员：裴文兴

检查日期:2024-11-10

检查医生：裴文兴



## 检验报告

## 尿液分析+尿沉渣

项目名称	检查结果	单位	参考值	提示
白细胞尿	0	个/ul	0--13	
上皮细胞(EC)	17	/HP	0--28	
管型(CAST)	0	个/ul	0--1	
霉菌(尿)	0	/HP	0--0	
结晶	0	/HP	0--10	
透明度(CLA)	清亮			
胆红素(BIL)	-		阴性	
隐血(ERY)	-		阴性	
小圆上皮细胞(SRC)	0	个/ul	0--0	
维生素C	-		阴性	
异常红细胞	0	个/ul	0--3	
红细胞(正常)	3	个/ul	0--6	
鳞状上皮细胞	17	个/ul	0--0	↑
粘液丝	0	个/ul	0--0	
颜色(Colour)	淡黄色			
尿葡萄糖(GLU)	-		阴性	
酮体(KET)	-		阴性	
比重(SG)	1.025		1.003--1.030	
酸碱度(PH)	6.0		4.5--8.0	
尿蛋白质(PRO)	-		阴性	
尿胆原(URO)	-		阴性	
亚硝酸盐(NIT)	-		阴性	
红细胞(尿)(RBC)	3	个/ul	0--6	
尿白细胞(LEU)	-		阴性	

\*小结:

鳞状上皮细胞偏高(17 /HP)

操作员：黄璐瑶 检查日期：2024-11-10 检查医生：康健忠

血常规（五分类）

项目名称	检查结果	单位	参考值	提示
白细胞(WBC)	6.83	10 <sup>9</sup> /L	3.5--9.5	
淋巴细胞绝对值(LY#)	2.68	10 <sup>9</sup> /L	1.1--3.2	
淋巴细胞百分比(LY%)	39.2	%	20--50	
中性粒细胞绝对值(GR#)	3.69	10 <sup>9</sup> /L	1.8--6.3	
中性粒细胞百分比(GR%)	54.1	%	40--75	
嗜碱性粒细胞绝对值(BA#)	0.02	10 <sup>9</sup> /L	0--0.06	
嗜碱性粒细胞百分比(BA%)	0.3	%	0--1.0	
嗜酸性粒细胞绝对值(EO#)	0.08	10 <sup>9</sup> /L	0.02--0.52	
嗜酸性粒细胞百分比(EO%)	1.1	%	0.4--8.0	
血小板(PLT)	319	10 <sup>9</sup> /L	125--350	
血小板分布宽度(PDW)	15.8	%	15--17	
平均血小板体积(MPV)	8.6	fl	6.0--14.0	
血小板压积(PCT)	0.274	%	0.11--0.28	
红细胞(RBC)	4.50	10 <sup>12</sup> /L	4.3--5.8	
血红蛋白	133	g/L	130--175	
红细胞压积(HCT)	41.1	%	40--50	
红细胞平均体积(MCV)	91.3	fl	82--100	
平均血红蛋白含量(MCH)	29.5	pg	27--34	
平均血红蛋白浓度(MCHC)	322	g/L	316--354	
单核细胞绝对值(MO#)	0.36	10 <sup>9</sup> /L	0.1--0.60	
单核细胞百分比(MO%)	5.3	%	3--10	
红细胞分布宽度标准差	40.8	fl	35--56	

(RDW-SD)				
红细胞分布宽度变异系数 (RDW-CV)	11.9	%	10.6--16.6	
大血小板比率	16.5	%	11--45	
大血小板数目	52	10 <sup>9</sup> /L	30--90	
未成熟粒细胞数目	0.01	10 <sup>9</sup> /L	0--999	
未成熟粒细胞百分比	0.1	%	0--100	
有核红细胞数目	0.000	10 <sup>9</sup> /L	0--9999	
有核红细胞百分比	0.00	/100WBC	0--9999	

**\*小结:**

未见异常

操作员：赵伟 检查日期:2024-11-10 检查医生:康建忠

**肾功三项**

项目名称	检查结果	单位	参考值	提示
肌酐(CREA)	71.70	umol/L	57--97	
尿酸(UA)	239.00	umol/L	200--420	
尿素测定 (Urea)	3.30	mmol/L	3.1--8.0	

**\*小结:**

未见异常

操作员：刘慧芳 检查日期:2024-11-10 检查医生:陈建国

**空腹血糖**

项目名称	检查结果	单位	参考值	提示
葡萄糖(GLU)	4.82	mmol/L	3.89--6.1	

**\*小结:**

未见异常

操作员：刘慧芳 检查日期:2024-11-10 检查医生:陈建国

### 同型半胱氨酸

项目名称	检查结果	单位	参考值	提示
同型半胱氨酸	10.20	umol/L	0--15	

**\*小结:**

未见异常

操作员：刘慧芳 检查日期:2024-11-10 检查医生:陈建国

### 血脂四项

项目名称	检查结果	单位	参考值	提示
动脉硬化指数	0.91		1.31--3.19	↓
总胆固醇(CHOL)	4.81	mmol/L	2.59--5.2	
甘油三脂(TG)	0.80	mmol/L	0.7--1.7	
低密度脂蛋白(LDL)	2.02	mmol/L	0--4.13	
高密度脂蛋白(HDL)	2.23	mmol/L	0.77--1.55	↑

**\*小结:**

动脉硬化指数偏低(0.91) 高密度脂蛋白(HDL)偏高(2.23 mmol/L)

操作员：刘慧芳 检查日期:2024-11-10 检查医生:陈建国

### 肝功能五项

项目名称	检查结果	单位	参考值	提示
总胆红素(TBIL)	21.70	umol/L	0--26	
直接胆红素(DBIL)	5.8	umol/L	0--8.0	
间接胆红素(IBIL)	15.90	umol/L	0--17.39	
丙氨酸氨基转移酶(ALT)	18.00	U/L	9--50	
门冬氨酸氨基转移酶(AST)	15.00	U/L	15--40	

**\*小结:**

未见异常

操作员：刘慧芳 检查日期:2024-11-10 检查医生:陈建国



# 大同瑞慈康复医院 12导联心电图报告

李文龙 男 34岁 体检号:443644

病床号:

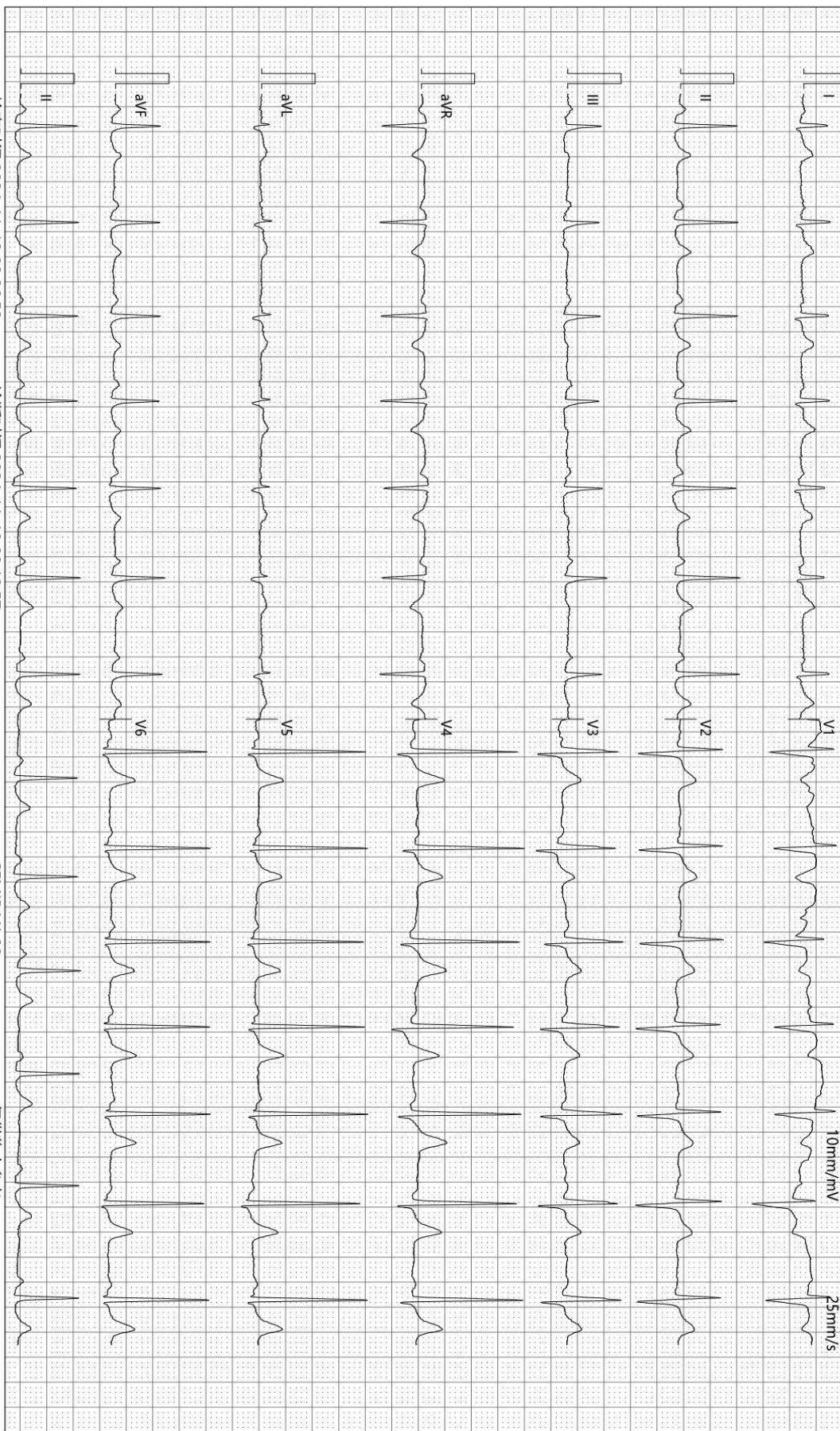
诊断结果:

窦性心律不齐

诊断医生:

张之生

HR : 77bpm [60~100bpm]  
 P : 104ms [0~110ms]  
 PR : 150ms [120~200ms]  
 QRS : 85ms [60~100ms]  
 QT/QTc : 345/392ms [320~440/0~450ms]  
 P/QRS/T : 68/69/40deg. [0~75/-30~90/0~75deg]  
 RV5/SV1 : 2.078/0.733mV [0.0~2.5/0.0~2.0mV]



检查时间:2024-11-10 08:06:52

诊断时间:2024-11-10 08:18:57

SEMIP V1.90

仅供临床参考

Rich 大同瑞慈康复医院  
超声诊断图文报告

流水号: 2308150519

超声号: 1743087

姓名: 李文龙

年龄: 34 岁

性别: 男

检查设备: Vivid E95

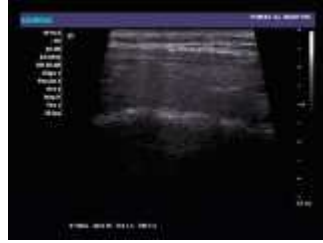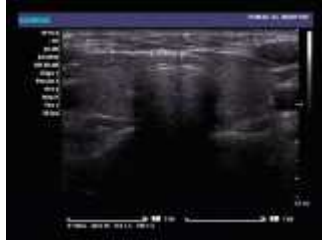体检号: 443644

申请医院: 本院

体检科室: 体检科

检查部位: 甲状腺彩超

经典图像:



影像所见:

甲状腺双侧叶形态正常, 包膜完整, 实质回声均匀, CDFI: 未见异常血流信号。  
双侧颈部未见明显肿大淋巴结。

影像诊断:

甲状腺双侧叶未见异常

报告医师: 张婷婷

检查日期: 2024-11-10

审核医师: 张婷婷

报告日期: 2024-11-10



注: 本报告仅供临床医生参考!

地址: 大同市魏都大道 79 号。若有疑问, 请致电: 0352-2830580

Rich 大同瑞慈康复医院  
超声诊断图文报告

流水号: 2308150519

超声号: 1743095

姓名: 李文龙

年龄: 34岁

性别: 男

检查设备: Vivid E95

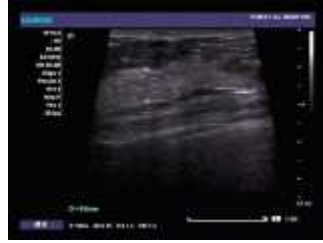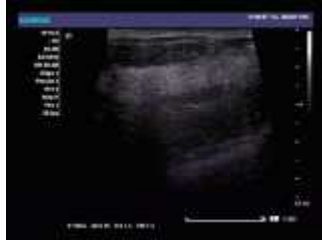体检号: 443644

申请医院: 本院

体检科室: 体检科

检查部位: 乳腺彩超

经典图像:



影像所见:

双侧乳腺腺体层次清晰, 右乳腺体厚 0.9cm, 左乳腺体厚 0.8cm, 乳导管未见扩张, 未见明显占位性病变, CDFI: 未见异常血流信号。

双侧腋下未见明显肿大淋巴结。

影像诊断:

双侧乳腺未见明显异常

报告医师: 张婷婷

检查日期: 2024-11-10

审核医师: 张婷婷

报告日期: 2024-11-10



注: 本报告仅供临床医生参考!

地址: 大同市魏都大道 79 号。若有疑问, 请致电: 0352---2830580

Rich 大同瑞慈康复医院  
超声诊断图文报告

流水号: 2308150519

超声号: 1743098

姓名: 李文龙

年龄: 34 岁

性别: 男

检查设备: Vivid E95

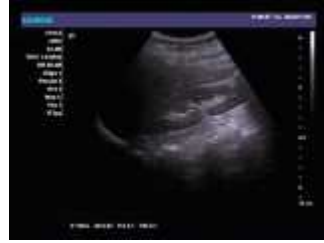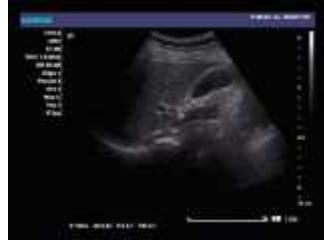体检号: 443644

申请医院: 本院

体检科室: 体检科

检查部位: 全腹彩超

经典图像:



影像所见:

肝脏大小形态正常, 包膜光滑完整, 实质回声均匀, 肝内管道系统走行清晰, 门静脉及肝内胆管不扩张。  
胆囊大小形态正常, 壁不厚、光滑, 囊内透声好, 肝外胆管不扩张。  
胰腺大小形态正常, 实质回声均匀, 主胰管不扩张。  
脾脏大小形态正常, 实质回声均匀, 脾门静脉不宽。  
双肾大小形态正常, 皮髓质分界清晰, 集合系统未见分离, 双侧输尿管未见扩张。

影像诊断:

肝、胆、脾、胰、双肾未见明显异常

报告医师: 张婷婷

检查日期: 2024-11-10

审核医师: 张婷婷

报告日期: 2024-11-10



注: 本报告仅供临床医生参考!

地址: 大同市魏都大道 79 号。若有疑问, 请致电: 0352-2830580

姓名: 李文龙

年龄: 34岁

性别: 男

检查设备: 西门子数字X线摄影

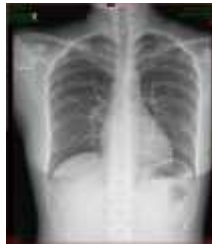体检号: 443644

申请医院: 本院

体检科室: 体检科

检查部位: 胸部正位片

经典图像:



影像所见:

胸廓对称。气管居中,纵隔无移位。双肺野清晰。肺门影未见增大。心脏大小、形态正常。双膈面光滑,肋膈角锐利。

影像诊断:

胸部平片未见异常。

报告医师: 李贵

检查日期: 2024-11-10

审核医师: 李贵

报告日期: 2024-11-10