



2308110801

大同瑞慈健康体检

报 告 册

体检编号	442531	工号	6
姓名	王锦娟		
性别	女	年龄	44岁
单位	云州区档案馆		
部门	云州区档案馆		
联系电话	13096598125		
体检日期	2024-07-04		

尊敬的王锦娟女士您好！

首先，瑞慈健康体检全体员工欢迎您的光临，并对您的信任表示衷心的感谢！

您于 2024-07-04 （体检编号：442531）完成健康检查，本机构的各科医生已根据您的体检项目及结果，汇总成此份健康体检报告，并经总检医生审核。据此提出对您健康状况的综合分析及建议。

瑞慈健康体检倡导“大健康、大康复”，提出“健康是第一财富（Rich）”的人文理念。希望您仔细阅读并妥善地保管此份健康体检报告，并认真关注报告中的提示与建议，若您对报告内容有任何疑问，可直接与瑞慈健康体检客服部联系，进一步咨询。

健康体检咨询电话：**0352-2824444**

客户服务咨询电话：**0352-2830597**

400-6112995

瑞慈健康体检报告由下列内容组成：

第一部分：主检报告

第二部分：分科分项结果

第三部分：检验报告

第四部分：附表

主检报告

检查综述

- 【身高、体重、血压】 (1) 体重指数 14.87：体重偏低
- 【血脂四项】 动脉硬化指数偏低(0.85) 甘油三脂(TG)偏低(0.57 mmol/L) 高密度脂蛋白(HDL)偏高(2.02 mmol/L)
- 【尿液分析+尿沉渣】 鳞状上皮细胞偏高(9 /HP) 粘液丝偏高(28 /HP)
- 【妇科内诊】 (1) 阴道炎 (2) 宫颈肥大 宫颈那囊
- 【全腹彩超】 1. 子宫肌瘤 2. 宫颈纳囊

医生建议

【体重偏低】：

(1) 体重指数是判断体重超标或偏低的主要指标。体重是反映和衡量一个人健康状况的重要标志之一，过胖和过瘦都不利于健康，身高体重不协调也不会给人以美感。体重的变化，还会直接反映身体长期的热量平衡状态。

(2) 当需要比较及分析一个人的体重对于不同身高的人所带来的健康影响时，体重指数是一个中立而可靠的指标。其主要适用于需要体重测试、体型肥胖和全身检查的人群。

(3) 体重指数(BMI)是世界卫生组织推荐的国际统一使用的肥胖分型标准，也是目前国际上常用的衡量人体胖瘦程度以及是否健康的一个标准，其计算方式为： $BMI=体重(千克)/身高(米\times米)$ 。成人的标准值是BMI18.5-23.9之间。低于18.5为体重指数偏低；高于23.9则为体重指数偏高。

(4) 体重指数偏低首先应该排除胃肠道(如消化不良)、甲状腺等疾病，及其他影响身体健康的不良因素，如睡眠不足、睡眠障碍、精神压力等。长期的体重指数偏低会导致营养不良，造成自身抵抗力、免疫力较低，出现消瘦、头晕等症状。

(5) 饮食原则，注意营养素的合理搭配，宜高热量(肉类、淀粉类)、高蛋白、高维生素、低脂肪、低纤维素饮食为主，少食油炸类及难消化的、冰冷的食物并逐渐增加营养物质的摄入量。

(6) 运动可促进体内激素的合理调配，应该选择适合个人健康的运动方式。保持生活规律、心情舒畅和充足的睡眠。

【动脉硬化指数偏低】：

(1) 建议内科结合临床参考。

【甘油三脂(TG)偏低】：

(1) 可适当增加脂类食品的摄入。

(2) 也可见于甲亢、肾上腺皮质功能低下、肝功能障碍者，往内科咨询，进一步诊治。

(3) 高蛋白，高维生素饮食，适当增加奶、豆类制品、鱼类、新鲜水果和蔬菜。

(4) 适当增加户外活动和日光照射，避免过度劳累，保持良好睡眠。

(5) 定期复查，如检验结果异常，应在医师指导下治疗。

【高密度脂蛋白(HDL)偏高】：

(1) 高密度脂蛋白(HDL)主要在肝脏合成，具有抗动脉粥样硬化的功能，是冠心病的保护因子。高密度脂蛋白(HDL)能将周围组织包括动脉壁内的胆固醇运转到肝脏进行代谢，是一种抗动脉粥样硬化的血浆脂蛋白。

- (2) 高密度脂蛋白(HDL)的含量与心血管的发病率和病变程度呈负相关，即高密度脂蛋白(HDL)减低，患冠心病的危险性增加；高密度脂蛋白(HDL)含量增高，患冠心病的危险性降低。
- (3) 高密度脂蛋白(HDL)对冠心病的临床诊断是一个重要的参考指标。它的升高是临床冠心病保护因子之一，并能防治和延缓动脉粥样硬化的发展。
- (4) 血清中高密度脂蛋白(HDL)的降低，预示着冠心病的出现。临床上常同时测定高密度脂蛋白(HDL)和血清总胆固醇，并根据它们的比值作为冠心病的信息指标。
- (5) 高密度脂蛋白(HDL)减少，主要见于冠心病、冠状动脉粥样硬化、高甘油三酯血症、慢性贫血、脑血管病、糖尿病、急慢性肝炎、肝硬化等疾病。
- (6) 戒烟，增强运动，采用低脂、低糖饮食，少食富含脂肪、胆固醇及饱和脂肪酸的食物，多进食蔬菜、水果、豆制品、粗粮、鱼和高纤维食品。
- (7) 建议当高密度脂蛋白(HDL)减少时，可参考其他相关指标，积极治疗基础性疾病，往内分泌科复诊。

【鳞状上皮细胞偏高】：

(1) 在生理情况下，机体正常的新陈代谢都会引起鳞状上皮细胞的脱离，这是一种正常的机体现象。如果长时间出现鳞状上皮细胞偏高的现象时，则有可能是尿路感染、泌尿系统结石等因素导致，应及时往泌尿外科进一步诊断治疗。

【粘液丝偏高】：

- (1) 尿常规中粘液丝是由尿路中细胞分泌出来的，在有尿路感染时分泌会明显增多，且伴有炎症细胞的出现。
- (2) 粘液丝偏高，可分为生理性偏高和病理性偏高两种，生理性偏高一般是由于喝水较少导致的尿液浓缩，一般在喝水后就能达到稀释的效果。
- (3) 病理性的粘液丝偏高是由于泌尿系炎症或者是前列腺炎导致的，需要注意观察，多喝水，同时有白细胞等炎症细胞增多时，应及时服用抗感染药物治疗。如果仅有粘液丝的增多而没有白细胞等炎症细胞增多时，尿路有炎症的可能性不大。
- (4) 建议平时饮食注意清淡，多喝水，少吃油腻和辛辣的食物，要注意个人清洁卫生，勤洗阴部，注意休息。

【宫颈肥大】：

- (1) 宫颈肥大引起的原因一是慢性炎症长期刺激，使宫颈充血、水肿，宫颈腺体和间质发生增生而导致宫颈不同程度的肥大、硬度增加。
- (2) 二是在宫颈腺体的深部可能出现粘液潴留，形成大小不等的囊肿，使宫颈变得肥大。
- (3) 宫颈肥大有时可比正常宫颈增大2~4倍，宫颈表面可以是光滑的，也可有糜烂。宫颈质地一般较硬，这是纤维结缔组织增生所致的。
- (4) 如果是单纯性的宫颈肥大，一般不需特殊处理，妇科定期复查即可。

【宫颈那囊】：

- (1) 宫颈腺体囊肿又叫宫颈纳氏囊肿（可称‘纳囊’或‘那囊’），同宫颈糜烂、宫颈息肉一样，是慢性宫颈炎的一种表现。
- (2) 临床表现时可以看到宫颈表面突出多个大小不一的青白色囊泡（并非紫色），内含黏液，小的有米粒大，大的有玉米粒大，有的可以长得很大，突出于宫颈表面，甚至到达阴道口，根部与宫颈之间有蒂相连，常合并有宫颈肥大。
- (3) 对其形成原因是在宫颈糜烂愈合过程中，新生的鳞状上皮覆盖宫颈腺管口或伸入腺管，将腺管口阻塞；腺管周围的结缔组织增生或瘢痕形成压迫腺管，使腺管变窄甚至阻塞，腺体分泌物引流受阻，滞留形成的囊肿叫宫颈纳氏囊肿。
- (4) 对小的纳囊，无任何临床症状可不予处理；对于密集的较小的纳囊或比较大的纳囊，可考虑光疗、激光、微波、自凝刀等物理治疗。
- (5) 对于较大的突出于宫颈表面的纳囊，可考虑电刀切除治疗。上述治疗方法均无太大痛苦，也基本不会影响日常的工作和生活。

【阴道炎】：

(1) 阴道炎是阴道粘膜及粘膜下结缔组织的炎症，是妇科门诊常见的疾病。

- (2) 正常健康妇女，由于解剖学及生物化学特点，阴道对病原体的侵入有自然防御功能，当阴道的自然防御功能遭到破坏，则病原体易于侵入，导致阴道炎症。
- (3) 绝经后妇女由于雌激素缺乏，阴道上皮菲薄，细胞内糖原含量减少，阴道 PH 高达 7 左右，故阴道抵抗力低下，比青春期及育龄妇女易受感染。
- (4) 阴道炎临床上以白带的性状发生改变以及外阴痒痒灼痛为主要临床特点，感染累及尿道时，可有尿痛、尿急等症状。常见的阴道炎有细菌性阴道病、滴虫性阴道炎、霉菌性阴道炎、老年性阴道炎。
- (5) 阴道炎由不同的病原体感染所致，一旦出现外阴不适，白带异常，立即去医院检查，确定病原体，针对病因治疗。

【子宫肌瘤】：

- (1) 子宫肌瘤又称子宫平滑肌瘤，是女性生殖器最常见的一种良性肿瘤，多见于 30—50 岁妇女，以 40—50 岁最为多见。
- (2) 子宫肌瘤根据肌瘤与子宫壁的关系分 3 类：肌壁间肌瘤、浆膜下肌瘤和粘膜下肌瘤。
- (3) 子宫肌瘤多无症状，少数表现为阴道出血，腹部触及肿物以及压迫症状等。如发生蒂扭转或其他情况时可引起疼痛。以多发性子宫肌瘤为常见。
- (4) 治疗必须根据患者年龄、生育要求、症状、肌瘤大小等情况全面考虑，肌瘤小且无症状，尤其近绝经年龄者，雌激素水平低落，肌瘤可自然萎缩或消失，通常不需治疗，每 3—6 个月随访一次；若肌瘤较大或症状明显继发贫血者，常需手术切除。

汇总医生： 丁昊炜

主检日期： 2024-07-08

主检医生：

分科结果

身高、体重、血压

项目名称	检查结果	项目名称	检查结果
身高	164cm	体重	40kg
血压	107/61mmHg		

***小结：**

(1) 体重指数 14.87：体重偏低

操作员：杨柳庆 检查日期：2024-07-04 检查医生：名燕凌

妇科内诊

项目名称	检查结果	项目名称	检查结果
外阴	正常	尿道口	正常
阴道	阴道炎	子宫	正常
附件	正常	宫颈	肥大&那囊
后穹窿	正常		

***小结：**

(1) 阴道炎

(2) 宫颈肥大 宫颈那囊

操作员：智美玲 检查日期：2024-07-04 检查医生：智美玲

检验报告

尿液分析+尿沉渣

项目名称	检查结果	单位	参考值	提示
白细胞尿	0	个/ul	0--13	
上皮细胞(EC)	9	/HP	0--28	
管型(CAST)	0	个/ul	0--1	
霉菌(尿)	0	/HP	0--0	
结晶	1	/HP	0--10	
透明度(CLA)	清亮			
胆红素(BIL)	-		阴性	
隐血(ERY)	-		阴性	
小圆上皮细胞(SRC)	0	个/ul	0--0	
维生素C	-		阴性	
异常红细胞	0	个/ul	0--3	
红细胞(正常)	0	个/ul	0--6	
鳞状上皮细胞	9	个/ul	0--0	↑
粘液丝	28	个/ul	0--0	↑
颜色(Colour)	淡黄色			
尿葡萄糖(GLU)	-		阴性	
酮体(KET)	-		阴性	
比重(SG)	1.020		1.003--1.030	
酸碱度(PH)	6.0		4.5--8.0	
尿蛋白质(PRO)	-		阴性	
尿胆原(URO)	-		阴性	
亚硝酸盐(NIT)	-		阴性	
红细胞(尿)(RBC)	0	个/ul	0--6	
尿白细胞(LEU)	-		阴性	

*小结:

鳞状上皮细胞偏高(9 /HP) 粘液丝偏高(28 /HP)

操作员：祁佳佳 检查日期:2024-07-04 检查医生:陈建国

血常规（五分类）

项目名称	检查结果	单位	参考值	提示
白细胞(WBC)	4.50	10 ⁹ /L	3.5--9.5	
淋巴细胞绝对值(LY#)	1.79	10 ⁹ /L	1.1--3.2	
淋巴细胞百分比(LY%)	39.8	%	20--50	
中性粒细胞绝对值(GR#)	2.50	10 ⁹ /L	1.8--6.3	
中性粒细胞百分比(GR%)	55.6	%	40--75	
嗜碱性粒细胞绝对值(BA#)	0.01	10 ⁹ /L	0--0.06	
嗜碱性粒细胞百分比(BA%)	0.2	%	0--1.0	
嗜酸性粒细胞绝对值(EO#)	0.02	10 ⁹ /L	0.02--0.52	
嗜酸性粒细胞百分比(EO%)	0.4	%	0.4--8.0	
血小板(PLT)	243	10 ⁹ /L	125--350	
血小板分布宽度(PDW)	15.6	%	15--17	
平均血小板体积(MPV)	8.9	fl	6.0--14.0	
血小板压积(PCT)	0.217	%	0.11--0.28	
红细胞(RBC)	4.18	10 ¹² /L	3.8--5.1	
血红蛋白	127	g/L	115--150	
红细胞压积(HCT)	38.8	%	35--45	
红细胞平均体积(MCV)	92.9	fl	82--100	
平均血红蛋白含量(MCH)	30.4	pg	27--34	
平均血红蛋白浓度(MCHC)	328	g/L	316--354	
单核细胞绝对值(MO#)	0.18	10 ⁹ /L	0.1--0.60	
单核细胞百分比(MO%)	4.0	%	3--10	
红细胞分布宽度标准差	40.7	fl	35--56	

(RDW-SD)				
红细胞分布宽度变异系数 (RDW-CV)	11.7	%	10.6--16.6	
大血小板比率	16.8	%	11--45	
大血小板数目	41	10 ⁹ /L	30--90	
未成熟粒细胞数目	0.00	10 ⁹ /L	0--999	
未成熟粒细胞百分比	0.0	%	0--100	
有核红细胞数目	0.000	10 ⁹ /L	0--9999	
有核红细胞百分比	0.00	/100WBC	0--9999	

***小结:**

未见异常

操作员：梁可欣 检查日期:2024-07-04 检查医生:陈建国

肾功三项

项目名称	检查结果	单位	参考值	提示
肌酐(CREA)	47.00	umol/L	41--73	
尿酸(UA)	141.00	umol/L	140--340	
尿素测定 (Urea)	4.70	mmol/L	2.6--7.5	

***小结:**

未见异常

操作员：刘慧芳 检查日期:2024-07-04 检查医生:陈建国

空腹血糖

项目名称	检查结果	单位	参考值	提示
葡萄糖(GLU)	4.24	mmol/L	3.89--6.1	

***小结:**

未见异常

操作员：刘慧芳 检查日期:2024-07-04 检查医生:陈建国

血脂四项

项目名称	检查结果	单位	参考值	提示
动脉硬化指数	0.85		1.31--3.19	↓
总胆固醇(CHOL)	3.98	mmol/L	2.59--5.2	
甘油三脂(TG)	0.57	mmol/L	0.7--1.7	↓
低密度脂蛋白(LDL)	1.71	mmol/L	0--4.13	
高密度脂蛋白(HDL)	2.02	mmol/L	0.77--1.55	↑

***小结:**

动脉硬化指数偏低(0.85) 甘油三脂(TG)偏低(0.57 mmol/L) 高密度脂蛋白(HDL)偏高(2.02 mmol/L)

操作员：刘慧芳 检查日期:2024-07-04 检查医生:陈建国

肝功能三项

项目名称	检查结果	单位	参考值	提示
γ-谷氨酰转肽酶(GGT)	11.0	U/L	7--45	
丙氨酸氨基转移酶(ALT)	12.00	U/L	7--40	
门冬氨酸氨基转移酶(AST)	19.00	U/L	13--35	
谷草比谷丙	1.58		0.4--2.5	

***小结:**

未见异常

操作员：刘慧芳 检查日期:2024-07-04 检查医生:陈建国

大同现代医学检验实验室

液基薄层细胞学图文报告

ID: 2024101890

病理号: 095141

姓名: 王锦娟

性别: 女

年龄: 44岁

送检科室:

电话号码: 13096598125

床号:

病历号:

体检号: 2308110801

送检医院: 大同瑞慈康复体检

送检日期: 2024-07-04

末次月经:

送检医生:

采样日期:

报告日期: 2024-07-04

标本满意度: 满意

细胞量: >45%

红细胞:

经期样本:

颈管细胞:

化生细胞:

鳞状细胞:

宫颈柱状细胞:

未见上皮内病变/恶性细胞:

正常范围内:

良性反应性改变:

- 炎症:
 - 轻度:
 - 中度:
 - 重度:
- 放疗:
- 妊娠:
- 萎缩性:
- 宫内避孕器:
- 其他:

病原体: 滴虫感染: 念珠菌感染: 细菌感染:

提示 HPV 感染: 疱疹病毒感染:

鳞状上皮细胞分析:

非典型鳞状细胞:

- 倾向上皮内瘤变:
- 倾向良性反应性改变:
- 不能明确意义(ASC-US):
- 不排除高度病变(ASC-H):

上皮内低度病变: 鳞癌:

上皮内高度病变:

- CIN2:
- CIN3:

腺上皮细胞分析:

非典型腺细胞:

- 宫内膜:
- 来源不明:

非典型腺细胞(宫颈管):

- 倾向原位腺癌:
- 不能明确意义:
- 倾向良性反应性改变:

腺癌:

- 宫颈管:
- 宫内膜:
- 其它:

炎细胞:

- 轻度:
- 中度:
- 重度:

可疑腺癌:

诊断意见: 未见上皮内病变或恶性细胞 (NILM)。

建议:

报告医师: 张荣生

地址: 大同市魏都大道 79 号, 本报告医师签字后有效
咨询: 0352-2830587 4006-122-995

妇科细胞学是筛查项目, 出于技术原因, 可能会有假阴性结果, 本检测仅对来样负责, 如果对结果有疑义, 请在收到报告 7 天内与我们联系。

大同瑞慈康复医院 12导联心电图报告

王锦娟 女 44岁

体检号:442531

病床号:

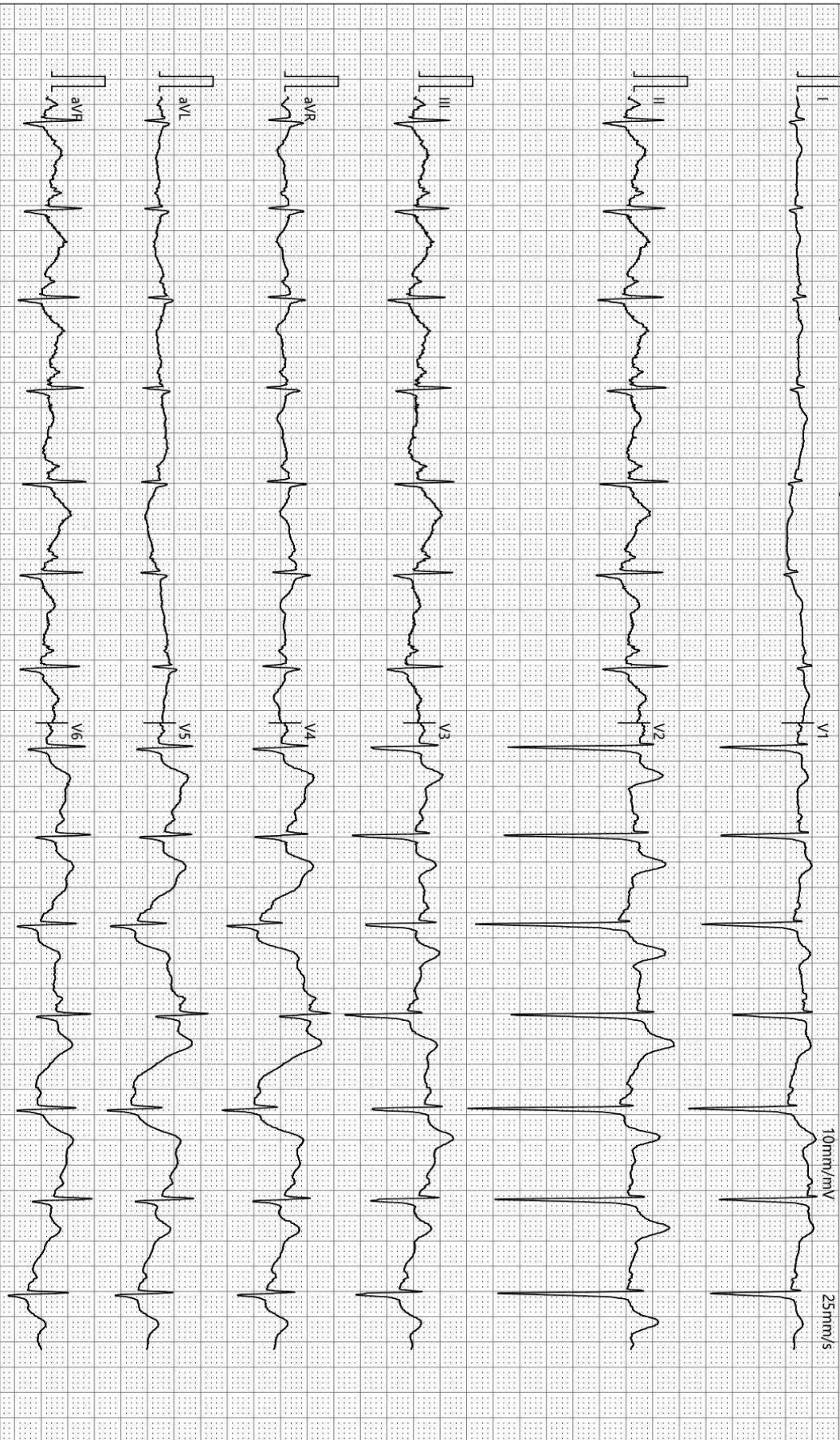
诊断结果:

- 1.窦性心律
- 2.正常心电图

诊断医生:

曹志 陶志峰

HR	: 82bpm	[60 ~ 100bpm]
P	: 106ms	[0 ~ 110ms]
PR	: 147ms	[120 ~ 200ms]
QRS	: 93ms	[60 ~ 100ms]
QT/QTc	: 376/440ms	[320 ~ 440/0 ~ 460ms]
P/QRS/T	: 82° / 78° / 71deg.	[0 ~ 75° / -30 ~ 90° / 0 ~ 75deg]
RV5/SV1	: 0.621/1.550mV	[0.0 ~ 2.5/0.0 ~ 2.0mV]



检查时间:2024-07-04 10:13:27

诊断时间:2024-07-04 10:23:07

SEMIP V1.90

仅供临床参考

双源 CT 诊断图文报告

流水号: 2308110801

影像号: CT20240704041

姓名: 王锦娟

年龄: 44 岁

性别: 女

检查设备: 西门子量子双源 CT

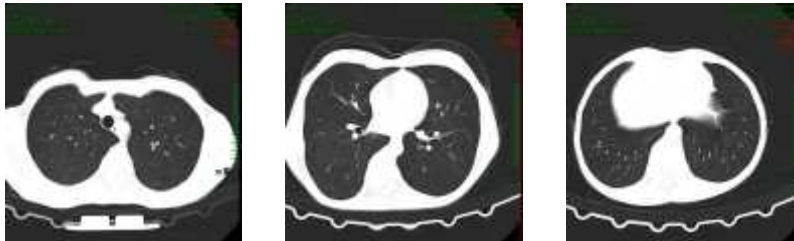
体检号: 442531

申请医院: 本院

体检科室: 体检科

检查部位: CT 检查

经典图像:



影像所见:

胸廓对称, 骨性肋骨完整, 胸壁软组织结构良好, 两肺支气管血管纹理走行分布良好, 支气管束结构清晰, 双肺通气良好。肺门结构未见异常。纵隔无偏移, 段以上支气管通畅。心影及大血管形态结构正常, 纵隔内未见肿大淋巴结。胸膜未见异常。

影像诊断:

胸部未见明显异常

报告医师: 剧艳军

检查日期: 2024-07-07

审核医师: 剧艳军

报告日期: 2024-07-07

超声诊断图文报告

流水号: 2308110801

影像号: 1602898

姓名: 王锦娟

年龄: 44 岁

性别: 女

检查设备: Vivid E95

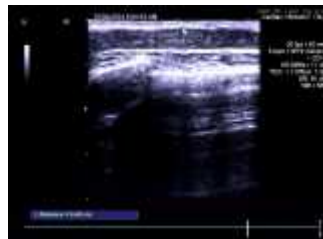
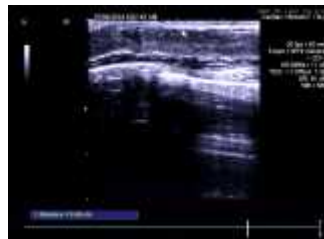
体检号: 442531

申请医院: 本院

体检科室: 体检科

检查部位: 乳腺彩超

经典图像:



影像所见:

双侧乳腺腺体层次清晰, 右乳腺体厚 0.5cm, 左乳腺体厚 0.6cm, 乳导管未见扩张, 未见明显占位性病变, CDFI: 未见异常血流信号。

双侧腋下未见明显肿大淋巴结。

影像诊断:

双侧乳腺未见明显异常

报告医师: 李菊蓉

检查日期: 2024-07-04

审核医师: 李菊蓉

报告日期: 2024-07-04

超声诊断图文报告

流水号: 2308110801

影像号: 1602905

姓名: 王锦娟

年龄: 44 岁

性别: 女

检查设备: Vivid E95

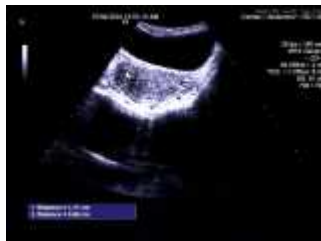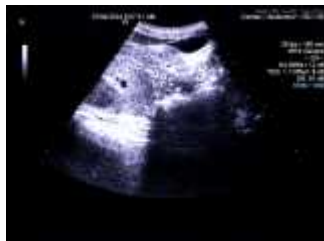体检号: 442531

申请医院: 本院

体检科室: 体检科

检查部位: 全腹彩超

经典图像:



影像所见:

肝脏大小形态正常, 包膜光滑完整, 实质回声均匀, 肝内管道系统走行清晰, 门静脉及肝内胆管不扩张。

胆囊大小形态正常, 壁不厚、光滑, 囊内透声好, 肝外胆管不扩张。

胰腺大小形态正常, 实质回声均匀, 主胰管不扩张。

脾脏大小形态正常, 实质回声均匀, 脾门静脉不宽。

双肾大小形态正常, 皮髓质分界清晰, 集合系统未见分离, 双侧输尿管未见扩张。

膀胱充盈佳, 未见明显异常。

前位子宫, 大小约 6.1*4.1*4.7cm, 肌壁回声欠均匀, 后壁及宫底均探及低回声结节, 大小分别约 0.7*0.6cm、1.2*1.0cm, 内膜线清晰, 厚 0.9cm, 宫颈厚约 3.0cm, 内可见囊性回声, 大小约 1.1*0.6cm, 双侧附件区未见异常。

影像诊断:

1. 子宫肌瘤
2. 宫颈纳囊

报告医师: 李菊蓉

检查日期: 2024-07-04

审核医师: 李菊蓉

报告日期: 2024-07-04