



2308040505

大同瑞慈健康体检

报 告 册

体检编号	441891	工号	4
姓名	姚娟春		
性别	女	年龄	38岁
单位	山西煤炭运销集团大同有限		
部门	山西煤炭运销集团大同有限公司		
联系电话	13934820021		
体检日期	2023-11-22		

尊敬的姚娟春女士您好！

首先，瑞慈健康体检全体员工欢迎您的光临，并对您的信任表示衷心的感谢！

您于 2023-11-22 （体检编号：441891）完成健康检查，本机构的各科医生已根据您的体检项目及结果，汇总成此份健康体检报告，并经总检医生审核。据此提出对您健康状况的综合分析及建议。

瑞慈健康体检倡导“大健康、大康复”，提出“健康是第一财富（Rich）”的人文理念。希望您仔细阅读并妥善地保管此份健康体检报告，并认真关注报告中的提示与建议，若您对报告内容有任何疑问，可直接与瑞慈健康体检客服部联系，进一步咨询。

健康体检咨询电话：**0352-2824444**

客户服务咨询电话：**0352-2830597**
400-6112995

瑞慈健康体检报告由下列内容组成：

第一部分：主检报告

第二部分：分科分项结果

第三部分：检验报告

第四部分：附表

主检报告

检查综述

- 1、【身高、体重、血压】（1）体重指数 26.77：超重（2）血压 116/52：本次测量基础血压偏低
- 2、【血常规（五分类）】血小板压积(PCT)偏高(0.331%) 血红蛋白偏低(93 g/L) 红细胞压积(HCT)偏低(30.6%) 红细胞平均体积(MCV)偏低(69.7 f1) 平均血红蛋白含量(MCH)偏低(21.2 pg) 平均血红蛋白浓度(MCHC)偏低(304 g/L) 大血小板数目偏高($102 \times 10^9/L$)
- 3、【生殖道微生态】上皮细胞(白带)++/HP G-杆菌++
- 4、【血脂四项】动脉硬化指数偏高(4.07)
- 5、【尿液分析+尿沉渣】白细胞尿偏高(15 个/u1) 鳞状上皮细胞偏高(28 /HP) 粘液丝偏高(13 /HP)
- 6、【妇科内诊】（1）宫颈肥大
- 7、【心电图】1. 窦性心律 2. T波改变
- 8、【甲状腺彩超】甲状腺右侧叶结节 TI-RADS II级 定期复查
- 9、【全腹彩超】1. 脂肪肝（轻度） 2. 宫颈纳囊

医生建议

【超重】：

(1) 体重指数是判断体重超标或偏低的主要指标。体重是反映和衡量一个人健康状况的重要标志之一，过胖和过瘦都不利于健康，身高体重不协调也不会给人以美感。体重的变化，还会直接反映身体长期的热量平衡状态。

(2) 当需要比较及分析一个人的体重对于不同身高的人所带来的健康影响时，体重指数是一个中立而可靠的指标。其主要适用于需要体重测试、体型肥胖和全身检查的人群。

(3) 体重指数(BMI)是世界卫生组织推荐的国际统一使用的肥胖分型标准，也是目前国际上常用的衡量人体胖瘦程度以及是否健康的一个标准，其计算方式为： $BMI = \text{体重(千克)} / \text{身高(米} \times \text{米)}$ 。成人的标准值是BMI 18.5-23.9之间。低于18.5为体重指数偏低；高于23.9则为体重指数偏高。

(4) 一般表现为体重超重或肥胖，超重及肥胖会出现一系列代谢性疾病，如高血压、高血糖、高血脂、高尿酸血症等，所以体重指数偏高者一定要注意控制体重。

(5) 合理控制饮食，食品多样化，食物纤维可适量增加，饮食规律，避免暴饮暴食，低盐、低脂饮食为主，减少高热量食物的摄入。

(6) 加强体育锻炼，每天最少保持30分钟的中等强度运动。鼓励每天至少快步走6000步比较健康。肥胖患者不适合较剧烈的运动，会加重膝关节的负担，可以选择游泳、划船等对膝关节负荷较小的运动。

(7) 定期检查血糖、血脂、肝功、肝脏B超等，积极治疗基础性疾病。

(8) 减少热量摄取及增加热量消耗。强调以健康行为、饮食、运动为主的综合治疗。

【本次测量基础血压偏低】：

(1) 由于生理或病理原因造成血压低于90/60mmHg，就会形成低血压，平时我们讨论的低血压大多为慢性低血压。慢性低血压据统计发病率为4%左右，老年人群中可高达10%。

(2) 低血压一般可分为三类：一是体质性低血压，一般认为与遗传和体质瘦弱有关，多见于20-50岁的妇女和老年人，轻者可无如何症状，重者出现精神疲惫、头晕、头痛，甚至昏厥。夏季气温较高时更明显。

(3) 二是体位性低血压，体位性低血压是患者从卧位到坐位或直立位时，或长时间站立出现血压突然下降超过20mmHg，并伴有明显症状，这些症状包括：头昏、头晕、视力模糊、乏力、恶心、认识功能障碍、心悸、颈背部疼痛。

(4)体位性低血压与多种疾病有关，如多系统萎缩、糖尿病、帕金森氏病、多发性硬化病、更年期障碍、血液透析、手术后遗症、麻醉、降压药、利尿药、催眠药、抗精神抑郁药等，或其他如久病卧床，体质虚弱的老年人。

(5)三是继发性低血压，由某些疾病或药物引起的低血压，如脊髓空洞症、风湿性心脏病、降压药、抗抑郁药和慢性营养不良症、血液透析病人。

(6)饮食疗法是治疗本病的有力措施之一，可逐渐提高病患者的身体素质，改善心血管功能，增加心肌收缩力，增加心排血量，提高动脉管壁紧张度，从而逐步使血压上升并稳定正常水平，消除低血压带来的种种不适症状。

(7)荤素兼吃，合理搭配膳食，保证摄入全面充足的营养物质，使体质从纤弱逐渐变得健壮。

(8)如伴有红细胞计数过低，血红蛋白不足的贫血症，宜适当多吃富含蛋白质、铁、铜、叶酸、维生素 B12、维生素 C 等食物，诸如猪肝、蛋黄、瘦肉、牛奶、鱼虾、贝类、大豆、红糖及新鲜蔬菜、水果。有利于增加心排血量，改善大脑的供血量，提高血压和消除血压偏低引起的不良症状。

(9)莲子、桂圆、大枣、桑椹等果品，具有养心益血、健脾补脑之力，可常食用。

(10)伴有食少纳差者，宜适当食用能刺激食欲的食物和调味品，如姜、葱、醋、酱、糖、胡椒、辣椒、啤酒、葡萄酒等。

(11)加强锻炼，选择适合自己的运动方式。

【大血小板数目偏高】：

(1)供内科结合临床参考。

【平均血红蛋白浓度(MCHC)偏低】：

(1)建议内科咨询，定期复查。

【红细胞平均体积(MCV)偏低】：

(1)供内科结合临床参考。

【红细胞压积(HCT)偏低】：

(1)结合临床，内科咨询。

(2)血液流动性增加，其降低的临床意义可能是由于体内水分较多，或有贫血，定期复查血常规，血液科随诊。

【血小板压积(PCT)偏高】：

(1)血小压积是指外周血中血小板的容积占血液容积的百分比。血小板压积偏高，如果在血小板数目正常的情况下，可不考虑。如果血小板数目明显增高，建议往血液科进一步复查，以明确诊断。

【平均血红蛋白含量(MCH)偏低】：

(1)供内科结合临床参考。

【血红蛋白偏低】：

(1)血液科咨询，必要时治疗。

(2)复查血常规。

【上皮细胞(白带)++/HP】：

(1)在生理情况下，阴道内的细胞新陈代谢会正常脱落，在取标本的时候会取到有脱落的上皮细胞，镜检时就会发现阳性，这属于正常的现象。如果同时阴道分泌物检查发现有病原菌感染的情况，建议往妇科进一步诊断治疗。

【G-杆菌++】：

(1)阴道微生物学检查是用于提示除阴道的正常菌群之外，可致病的菌群类别判断，用于临床治疗指导。

【动脉硬化指数偏高】：

(1)动脉硬化指数偏高，提示动脉硬化的风险性会更高，也就是心脑血管疾病的发病率会相对较高。建议控制血脂、血糖，少吃油腻食物，多吃蔬菜水果，加强锻炼，减轻体重。

【鳞状上皮细胞偏高】：

(1)在生理情况下，机体正常的新陈代谢都会引起鳞状上皮细胞的脱离，这是一种正常的机体现象。如果长时间出现鳞状上皮细胞偏高的现象时，则有可能是尿路感染、泌尿系统结石等因素导致，应及时往泌尿外科进一步诊断治疗。

【粘液丝偏高】：

- (1)尿常规中粘液丝是由尿路中细胞分泌出来的，在有尿路感染时分泌会明显增多，且伴有炎症细胞的出现。
- (2)粘液丝偏高，可分为生理性偏高和病理性偏高两种，生理性偏高一般是由于喝水较少导致的尿液浓缩，一般在喝水后就能达到稀释的效果。
- (3)病理性的粘液丝偏高是由于泌尿系炎症或者是前列腺炎导致的，需要注意观察，多喝水，同时有白细胞等炎症细胞增多时，应及时服用抗感染药物治疗。如果仅有粘液丝的增多而没有白细胞等炎症细胞增多时，尿路有炎症的可能性不大。
- (4)建议平时饮食注意清淡，多喝水，少吃油腻和辛辣的食物，要注意个人清洁卫生，勤洗阴部，注意休息。

【白细胞尿偏高】：

(1)白细胞尿偏高，一般提示为泌尿系感染，白细胞数目跟感染的程度相关，细菌感染的程度越重，白细胞数目增加的越高。建议往泌尿外科诊断治疗。

【宫颈肥大】：

- (1)宫颈肥大引起的原因一是慢性炎症长期刺激，使宫颈充血、水肿，宫颈腺体和间质发生增生而导致宫颈不同程度的肥大、硬度增加。
- (2)二是在宫颈腺体的深部可能出现粘液潴留，形成大小不等的囊肿，使宫颈变得肥大。
- (3)宫颈肥大有时可比正常宫颈增大2~4倍，宫颈表面可以是光滑的，也可有糜烂。宫颈质地一般较硬，这是纤维结缔组织增生所致的。
- (4)如果是单纯性的宫颈肥大，一般不需特殊处理，妇科定期复查即可。

【T波改变】：

(1)可见于心肌劳损，电解质混乱及神经调节异常，如疲劳，精神紧张等，往心血管内科咨询，进一步查找病因及治疗。

【甲状腺右侧叶结节】：

- (1)甲状腺结节是一种常见的甲状腺疾病，很多甲状腺疾病可表现为结节，如可由甲状腺退行性变、炎症、自身免疫性及新生物等多种病变所致。甲状腺结节在各个年龄段的男女人群中均可见到，但中年女性中较多。
- (2)甲状腺结节分良性和恶性两大类，良性的占绝大多数，恶性者不足1%，判断甲状腺结节的良恶主要依靠病史、体格检查、放射性核素扫描、穿刺细胞学检查。
- (3)建议往外科就诊，进一步检查，明确诊断，结合临床诊治并定期复查。

【脂肪肝】：

- (1)脂肪肝是指肝脏被脂肪浸润，为一种多病因引起的获得性疾病。
- (2)脂肪肝是以肝细胞脂肪变性和脂肪蓄积为病理特征，最常见易患因素有超重或肥胖、进食油腻食物、高脂血症（尤其甘油三酯升高）、营养失调（营养过量或不足）、饮酒、高脂血症、少运动、糖耐量异常、减肥造成体重急剧下降、营养不良、中毒和药物等。
- (3)当肝内脂类（主要为甘油三酯）含量超过肝重的5%时为脂肪肝。脂肪肝是一个常见的临床现象，不是一个独立性的疾病。
- (4)值得注意的是，过多的脂肪在肝组织、肝细胞内浸润，引起肝细胞肿大，严重可致肝硬化。脂肪肝是可逆性的，合理饮食、运动及治疗后可恢复。

- (5)合理控制饮食，控制总摄入量，低盐、低脂和低糖类饮食，少吃动物内脏，多吃蔬菜水果；
- (6)控制危险因素，如控制体重、改善胰岛素抵抗、调整血脂紊乱，戒酒、戒烟，坚持长期有氧运动，加强体育锻炼；
- (7)定期复查腹部彩超、血脂、肝功能。

【宫颈纳囊】：

- (1)宫颈腺体囊肿又叫宫颈纳氏囊肿（可称‘纳囊’或‘那囊’），同宫颈糜烂、宫颈息肉一样，是慢性宫颈炎的一种表现。
- (2)临床表现时可以看到宫颈表面突出多个大小不一的青白色囊泡（并非紫色），内含黏液，小的有米粒大，大的有玉米粒大，有的可以长得很大，突出于宫颈表面，甚至到达阴道口，根部与宫颈之间有蒂相连，常合并有宫颈肥大。
- (3)其形成原因是在宫颈糜烂愈合过程中，新生的鳞状上皮覆盖宫颈腺管口或伸入腺管，将腺管口阻塞；腺管周围的结缔组织增生或瘢痕形成压迫腺管，使腺管变窄甚至阻塞，腺体分泌物引流受阻，滞留形成的囊肿叫宫颈纳氏囊肿。
- (4)对小的纳囊，无任何临床症状可不予处理；对于密集的较小的纳囊或比较大的纳囊，可考虑光疗、激光、微波、自凝刀等物理治疗。
- (5)对于较大的突出于宫颈表面的纳囊，可考虑电刀切除治疗。上述治疗方法均无太大痛苦，也基本不会影响日常的工作和生活。

汇总医生： 樊兴国

主检日期： 2023-11-23

主检医生：

分科结果

身高、体重、血压

项目名称	检查结果	项目名称	检查结果
身高	164cm	体重	72kg
血压	116/52mmHg		

***小结：**

(1) 体重指数 26.77：超重

(2) 血压 116/52：本次测量基础血压偏低

操作员：杨彦霞

检查日期：2023-11-22

检查医生：张彬艳

妇科内诊

项目名称	检查结果	项目名称	检查结果
外阴	正常	尿道口	正常
阴道	通畅	子宫	正常
附件	正常	宫颈	宫颈肥大
后穹窿	正常		

***小结：**

(1) 宫颈肥大

操作员：许艳华

检查日期：2023-11-22

检查医生：许艳华

检验报告

尿液分析+尿沉渣

项目名称	检查结果	单位	参考值	提示
白细胞尿	15	个/ul	0--13	↑
上皮细胞(EC)	28	/HP	0--28	
管型(CAST)	0	个/ul	0--1	
霉菌(尿)	0	/HP	0--0	
结晶	0	/HP	0--10	
透明度(CLA)	清亮			
胆红素(BIL)	-		阴性	
隐血(ERY)	-		阴性	
小圆上皮细胞(SRC)	0	个/ul	0--0	
维生素C	-		阴性	
异常红细胞	0	个/ul	0--3	
红细胞(正常)	1	个/ul	0--6	
鳞状上皮细胞	28	个/ul	0--0	↑
粘液丝	13	个/ul	0--0	↑
颜色(Colour)	淡黄色			
尿葡萄糖(GLU)	-		阴性	
酮体(KET)	-		阴性	
比重(SG)	1.020		1.003--1.030	
酸碱度(PH)	6.0		4.5--8.0	
尿蛋白质(PRO)	-		阴性	
尿胆原(URO)	-		阴性	
亚硝酸盐(NIT)	-		阴性	
红细胞(尿)(RBC)	1	个/ul	0--6	
尿白细胞(LEU)	-		阴性	

*小结:

白细胞尿偏高(15 个/ul) 鳞状上皮细胞偏高(28 /HP) 粘液丝偏高(13 /HP)

操作员：祁佳佳 检查日期:2023-11-22 检查医生:陈建国

血常规（五分类）

项目名称	检查结果	单位	参考值	提示
白细胞(WBC)	7.01	10 ⁹ /L	3.5--9.5	
淋巴细胞绝对值(LY#)	2.34	10 ⁹ /L	1.1--3.2	
淋巴细胞百分比(LY%)	33.5	%	20--50	
中性粒细胞绝对值(GR#)	4.05	10 ⁹ /L	1.8--6.3	
中性粒细胞百分比(GR%)	57.8	%	40--75	
嗜碱性粒细胞绝对值(BA#)	0.04	10 ⁹ /L	0--0.06	
嗜碱性粒细胞百分比(BA%)	0.5	%	0--1.0	
嗜酸性粒细胞绝对值(EO#)	0.19	10 ⁹ /L	0.02--0.52	
嗜酸性粒细胞百分比(EO%)	2.7	%	0.4--8.0	
血小板(PLT)	302	10 ⁹ /L	125--350	
血小板分布宽度(PDW)	15.7	%	15--17	
平均血小板体积(MPV)	11.0	fl	6.0--14.0	
血小板压积(PCT)	0.331	%	0.11--0.28	↑
红细胞(RBC)	4.39	10 ¹² /L	3.8--5.1	
血红蛋白	93	g/L	115--150	↓
红细胞压积(HCT)	30.6	%	35--45	↓
红细胞平均体积(MCV)	69.7	fl	82--100	↓
平均血红蛋白含量(MCH)	21.2	pg	27--34	↓
平均血红蛋白浓度(MCHC)	304	g/L	316--354	↓
单核细胞绝对值(MO#)	0.39	10 ⁹ /L	0.1--0.60	
单核细胞百分比(MO%)	5.5	%	3--10	
红细胞分布宽度标准差	43.5	fl	35--56	

(RDW-SD)				
红细胞分布宽度变异系数 (RDW-CV)	16.4	%	10.6--16.6	
大血小板比率	33.9	%	11--45	
大血小板数目	102	10 ⁹ /L	30--90	↑
未成熟粒细胞数目	0.00	10 ⁹ /L	0--999	
未成熟粒细胞百分比	0.1	%	0--100	
有核红细胞数目	0.000	10 ⁹ /L	0--9999	
有核红细胞百分比	0.00	/100WBC	0--9999	

***小结：**

血小板压积(PCT)偏高(0.331 %) 血红蛋白偏低(93 g/L) 红细胞压积(HCT)偏低(30.6 %) 红细胞平均体积(MCV)偏低(69.7 fl) 平均血红蛋白含量(MCH)偏低(21.2 pg) 平均血红蛋白浓度(MCHC)偏低(304 g/L) 大血小板数目偏高(102 10⁹/L)

操作员：余雅倩 检查日期：2023-11-22 检查医生：陈建国

肾功三项

项目名称	检查结果	单位	参考值	提示
肌酐(CREA)	54.00	umol/L	41--73	
尿酸(UA)	235.00	umol/L	140--340	
尿素测定 (Urea)	3.40	mmol/L	2.6--7.5	

***小结：**

未见异常

操作员：王文静 检查日期：2023-11-22 检查医生：陈建国

空腹血糖

项目名称	检查结果	单位	参考值	提示
葡萄糖(GLU)	4.73	mmol/L	3.89--6.1	

***小结：**

未见异常

操作员：王文静 检查日期：2023-11-22 检查医生：陈建国

生殖道微生物

项目名称	检查结果	单位	参考值	提示
线索细胞	-			
清洁度	II			
上皮细胞(白带)	++			
滴虫	-			
G-球菌	-			
霉菌	-			
G-杆菌	++			
G+杆菌	-			
G+球菌	-			

***小结：**

上皮细胞(白带)++/HP G-杆菌++

操作员：黄璐瑶 检查日期：2023-11-23 检查医生：陈建国

血脂四项

项目名称	检查结果	单位	参考值	提示
动脉硬化指数	4.07		1.31--3.19	↑
总胆固醇(CHOL)	4.48	mmol/L	2.59--5.2	
甘油三脂(TG)	1.67	mmol/L	0.7--1.7	
低密度脂蛋白(LDL)	3.91	mmol/L	0--4.13	
高密度脂蛋白(HDL)	0.96	mmol/L	0.77--1.55	

***小结：**

动脉硬化指数偏高(4.07)

操作员：王文静 检查日期：2023-11-22 检查医生：陈建国

肝功能三项

项目名称	检查结果	单位	参考值	提示
γ-谷氨酰转肽酶(GGT)	14.0	U/L	7--45	
丙氨酸氨基转移酶(ALT)	16.00	U/L	7--40	
门冬氨酸氨基转移酶(AST)	25.00	U/L	13--35	
谷草比谷丙	1.56		0.4--2.5	

*小结:

未见异常

操作员：王文静 检查日期:2023-11-22 检查医生:陈建国

大同现代医学检验实验室

液基薄层细胞学图文报告

ID: 2023092059

病理号: 088058

姓名: 姚娟春

性别: 女

年龄: 38岁

送检科室:

电话号码: 13934820021

床号:

病历号:

体检号: 2308040505

送检医院: 大同瑞慈康复体检

送检日期: 2023-11-22

末次月经:

送检医生:

采样日期:

报告日期: 2023-11-22

标本满意度: 满意

细胞量: >45%

红细胞:

经期样本:

颈管细胞:

化生细胞:

鳞状细胞:

宫颈柱状细胞:

未见上皮内病变/恶性细胞:

正常范围内:

- 良性反应性改变:
- 炎症:
 - 轻度:
 - 中度:
 - 重度:
 - 放疗:
 - 妊娠:
 - 萎缩性:
 - 宫内避孕器:
 - 其他:

病原体: 滴虫感染: 念珠菌感染: 细菌感染:

提示 HPV 感染: 疱疹病毒感染:

鳞状上皮细胞分析:

- 非典型鳞状细胞:
- 倾向上皮内瘤变:
 - 倾向良性反应性改变:
 - 不能明确意义(ASC-US):
 - 不排除高度病变(ASC-H):
- 上皮内低度病变: 鳞癌:
- 上皮内高度病变:
- CIN2:
 - CIN3:

腺上皮细胞分析:

非典型腺细胞:

- 宫内膜:
- 来源不明:

非典型腺细胞(宫颈管):

- 倾向原位腺癌:
- 不能明确意义:
- 倾向良性反应性改变:

腺癌:

- 宫颈管:
- 宫内膜:
- 其它:

炎细胞:

- 轻度:
- 中度:
- 重度:

可疑腺癌:

诊断意见: 未见上皮内病变或恶性细胞 (NILM)。

建议:

报告医师: 张荣生

地址: 大同市魏都大道 79 号, 本报告医师签字后有效
咨询: 0352-2830587 4006-122-995

妇科细胞学是筛查项目, 出于技术原因, 可能会有假阴性结果, 本检测仅对来样负责, 如果对结果有疑义, 请在收到报告 7 天内与我们联系。

大同瑞慈康复医院 12导联心电图报告

姚娟春 女 38岁

体检号:441891

病床号:

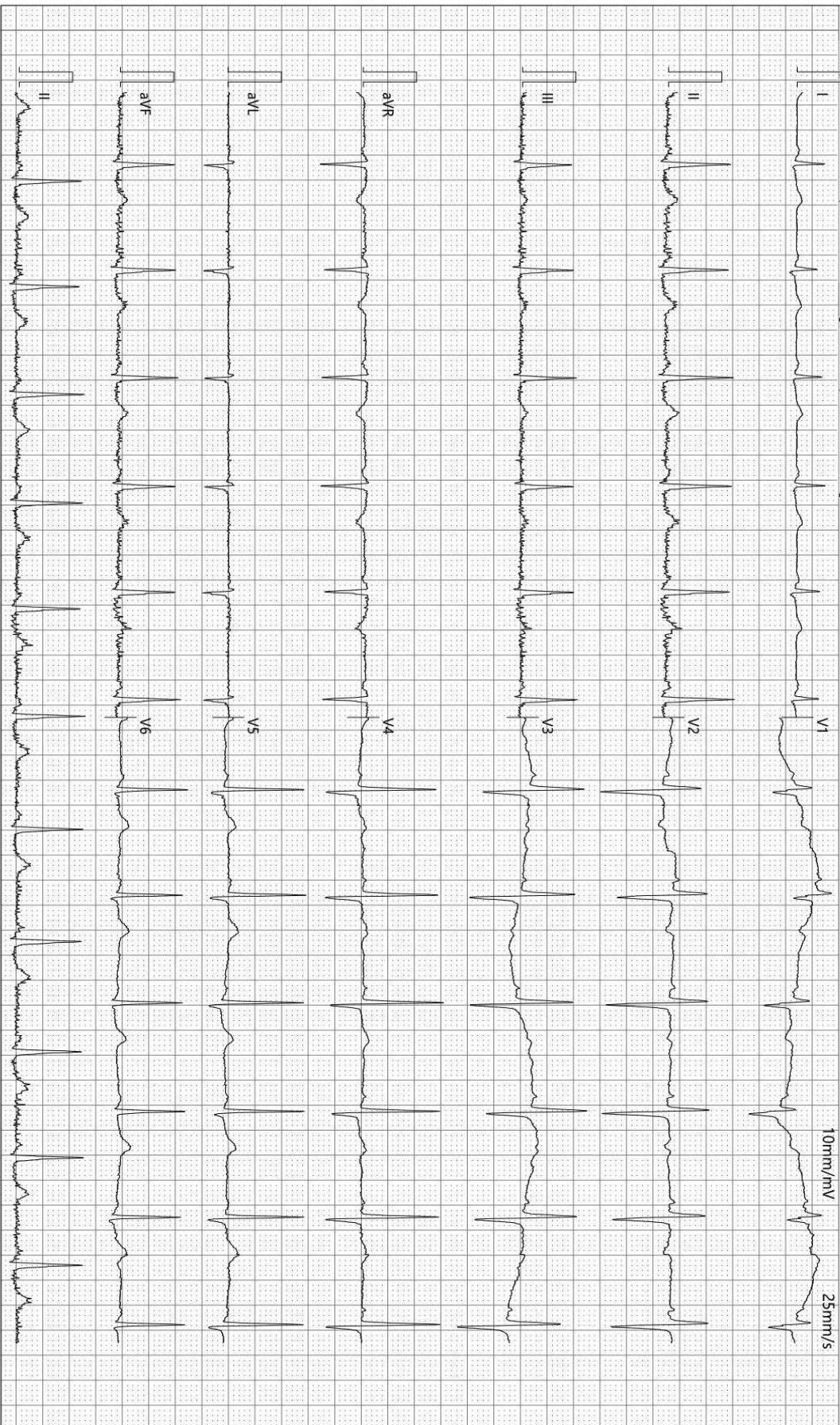
诊断结果:

- 1. 窦性心律
- 2. T波改变

诊断医生:

张之生

HR : 69bpm [60 ~ 100bpm]
 P : 116 ↑ ms [0 ~ 110ms]
 PR : 130ms [120 ~ 200ms]
 QRS : 78ms [60 ~ 100ms]
 QT/QTc : 418/448ms [320 ~ 440/0 ~ 460ms]
 P/QRS/T : 58/71/56deg. [0 ~ 75/-30 ~ 90/0 ~ 75deg]
 RV5/SV1 : 1.483/0.484mV [0.0 ~ 2.5/0.0 ~ 2.0mV]



检查时间:2023-11-22 10:08:20

诊断时间:2023-11-22 10:16:51

SEMIP V1.90

仅供临床参考

双源 CT 诊断图文报告

流水号: 2308040505

影像号: CT20231121188

姓名: 姚娟春

年龄: 38 岁

性别: 女

检查设备: 西门子量子双源 CT

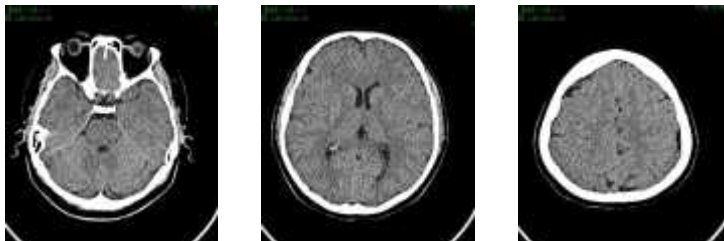体检号: 441891

申请医院: 本院

体检科室: 体检科

检查部位: CT 检查

经典图像:



影像所见:

颅脑结构双侧对称, 脑实质内未见异常密度。中线结构居中。脑沟、裂、池及脑室系统等未见异常。

影像诊断:

颅脑未见明显异常

报告医师: 剧艳军

检查日期: 2023-11-23

审核医师: 剧艳军

报告日期: 2023-11-23

超声诊断图文报告

流水号: 2308040505

影像号: 1457956

姓名: 姚娟春

年龄: 38 岁

性别: 女

检查设备: Vivid E95

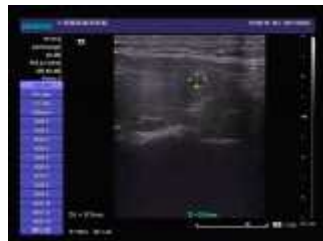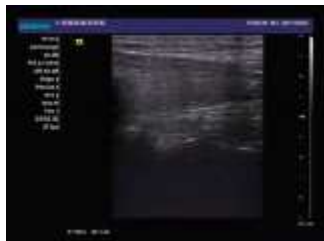体检号: 441891

申请医院: 本院

体检科室: 体检科

检查部位: 甲状腺彩超

经典图像:



影像所见:

甲状腺双侧叶形态正常, 包膜完整, 于右侧叶探及大小约 0.4*0.3cm 囊性结节, 形态规则, 边界清, 余实质回声均匀, CDFI: 未见异常血流信号。

双侧颈部未见明显肿大淋巴结。

影像诊断:

甲状腺右侧叶结节 TI-RADS II 级 定期复查

报告医师: 李菊蓉

检查日期: 2023-11-22

审核医师: 李菊蓉

报告日期: 2023-11-22

超声诊断图文报告

流水号: 2308040505

影像号: 1457991

姓名: 姚娟春

年龄: 38 岁

性别: 女

检查设备: Vivid E95

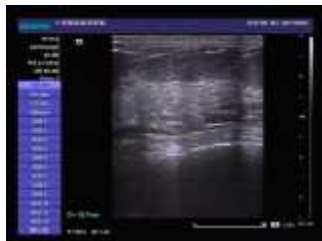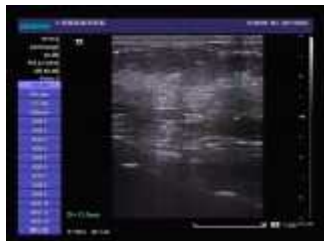体检号: 441891

申请医院: 本院

体检科室: 体检科

检查部位: 乳腺彩超

经典图像:



影像所见:

双侧乳腺腺体层次清晰, 右乳腺体厚 1.1cm, 左乳腺体厚 1.1cm, 乳导管未见扩张, 未见明显占位性病变, CDFI: 未见异常血流信号。

双侧腋下未见明显肿大淋巴结。

影像诊断:

双侧乳腺未见明显异常

报告医师: 李菊蓉

检查日期: 2023-11-22

审核医师: 李菊蓉

报告日期: 2023-11-22

超声诊断图文报告

流水号: 2308040505

影像号: 1457993

姓名: 姚娟春

年龄: 38 岁

性别: 女

检查设备: Vivid E95

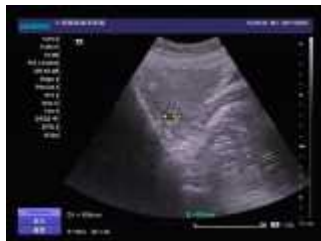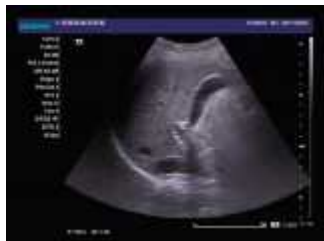体检号: 441891

申请医院: 本院

体检科室: 体检科

检查部位: 全腹彩超

经典图像:



影像所见:

肝脏大小形态正常, 包膜光滑完整, 实质回声细腻增强, 肝内管道系统走行欠清晰, 门静脉及肝内胆管不扩张。

胆囊大小形态正常, 壁不厚、光滑, 囊内透声好, 肝外胆管不扩张。

胰腺大小形态正常, 实质回声均匀, 主胰管不扩张。

脾脏大小形态正常, 实质回声均匀, 脾门静脉不宽。

双肾大小形态正常, 皮髓质分界清晰, 集合系统未见分离, 双侧输尿管未见扩张。

膀胱充盈佳, 未见明显异常。

前位子宫, 大小约 5.6*3.8*cm, 肌壁回声均匀, 内膜线清晰, 厚 0.9cm, 宫颈厚约 3.4cm, 内探及囊性回声, 大小约 0.9*0.9cm, 边界清, 双侧附件区未见异常。

影像诊断:

1. 脂肪肝 (轻度)
2. 宫颈纳囊

报告医师: 李菊蓉

检查日期: 2023-11-22

审核医师: 李菊蓉

报告日期: 2023-11-22