



2308030636

大同瑞慈健康体检

报 告 册

体检编号	440897	工号	46
姓名	刘义珠		
性别	男	年龄	75岁
单位	山西省森林公安局桑干河分		
部门	山西省森林公安局桑干河分局		
联系电话	13834261513		
体检日期	2025-04-27		

尊敬的刘义珠先生您好！

首先，瑞慈健康体检全体员工欢迎您的光临，并对您的信任表示衷心的感谢！

您于 2025-04-27 （体检编号：440897）完成健康检查，本机构的各科医生已根据您的体检项目及结果，汇总成此份健康体检报告，并经总检医生审核。据此提出对您健康状况的综合分析及建议。

瑞慈健康体检倡导“大健康、大康复”，提出“健康是第一财富（Rich）”的人文理念。希望您仔细阅读并妥善地保管此份健康体检报告，并认真关注报告中的提示与建议，若您对报告内容有任何疑问，可直接与瑞慈健康体检客服部联系，进一步咨询。

健康体检咨询电话：0352-2824444

客户服务咨询电话：0352-2830597

400-6112995

瑞慈健康体检报告由下列内容组成：

第一部分：主检报告

第二部分：分科分项结果

第三部分：检验报告

第四部分：附表

主检报告

检查综述

- 1、【身高、体重、血压】 (1) 血压 136/52：本次测量基础血压偏低
- 2、【耳鼻喉科】 (1) 鼻腔黏膜充血 鼻腔：粘膜结痂
- 3、【尿液分析+尿沉渣】 结晶偏高(16 /HP) 维生素 C+- 鳞状上皮细胞偏高(9 /HP) 粘液丝偏高(3 /HP) 尿白细胞(LEU)+-
- 4、【心电图】 1. 窦性心律不齐
- 5、【眼科】 (1) 镜 0.6 (2) 镜 0.5

医生建议

【本次测量基础血压偏低】：

- (1) 由于生理或病理原因造成血压低于 90/60mmHg，就会形成低血压，平时我们讨论的低血压大多为慢性低血压。慢性低血压据统计发病率为 4% 左右，老年人群中可高达 10%。
- (2) 低血压一般可分为三类：一是体质性低血压，一般认为与遗传和体质瘦弱有关，多见于 20—50 岁的妇女和老年人，轻者可无如何症状，重者出现精神疲惫、头晕、头痛，甚至昏厥。夏季气温较高时更明显。
- (3) 二是体位性低血压，体位性低血压是患者从卧位到坐位或直立位时，或长时间站立出现血压突然下降超过 20mmHg，并伴有明显症状，这些症状包括：头昏、头晕、视力模糊、乏力、恶心、认识功能障碍、心悸、颈背部疼痛。
- (4) 体位性低血压与多种疾病有关，如多系统萎缩、糖尿病、帕金森氏病、多发性硬化病、更年期障碍、血液透析、手术后遗症、麻醉、降压药、利尿药、催眠药、抗精神抑郁药等，或其他如久病卧床，体质虚弱的老年人。
- (5) 三是继发性低血压，由某些疾病或药物引起的低血压，如脊髓空洞症、风湿性心脏病、降压药、抗抑郁药和慢性营养不良症、血液透析病人。
- (6) 饮食疗法是治疗本病的有力措施之一，可逐渐提高病患者的身体素质，改善心血管功能，增加心肌收缩力，增加心排血量，提高动脉管壁紧张度，从而逐步使血压上升并稳定正常水平，消除低血压带来的种种不适症状。
- (7) 荤素兼吃，合理搭配膳食，保证摄入全面充足的营养物质，使体质从纤弱逐渐变得健壮。
- (8) 如伴有红细胞计数过低，血红蛋白不足的贫血症，宜适当多吃富含蛋白质、铁、铜、叶酸、维生素 B12、维生素 C 等食物，诸如猪肝、蛋黄、瘦肉、牛奶、鱼虾、贝类、大豆、红糖及新鲜蔬菜、水果。有利于增加心排血量，改善大脑的供血量，提高血压和消除血压偏低引起的不良症状。
- (9) 莲子、桂圆、大枣、桑椹等果品，具有养心益血、健脾补脑之力，可常食用。
- (10) 伴有食少纳差者，宜适当食用能刺激食欲的食物和调味品，如姜、葱、醋、酱、糖、胡椒、辣椒、啤酒、葡萄酒等。
- (11) 加强锻炼，选择适合自己的运动方式。

【鼻腔黏膜充血】：

- (1) 积极锻炼身体，治疗全身疾病。
- (2) 戒除烟酒，避免刺激。
- (3) 建议到耳鼻喉科就诊，选择恰当的治疗方法。

【鼻腔：粘膜结痂】：

- (1) 建议耳鼻喉科诊断治疗。

【鳞状上皮细胞偏高】：

(1)在生理情况下，机体正常的新陈代谢都会引起鳞状上皮细胞的脱离，这是一种正常的机体现象。如果长时间出现鳞状上皮细胞偏高的现象时，则有可能是尿路感染、泌尿系统结石等因素导致，应及时往泌尿外科进一步诊断治疗。

【粘液丝偏高】：

- (1)尿常规中粘液丝是由尿路中细胞分泌出来的，在有尿路感染时分泌会明显增多，且伴有炎症细胞的出现。
- (2)粘液丝偏高，可分为生理性偏高和病理性偏高两种，生理性偏高一般是由于喝水较少导致的尿液浓缩，一般在喝水后就能达到稀释的效果。
- (3)病理性的粘液丝偏高是由于泌尿系炎症或者是前列腺炎导致的，需要注意观察，多喝水，同时有白细胞等炎症细胞增多时，应及时服用抗感染药物治疗。如果仅有粘液丝的增多而没有白细胞等炎症细胞增多时，尿路有炎症的可能性不大。
- (4)建议平时饮食注意清淡，多喝水，少吃油腻和辛辣的食物，要注意个人清洁卫生，勤洗阴部，注意休息。

【尿白细胞(LEU)+-】：

- (1)建议结合临床参考。

【维生素 C+-】：

- (1)尿液中维生素 C 阳性，一般提示饮食中摄入维生素 C 含量较高的食物，引起尿液中维生素 C 呈阳性反应。建议定期复查尿常规。

【结晶偏高】：

- (1)尿结晶是尿液经离心沉淀后所观察到形态各异的盐类结晶，尿液中结晶的形成取决于尿液的溶解度、PH 值、温度等因素。尿结晶长期存在，有形成泌尿系结石的可能，所以要引起重视。建议调节饮食结构、多喝水，避免泌尿系结石的发生。

【窦性心律不齐】：

- (1)供内科临床参考，可见于正常人，无重要临床意义。
- (2)见于正常人，是一种随呼吸节律而变化的正常心律。

汇总医生： 丁昊炜

主检日期： 2025-04-28

主检医生：

分科结果

身高、体重、血压

项目名称	检查结果	项目名称	检查结果
身高	161cm	体重	58kg
血压	136/52mmHg		

***小结:**

(1) 血压 136/52: 本次测量基础血压偏低

操作员：杨柳庆

检查日期:2025-04-27

检查医生：名燕凌

内科

项目名称	检查结果	项目名称	检查结果
心率	60 次/min	心律	齐
心脏杂音	无	心界	正常
肺部	正常	呼吸音	呼吸音清
啰音	未闻及	叩诊	叩诊呈清音
腹部触诊	腹部平软	发育	正常
肝胆	肋下未触及	脾脏	肋下未触及
双肾	无叩击痛	肠鸣音	正常
营养	良好	神经系统	正常
生理反射	生理反射存在	病理反射	病理反射未引出
颅神经	正常	运动功能	正常
深浅感觉	正常	其它	无异常发现
既往史	无		

***小结:**

未见异常

操作员：名燕凌

检查日期:2025-04-27

检查医生：名燕凌

外科（男）

项目名称	检查结果	项目名称	检查结果
皮肤	正常	甲状腺	无肿大
脊椎	无畸形	浅表淋巴结	无肿大
肛门	正常	前列腺	未检
泌尿外生殖器	正常	四肢关节	未见异常
腹股沟	未见异常	足背动脉	正常
紫绀	无	色素沉着	无
脱毛	无	脱色	无
浮肿	无	皮下结节	无
头颅	正常	颈部	正常
乳腺	正常	脊柱	正常
直肠	未检	皮肤黄疸	无
四肢	活动正常	其他	无

***小结：**

未见异常

操作员：魏利平

检查日期：2025-04-27

检查医生：魏利平

眼科

项目名称	检查结果	项目名称	检查结果
视力(左)	镜 0.6	视力(右)	镜 0.5
辨色力	正常	眼睑	正常
结膜	正常	泪器	正常
角膜	正常	虹膜	正常
瞳孔	正常	晶状体	正常
玻璃体	正常	眼底	未见异常

***小结：**

(1) 镜 0.6

(2) 镜 0.5

操作员：田野青

检查日期：2025-04-27

检查医生：田野青

耳鼻喉科

项目名称	检查结果	项目名称	检查结果
听力(左)	正常	听力(右)	正常
外耳道	正常	鼓膜	正常
鼻窦	正常	鼻中隔	正常
鼻腔	鼻腔黏膜充血&粘膜结痂	扁桃体	无肿大
嗅觉	正常	咽喉	正常

***小结:**

(1) 鼻腔黏膜充血 鼻腔：粘膜结痂

操作员：裴文兴

检查日期：2025-04-27

检查医生：裴文兴

口腔科

项目名称	检查结果	项目名称	检查结果
唇颊	正常	齿	正常
齿龈	正常	牙周	正常
舌腭	正常	腮腺	正常
颌下腺	正常	颞下颌关节	正常

***小结:**

未见异常

操作员：龚富生

检查日期：2025-04-27

检查医生：龚富生

检验报告

尿液分析+尿沉渣

项目名称	检查结果	单位	参考值	提示
白细胞尿	11	个/u1	0--13	
上皮细胞(EC)	9	/HP	0--28	
管型(CAST)	0	个/u1	0--1	
霉菌(尿)	0	/HP	0--0	
结晶	16	/HP	0--10	↑
透明度(CLA)	清亮			
胆红素(BIL)	-		阴性	
隐血(ERY)	-		阴性	
小圆上皮细胞(SRC)	0	个/u1	0--0	
维生素C	+-		阴性	
异常红细胞	0	个/u1	0--3	
红细胞(正常)	5	个/u1	0--6	
鳞状上皮细胞	9	个/u1	0--0	↑
粘液丝	3	个/u1	0--0	↑
颜色(Colour)	淡黄色			
尿葡萄糖(GLU)	-		阴性	
酮体(KET)	-		阴性	
比重(SG)	1.020		1.003--1.030	
酸碱度(PH)	7.5		4.5--8.0	
尿蛋白质(PRO)	-		阴性	
尿胆原(URO)	-		阴性	
亚硝酸盐(NIT)	-		阴性	
红细胞(尿)(RBC)	5	个/u1	0--6	
尿白细胞(LEU)	+-		阴性	

***小结：**

结晶偏高(16 /HP) 维生素 C+- 鳞状上皮细胞偏高(9 /HP) 粘液丝偏高(3 /HP) 尿白细胞(LEU)+-
 操作员：祁佳佳 检查日期:2025-04-27 检查医生:康建忠

血常规（五分类）

项目名称	检查结果	单位	参考值	提示
白细胞(WBC)	6.83	10 ⁹ /L	3.5--9.5	
淋巴细胞绝对值(LY#)	1.65	10 ⁹ /L	1.1--3.2	
淋巴细胞百分比(LY%)	24.1	%	20--50	
中性粒细胞绝对值(GR#)	4.62	10 ⁹ /L	1.8--6.3	
中性粒细胞百分比(GR%)	67.7	%	40--75	
嗜碱性粒细胞绝对值(BA#)	0.03	10 ⁹ /L	0--0.06	
嗜碱性粒细胞百分比(BA%)	0.4	%	0--1.0	
嗜酸性粒细胞绝对值(E0#)	0.06	10 ⁹ /L	0.02--0.52	
嗜酸性粒细胞百分比(E0%)	0.9	%	0.4--8.0	
血小板(PLT)	254	10 ⁹ /L	125--350	
血小板分布宽度(PDW)	15.4	%	15--17	
平均血小板体积(MPV)	8.5	f1	6.0--14.0	
血小板压积(PCT)	0.217	%	0.11--0.28	
红细胞(RBC)	4.74	10 ¹² /L	4.3--5.8	
血红蛋白	144	g/L	130--175	
红细胞压积(HCT)	43.7	%	40--50	
红细胞平均体积(MCV)	92.2	f1	82--100	
平均血红蛋白含量(MCH)	30.4	pg	27--34	
平均血红蛋白浓度(MCHC)	330	g/L	316--354	
单核细胞绝对值(MO#)	0.47	10 ⁹ /L	0.1--0.60	
单核细胞百分比(MO%)	6.9	%	3--10	
红细胞分布宽度标准差(RDW-SD)	42.8	f1	35--56	
红细胞分布宽度变异系数(RDW-CV)	12.4	%	10.6--16.6	

姓名：刘义珠

性别：男

年龄：75 登记流水：2308030636

体检日期：2025-04-27

大血小板比率	13.6	%	11--45	
大血小板数目	35	$10^9/L$	30--90	
未成熟粒细胞数目	0.02	$10^9/L$	0--999	
未成熟粒细胞百分比	0.3	%	0--100	
有核红细胞数目	0.000	$10^9/L$	0--9999	
有核红细胞百分比	0.00	/100WBC	0--9999	

***小结:**

未见异常

操作员：王小雪 检查日期:2025-04-27

检查医生:康建忠

生化全项 1

项目名称	检查结果	单位	参考值	提示
碳酸氢根(HCO3)	22.50	mmol/L	22--29	
总蛋白(T PROT)	72.1	g/L	65--85	
白蛋白(ALB)	43.20	g/L	40--55	
球蛋白(GLB)	28.90	g/L	15--35	
白蛋白/球蛋白(ALB/GLB)	1.49		1.0--2.5	
碱性磷酸酶(ALP)	64.0	U/L	45--125	
肌酐(CREA)	62.40	umol/L	57--111	
尿酸(UA)	210.00	umol/L	200--420	
钾(K)	4.27	mmol/L	3.5--5.5	
钠(Na)	140.8	mmol/L	136--145	
氯(Cl)	98.9	mmol/L	96--108	
钙(Ca)	2.32	mmol/L	2.11--2.52	
乳酸脱氢酶(LDH)	167.00	U/L	120--250	
淀粉酶(AMY)	59.00	IU/L	35--135	
葡萄糖(GLU)	4.85	mmol/L	3.89--6.1	
总胆红素(TBIL)	11.70	umol/L	0--26	
直接胆红素(DBIL)	3.5	umol/L	0--8.0	

间接胆红素 (IBIL)	8.20	umol/L	0--17.39
丙氨酸氨基转移酶 (ALT)	15.00	U/L	9--50
门冬氨酸氨基转移酶 (AST)	16.00	U/L	15--40
尿素测定 (Urea)	5.38	mmol/L	3.6--9.5
肌酸激酶 (CK)	101.00	U/L	50--310
α -羟丁酸脱氢酶	139.00	U/L	72--182
C 反应蛋白	0.70	mg/dl	0--3
动脉硬化指数	1.92		1.31--3.19
谷草比谷丙	1.07		0.4--2.5
总胆固醇 (CHOL)	4.35	mmol/L	2.59--5.2
甘油三脂 (TG)	1.30	mmol/L	0.7--1.7
低密度脂蛋白 (LDL)	2.17	mmol/L	0--4.13
高密度脂蛋白 (HDL)	1.13	mmol/L	0.77--1.55

***小结:**

未见异常

操作员：刘慧芳 检查日期：2025-04-27 检查医生：康建忠

大同瑞慈康复医院 12导联心电图报告

刘义珠 男 75岁 体检号:440897

病床号:

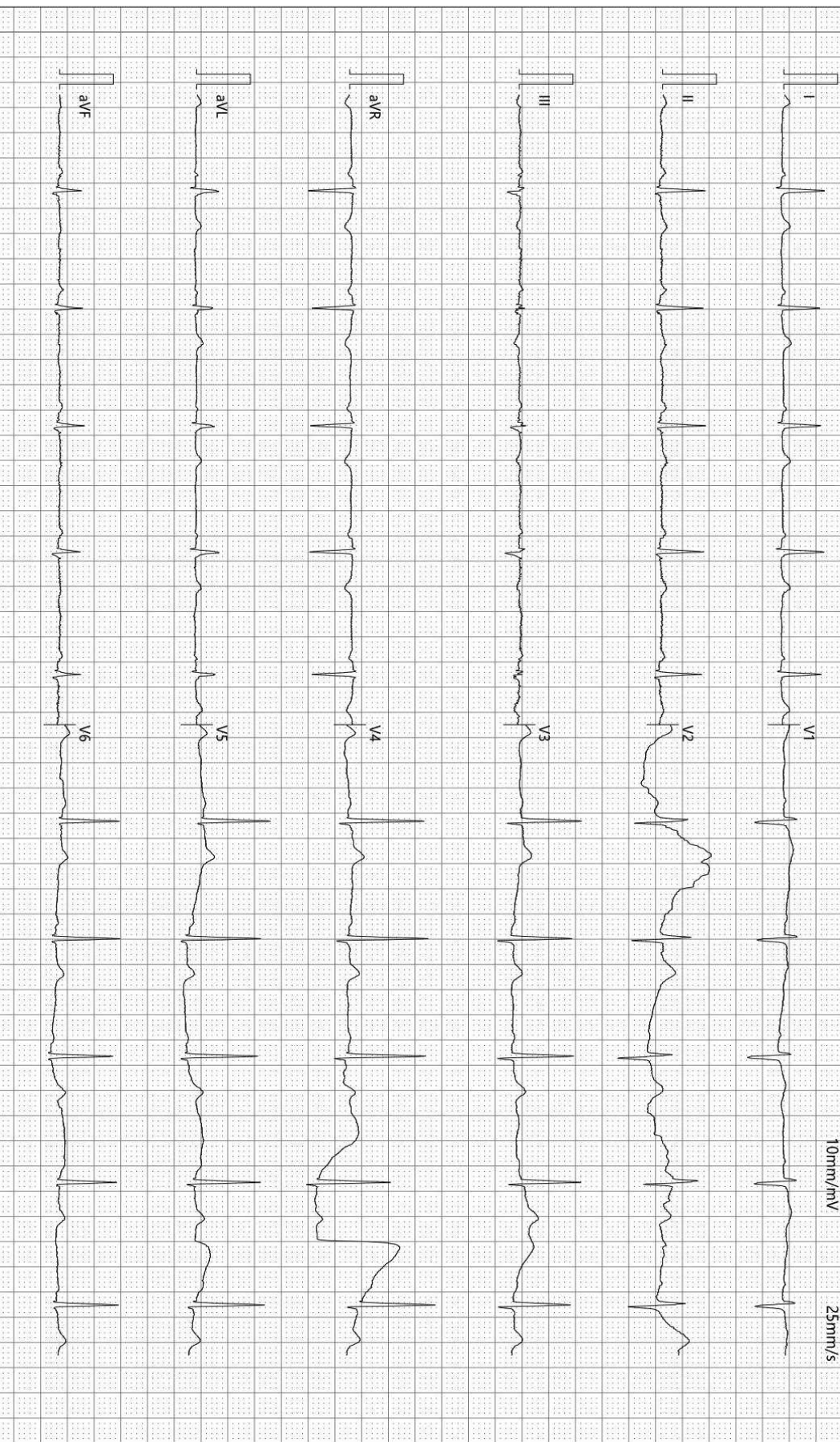
诊断结果:

窦性心律不齐

诊断医生:

张生 陶志娟

HR : 61bpm [60~100bpm]
P : 101ms [0~110ms]
PR : 159ms [120~200ms]
QRS : 79ms [60~100ms]
QT/QTc : 405/410ms [320~440/0~450ms]
P/QRS/T : 61/24/12deg [0~75/-30~90/0~75deg]
RV5/SV1 : 1.285/0.560mV [0.0~2.5/0.0~2.0mV]



检查时间:2025-04-27 09:09:55

诊断时间:2025-04-27 09:18:32

SEMIP V1.90

仅供临床参考

Text

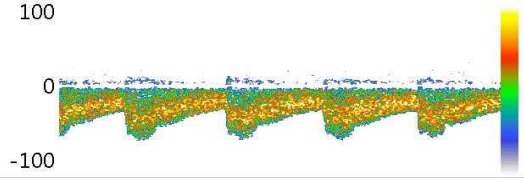


大同瑞慈健康体检

颅内多普勒血流图 (TCD) 检查报告单


姓名: 刘义珠 性别: 男 年龄: 75 岁 检查号: 2308030636
 申请科室: 体检科 申请医师: 李菊蓉 检查类型: 颅内血管 床号:

LVA 56mm(深度) PW 2MHz
100




Vs:67.5 Vd:30.6 Vm:42.9
 PI:0.86 RI:0.55 S/D:2.20

RVA 53mm(深度) PW 2MHz
100



Vs:65.0 Vd:29.4 Vm:41.3
 PI:0.86 RI:0.55 S/D:2.21

BA 54mm(深度) PW 2MHz
100



Vs:60.0 Vd:28.2 Vm:38.8
 PI:0.82 RI:0.53 S/D:2.13

Vs: Vd: Vm:
 PI: RI: S/D:

Vs: Vd: Vm:
 PI: RI: S/D:

Vs: Vd: Vm:
 PI: RI: S/D:

医生意见

结论: 椎-基底动脉脑血管超声未见异常。

李菊蓉

检查日期: 2025-04-27

本报告单仅提供临床参考

Rich 大同瑞慈康复医院
超声诊断图文报告

流水号: 2308030636

超声号: 1834826

姓名: 刘义珠

年龄: 75 岁

性别: 男

检查设备: Vivid E95

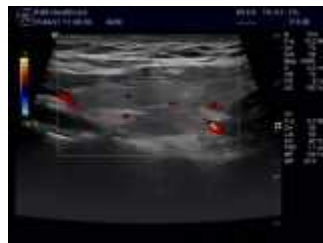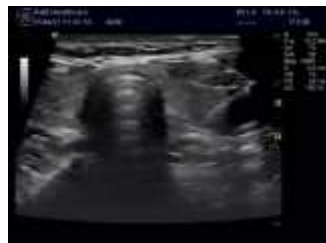体检号: 440897

申请医院: 本院

体检科室: 体检科

检查部位: 甲状腺彩超

经典图像:



影像所见:

甲状腺双侧叶形态正常, 包膜完整, 实质回声均匀, CDFI: 未见异常血流信号。
双侧颈部未见明显肿大淋巴结。

影像诊断:

甲状腺双侧叶未见异常

报告医师: 李菊蓉

检查日期: 2025-04-27

审核医师: 李菊蓉

报告日期: 2025-04-27



注: 本报告仅供临床医生参考!

地址: 大同市魏都大道 79 号。若有疑问, 请致电: 0352---2830580

Rich 大同瑞慈康复医院
超声诊断图文报告

流水号: 2308030636

超声号: 1834817

姓名: 刘义珠

年龄: 75 岁

性别: 男

检查设备: Vivid E95

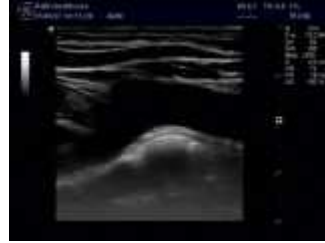
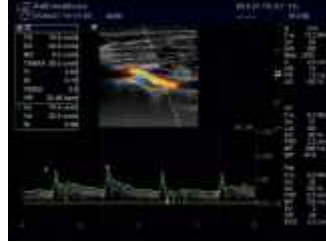
体检号: 440897

申请医院: 本院

体检科室: 体检科

检查部位: 颈部血管彩超

经典图像:



影像所见:

右锁骨下动脉起始处、双侧颈总动脉、颈内、颈外动脉起始段内中膜不增厚, 内壁欠光滑, 管壁未见明确强回声斑。CDFI: 血流充盈好。PW: 频谱形态正常。

双侧椎动脉走行正常, 椎动脉内径正常, 管壁不厚, 管腔内为无回声, CDFI: 血流充盈好。PW: 频谱正常。

影像诊断:

双侧颈动脉、椎动脉未见明显异常

报告医师: 李菊蓉

检查日期: 2025-04-27

审核医师: 李菊蓉

报告日期: 2025-04-27



注: 本报告仅供临床医生参考!

地址: 大同市魏都大道 79 号。若有疑问, 请致电: 0352---2830580

Rich 大同瑞慈康复医院
超声诊断图文报告

流水号: 2308030636

超声号: 1834874

姓名: 刘义珠

年龄: 75 岁

性别: 男

检查设备: Vivid E95

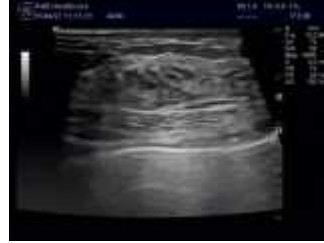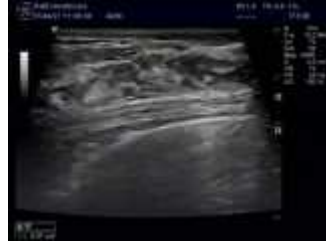体检号: 440897

申请医院: 本院

体检科室: 体检科

检查部位: 乳腺彩超

经典图像:



影像所见:

女性乳腺:

双侧乳腺腺体层次清晰, 右乳腺体厚 1.0cm, 左乳腺体厚 0.9cm, 乳导管未见扩张, 未见明显占位性病变, CDFI: 未见异常血流信号。

双侧腋下未见明显肿大淋巴结。

影像诊断:

双侧乳腺未见明显异常

报告医师: 李菊蓉

检查日期: 2025-04-27

审核医师: 李菊蓉

报告日期: 2025-04-27



注: 本报告仅供临床医生参考!

地址: 大同市魏都大道 79 号。若有疑问, 请致电: 0352---2830580

Rich 大同瑞慈康复医院
超声诊断图文报告

流水号: 2308030636

超声号: 1834819

姓名: 刘义珠

年龄: 75岁

性别: 男

检查设备: Vivid E95

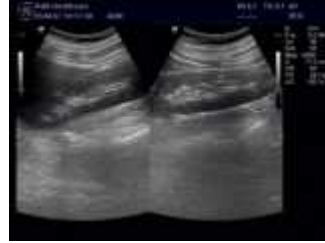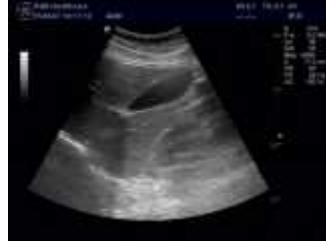体检号: 440897

申请医院: 本院

体检科室: 体检科

检查部位: 全腹彩超

经典图像:



影像所见:

肝脏大小形态正常, 包膜光滑完整, 实质回声均匀, 肝内管道系统走行清晰, 门静脉及肝内胆管不扩张。
胆囊大小形态正常, 壁不厚、光滑, 囊内透声好, 肝外胆管不扩张。
胰腺大小形态正常, 实质回声均匀, 主胰管不扩张。
脾脏大小形态正常, 实质回声均匀, 脾门静脉不宽。
双肾大小形态正常, 皮髓质分界清晰, 集合系统未见分离, 双侧输尿管未见扩张。

影像诊断:

肝、胆、脾、胰、双肾未见明显异常

报告医师: 李菊蓉

检查日期: 2025-04-27

审核医师: 李菊蓉

报告日期: 2025-04-27



注: 本报告仅供临床医生参考!

地址: 大同市魏都大道 79 号。若有疑问, 请致电: 0352---2830580

ID 号: 2308030636

影像号: CT20250427016

姓名: 刘义珠

年龄: 75 岁

性别: 男

检查设备: 西门子量子双源 CT

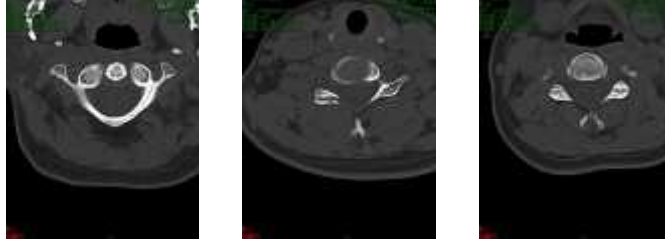体检号: 440897

申请医院: 本院

体检科室: 体检科

检查部位: CT 检查二

经典图像:



影像所见:

颈椎曲度变直, 序列整齐, 颈环枢关节对称, 附件横突孔等大等圆, 颈椎体骨质未见异常。未见压迫颈髓硬膜囊, 颈髓软组织形态如常, 邻近椎管未见变窄, 附件小关节骨质未见异常。

影像诊断:

颈椎未见明显异常

报告医师: 剧艳军

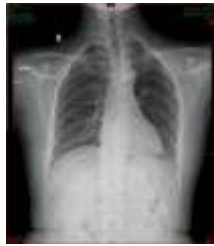检查日期: 2025-04-27

审核医师: 剧艳军

报告日期: 2025-04-27

姓名: 刘义珠 年龄: 75岁 性别: 男 检查设备: 西门子数字X线摄影
体检号: 440897 申请医院: 本院 体检科室: 体检科 检查部位: 胸部正位片

经典图像:



影像所见:

胸廓对称。气管居中，纵隔无移位。双肺野清晰。肺门影未见增大。心脏大小、形态正常。双膈面光滑，肋膈角锐利。

影像诊断:

胸部平片未见异常。

报告医师: 李贵

检查日期: 2025-04-27

审核医师: 李贵

报告日期: 2025-04-27