



2308030629

大同瑞慈健康体检

报 告 册

体检编号	440890	工号	39
姓名	张万军		
性别	男	年龄	36岁
单位	山西省森林公安局桑干河分		
部门	山西省森林公安局桑干河分局		
联系电话	13934254705		
体检日期	2023-11-20		

尊敬的张万军先生您好！

首先，瑞慈健康体检全体员工欢迎您的光临，并对您的信任表示衷心的感谢！

您于 2023-11-20 （体检编号：440890）完成健康检查，本机构的各科医生已根据您的体检项目及结果，汇总成此份健康体检报告，并经总检医生审核。据此提出对您健康状况的综合分析及建议。

瑞慈健康体检倡导“大健康、大康复”，提出“健康是第一财富（Rich）”的人文理念。希望您仔细阅读并妥善地保管此份健康体检报告，并认真关注报告中的提示与建议，若您对报告内容有任何疑问，可直接与瑞慈健康体检客服部联系，进一步咨询。

健康体检咨询电话：**0352-2824444**

客户服务咨询电话：**0352-2830597**

400-6112995

瑞慈健康体检报告由下列内容组成：

第一部分：主检报告

第二部分：分科分项结果

第三部分：检验报告

第四部分：附表

主检报告

检查综述

- 1、【血常规（五分类）】 红细胞(RBC)偏低($4.28 \times 10^{12}/L$)
- 2、【尿液分析+尿沉渣】 鳞状上皮细胞偏高(6 /HP) 粘液丝偏高(4 /HP)
- 3、【口腔科】 (1) 右上第二磨牙 龋齿 右下第三磨牙 左下第三磨牙 左上第三磨牙 (2) 牙龈萎缩 牙龈色红，探之出血 (3) 牙周：牙结石

医生建议

【红细胞(RBC)偏低】：

- (1) 红细胞减少提示贫血，是诊断贫血的三大指标之一：血红蛋白、红细胞、网织红细胞。要了解贫血的程度和类型，需要进一步检查的内容有：血清铁蛋白、红细胞游离原卟啉、血清叶酸、血清维生素 B12。
- (2) 注意观察是否有慢性失血，查找病因，多数由挑吃、偏食、慢性疾病引起，往血液科及时治疗，定期复查。
- (3) 平衡饮食，并适当补充铁剂，维生素 C 及 B 族。
- (4) 复查血常规。

【鳞状上皮细胞偏高】：

- (1) 在生理情况下，机体正常的新陈代谢都会引起鳞状上皮细胞的脱离，这是一种正常的机体现象。如果长时间出现鳞状上皮细胞偏高的现象时，则有可能是尿路感染、泌尿系统结石等因素导致，应及时往泌尿外科进一步诊断治疗。

【粘液丝偏高】：

- (1) 尿常规中粘液丝是由尿路中细胞分泌出来的，在有尿路感染时分泌会明显增多，且伴有炎症细胞的出现。
- (2) 粘液丝偏高，可分为生理性偏高和病理性偏高两种，生理性偏高一般是由于喝水较少导致的尿液浓缩，一般在喝水后就能达到稀释的效果。
- (3) 病理性的粘液丝偏高是由于泌尿系炎症或者是前列腺炎导致的，需要注意观察，多喝水，同时有白细胞等炎症细胞增多时，应及时服用抗感染药物治疗。如果仅有粘液丝的增多而没有白细胞等炎症细胞增多时，尿路有炎症的可能性不大。
- (4) 建议平时饮食注意清淡，多喝水，少吃油腻和辛辣的食物，要注意个人清洁卫生，勤洗阴部，注意休息。

【牙结石】：

- (1) 牙结石又称牙石，是沉积在牙齿或修复体表面上已经钙化或正在钙化的菌斑或软垢。其开始时是软的，会因逐渐的钙化而变硬。它是由 75% 的磷酸钙，15-25% 的水、有机物、磷酸锰、矿酸钙及微量的钾、钠、铁所构成，并呈现出黄色、棕色或者黑色。
- (2) 牙结石通常存在于唾液腺开口处的牙齿表面（例如：下颚前牙的舌侧表面，上颚后牙的颊侧表面）和牙齿的颈部，以及口腔粘膜运动不到的牙齿表面等处。
- (3) 牙结石形成后，可伴随牙龈出血、牙龈萎缩、口臭等症状。
- (4) 牙结石是牙周病的重要病因，它会不断刺激牙周组织，并且压迫牙龈，影响血液循环，造成牙周组织的细菌感染，形成牙周囊袋，此后更易使食物残渣、牙菌斑、牙结石等的堆积，最终牙周支持组织全部破坏，导致牙齿松动，以至于不得不拔除牙齿。
- (5) 早晚刷牙、饭后漱口是防治牙结石形成的最重要措施。应采取正确的竖刷牙法和巴氏刷牙法，纠正横刷牙法。

(6)多吃富有维生素的粗纤维食物，如肉、蛋、各种蔬菜和水果，充分咀嚼以利于牙面清洁。少吃甜食及黏性很强的食物，不吃零食。

(7)建议每半年进行一次口腔健康检查，每年进行 2-3 次全口超声波洁牙术，使牙面、牙颈部经常处于洁净状态。

【牙龈色红，探之出血】：

(1)牙龈的这种情况一般是由于牙结石导致的牙龈局部发炎。

(2)必须坚持每天认真和合理刷牙（采用竖刷法），彻底清除牙菌斑。要经常检查口腔，保持口腔卫生，防止牙龈出血。

(3)正确的刷牙方法是：顺着牙齿长轴方向，上牙向下刷，下牙往上刷，每个牙面都要刷到，这样刷牙不仅能把牙刷干净而且对牙龈起到按摩作用，促进牙龈的血液循环。

(4)建议每半年进行一次口腔健康检查，每年进行 2-3 次全口超声波洁牙术，使牙面、牙颈部经常处于洁净状态。

(5)注意口腔清洁卫生，养成早晚刷牙，饭后漱口的良好习惯。

(6)及时治疗牙龈炎，防止炎症侵犯深部牙周组织，形成牙周炎。

(7)养成清晨排便习惯。进餐要规律，细嚼慢咽，多食蔬菜，如胡萝卜、菠菜、木耳。适量进食水果，如山楂、苹果。男性少抽烟少喝酒。

【龋齿】：

(1)龋齿是龋病的俗称，它是一种很常见牙体硬组织疾病，是牙齿在以细菌为主的多种外界因素的影响下，牙齿的牙釉质、牙本质或牙骨质发生的一种慢性进行性破坏的疾病。

(2)临床上常根据龋坏程度分为浅龋、中龋、深龋三个阶段。

(3)浅龋初期呈现白垩色或黄褐色斑块，窝沟处呈现浸墨状弥散，一般无明显龋洞；后期可出现局限于釉质的浅洞，无自觉症状。

(4)中龋有明显龋洞，对外界刺激（如冷、热、酸、甜和食物嵌入等）可出现疼痛反应，当刺激源去除后疼痛立即消失，无自发性痛。

(5)深龋一般表现为大而深或入口小而深层有较为广泛的破坏龋洞，对外界刺激反应较中龋为重，但刺激源去除后，疼痛仍可消失，无自发性痛。

(6)对于恒牙尚未成洞的浅龋，乳前牙的浅、中龋洞，主要应用药物抑制龋病发展的方法；对已形成实质性缺损的牙齿，一般应去除龋坏组织，行充填术进行治疗。

(7)早晚刷牙，养成饭后漱口的好习惯。少吃酸性刺激性及含糖分过高的食物，如糖、巧克力、饼干等，临睡前不吃零食。饮食选择富含钙、无机盐等营养食物，尽可能食用高纤维粗糙食物。定期进行口腔检查。

【牙龈萎缩】：

(1)牙龈生理性萎缩主要是龈缘部分存在异物又长期得不到清理，细菌滋生刺激长期存在所致；另外随着年龄的增长也会或多或少发生萎缩，致使牙龈暴露，这种生理性萎缩，是无需要治疗的。

(2)炎症性的牙龈萎缩，主要表现为牙龈红肿胀痛，刷牙常见出血，对冷热温度变化及酸性食物等异常敏感，妨碍进食，尤其应该注意防治。

(3)掌握正确竖刷法的刷牙方法，注意口腔清洁卫生，养成早晚刷牙，饭后漱口的良好习惯。

(4)定期到医院检查治疗，每年进行 2-3 次全口超声波洁牙术。

(5)补充维生素 C 等微量元素，多食水果蔬菜，戒烟限酒，避免熬夜的不良生活习惯。

汇总医生： 丁昊炜

主检日期： 2023-11-21

主检医生：

分科结果

身高、体重、血压

项目名称	检查结果	项目名称	检查结果
身高	166cm	体重	59kg
血压	116/70mmHg		

***小结：**

未见异常

操作员：杨彦霞

检查日期：2023-11-20

检查医生：张彬艳

内科

项目名称	检查结果	项目名称	检查结果
心率	75 次/min	心律	齐
心脏杂音	无	心界	正常
肺部	正常	呼吸音	呼吸音清
啰音	未闻及	叩诊	叩诊呈清音
腹部触诊	腹部平软	发育	正常
肝胆	肋下未触及	脾脏	肋下未触及
双肾	无叩击痛	肠鸣音	正常
营养	良好	神经系统	正常
生理反射	生理反射存在	病理反射	病理反射未引出
颅神经	正常	运动功能	正常
深浅感觉	正常	其它	无异常发现
既往史	无		

***小结：**

未见异常

操作员：名燕凌

检查日期：2023-11-20

检查医生：名燕凌

外科（男）

项目名称	检查结果	项目名称	检查结果
皮肤	正常	甲状腺	无肿大
脊椎	无畸形	浅表淋巴结	无肿大
肛门	拒检	前列腺	未检
泌尿外生殖器	正常	四肢关节	未见异常
腹股沟	未见异常	足背动脉	正常
紫绀	无	色素沉着	无
脱毛	无	脱色	无
浮肿	无	皮下结节	无
头颅	正常	颈部	正常
乳腺	正常	脊柱	正常
直肠	未检	皮肤黄疸	无
四肢	活动正常	其他	无

*小结:

未见异常

操作员：魏利平

检查日期:2023-11-20

检查医生：魏利平

眼科

项目名称	检查结果	项目名称	检查结果
视力(左)	镜 0.8	视力(右)	镜 0.8
辨色力	正常	眼睑	正常
结膜	正常	泪器	正常
角膜	正常	虹膜	正常
瞳孔	正常	晶状体	正常
玻璃体	正常	眼底	未见异常

*小结:

未见异常

操作员： 检查日期:2023-11-20 检查医生：田野青

耳鼻喉科

项目名称	检查结果	项目名称	检查结果
听力(左)	正常	听力(右)	正常
外耳道	正常	鼓膜	正常
鼻窦	正常	鼻中隔	正常
鼻腔	正常	扁桃体	无肿大
嗅觉	正常	咽喉	正常

***小结:**

未见异常

操作员：王存宝 检查日期:2023-11-20 检查医生：王存宝

口腔科

项目名称	检查结果	项目名称	检查结果
唇颊	正常	齿	右上第二磨牙&龋齿&右下第三磨牙&左下第三磨牙&伸长色素沉着&左上第三磨牙颊侧倾斜色素沉着
牙龈	牙龈萎缩&牙龈色红,探之出血	牙周	牙结石 I 度
舌腭	正常	腮腺	正常
颌下腺	正常	颞下颌关节	正常

***小结:**

(1) 右上第二磨牙 龋齿 右下第三磨牙 左下第三磨牙 左上第三磨牙

(2) 牙龈萎缩 牙龈色红,探之出血

(3) 牙周:牙结石

操作员：麻剑 检查日期:2023-11-20 检查医生：麻剑

检验报告

尿液分析+尿沉渣

项目名称	检查结果	单位	参考值	提示
白细胞尿	0	个/ul	0--13	
上皮细胞(EC)	6	/HP	0--28	
管型(CAST)	0	个/ul	0--1	
霉菌(尿)	0	/HP	0--0	
结晶	0	/HP	0--10	
透明度(CLA)	清亮			
胆红素(BIL)	-		阴性	
隐血(ERY)	-		阴性	
小圆上皮细胞(SRC)	0	个/ul	0--0	
维生素C	-		阴性	
异常红细胞	0	个/ul	0--3	
红细胞(正常)	0	个/ul	0--6	
鳞状上皮细胞	6	个/ul	0--0	↑
粘液丝	4	个/ul	0--0	↑
颜色(Colour)	淡黄色			
尿葡萄糖(GLU)	-		阴性	
酮体(KET)	-		阴性	
比重(SG)	1.020		1.003--1.030	
酸碱度(PH)	6.5		4.5--8.0	
尿蛋白质(PRO)	-		阴性	
尿胆原(URO)	-		阴性	
亚硝酸盐(NIT)	-		阴性	
红细胞(尿)(RBC)	0	个/ul	0--6	
尿白细胞(LEU)	-		阴性	

*小结:

鳞状上皮细胞偏高(6 /HP) 粘液丝偏高(4 /HP)

操作员：祁佳佳 检查日期:2023-11-21 检查医生:陈建国

血常规（五分类）

项目名称	检查结果	单位	参考值	提示
白细胞(WBC)	3.54	10 ⁹ /L	3.5--9.5	
淋巴细胞绝对值(LY#)	1.44	10 ⁹ /L	1.1--3.2	
淋巴细胞百分比(LY%)	40.5	%	20--50	
中性粒细胞绝对值(GR#)	1.84	10 ⁹ /L	1.8--6.3	
中性粒细胞百分比(GR%)	52.0	%	40--75	
嗜碱性粒细胞绝对值(BA#)	0.03	10 ⁹ /L	0--0.06	
嗜碱性粒细胞百分比(BA%)	0.9	%	0--1.0	
嗜酸性粒细胞绝对值(EO#)	0.02	10 ⁹ /L	0.02--0.52	
嗜酸性粒细胞百分比(EO%)	0.6	%	0.4--8.0	
血小板(PLT)	153	10 ⁹ /L	125--350	
血小板分布宽度(PDW)	16.1	%	15--17	
平均血小板体积(MPV)	9.9	fl	6.0--14.0	
血小板压积(PCT)	0.151	%	0.11--0.28	
红细胞(RBC)	4.28	10 ¹² /L	4.3--5.8	↓
血红蛋白	134	g/L	130--175	
红细胞压积(HCT)	40.1	%	40--50	
红细胞平均体积(MCV)	93.5	fl	82--100	
平均血红蛋白含量(MCH)	31.4	pg	27--34	
平均血红蛋白浓度(MCHC)	335	g/L	316--354	
单核细胞绝对值(MO#)	0.21	10 ⁹ /L	0.1--0.60	
单核细胞百分比(MO%)	6.0	%	3--10	
红细胞分布宽度标准差	43.8	fl	35--56	

(RDW-SD)				
红细胞分布宽度变异系数 (RDW-CV)	12.3	%	10.6--16.6	
大血小板比率	24.1	%	11--45	
大血小板数目	37	10 ⁹ /L	30--90	
未成熟粒细胞数目	0.00	10 ⁹ /L	0--999	
未成熟粒细胞百分比	0.1	%	0--100	
有核红细胞数目	0.000	10 ⁹ /L	0--9999	
有核红细胞百分比	0.00	/100WBC	0--9999	

***小结:**

红细胞(RBC)偏低(4.28 10¹²/L)

操作员：余雅倩 检查日期:2023-11-20 检查医生:陈建国

生化全项 1

项目名称	检查结果	单位	参考值	提示
碳酸氢根(HCO ₃)	22.20	mmol/L	22--29	
总蛋白(T PROT)	69.0	g/L	65--85	
白蛋白(ALB)	43.70	g/L	40--55	
球蛋白(GLB)	25.30	g/L	15--35	
白蛋白/球蛋白(ALB/GLB)	1.73		1.0--2.5	
碱性磷酸酶(ALP)	51.0	U/L	45--125	
肌酐(CREA)	63.00	umol/L	57--97	
尿酸(UA)	223.00	umol/L	200--420	
钾(K)	4.43	mmol/L	3.5--5.5	
钠(Na)	140.1	mmol/L	136--145	
氯(Cl)	102.1	mmol/L	96--108	
钙(Ca)	2.46	mmol/L	2.11--2.52	
乳酸脱氢酶(LDH)	151.00	U/L	120--250	

淀粉酶(AMY)	57.00	IU/L	35--135	
葡萄糖(GLU)	5.32	mmol/L	3.89--6.1	
总胆红素(TBIL)	20.00	umol/L	0--26	
直接胆红素(DBIL)	4.8	umol/L	0--8.0	
间接胆红素(IBIL)	15.20	umol/L	0--17.39	
丙氨酸氨基转移酶(ALT)	36.00	U/L	9--50	
门冬氨酸氨基转移酶(AST)	22.00	U/L	15--40	
尿素测定 (Urea)	5.00	mmol/L	3.1--8.0	
肌酸激酶(CK)	200.00	U/L	50--310	
α -羟丁酸脱氢酶	157.00	U/L	72--182	
C 反应蛋白	0.30	mg/dl	0--3	
动脉硬化指数	1.34		1.31--3.19	
谷草比谷丙	0.61		0.4--2.5	
总胆固醇(CHOL)	3.83	mmol/L	2.59--5.2	
甘油三脂(TG)	0.76	mmol/L	0.7--1.7	
低密度脂蛋白(LDL)	1.97	mmol/L	0--4.13	
高密度脂蛋白(HDL)	1.47	mmol/L	0.77--1.55	

***小结:**

未见异常

操作员：王小雪 检查日期:2023-11-20 检查医生:陈建国

大同瑞慈康复医院 12导联心电图报告

张万军 男 36岁 体检号:440890

病床号:

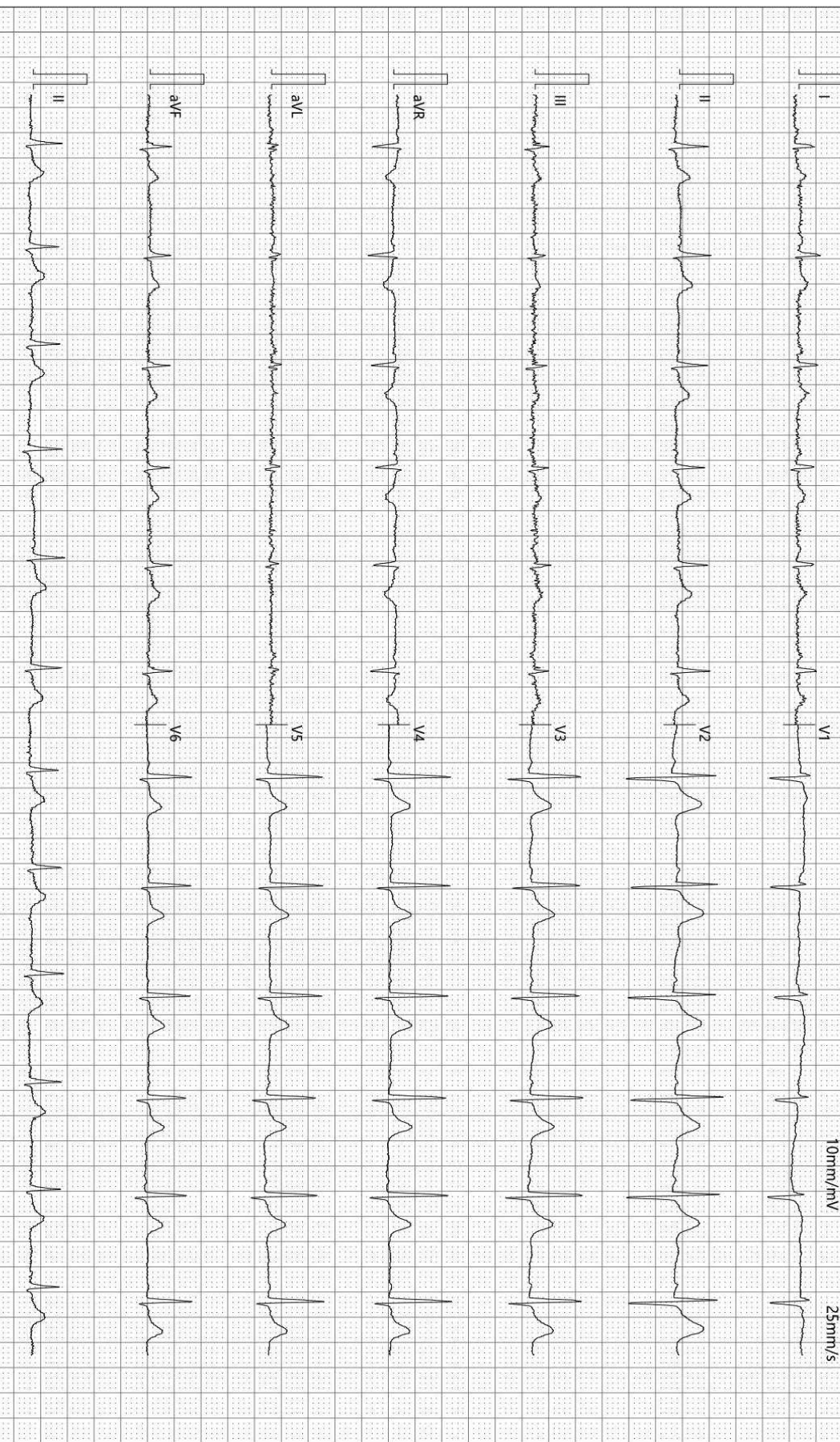
诊断结果:

- 1.窦性心律
- 2.正常心电图

诊断医生:

张之生

HR	: 72bpm	[60 ~ 100bpm]
P	: 91ms	[0 ~ 110ms]
PR	: 134ms	[120 ~ 200ms]
QRS	: 83ms	[60 ~ 100ms]
QT/QTc	: 357/393ms	[320 ~ 440/0 ~ 450ms]
P/QRS/T	: -41 / -30 ~ 90/0 ~ 75deg.	[0 ~ 75/-30 ~ 90/0 ~ 75deg]
RV5/SV1	: 0.967/0.505mV	[0.0 ~ 2.5/0.0 ~ 2.0mV]



检查时间:2023-11-20 10:05:43

诊断时间:2023-11-20 10:17:04

SEMIP V1 90

仅供临床参考

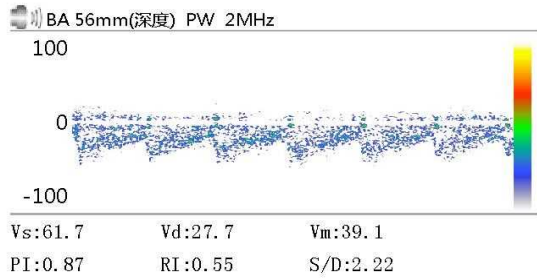
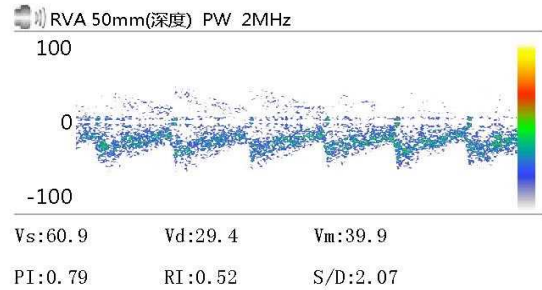
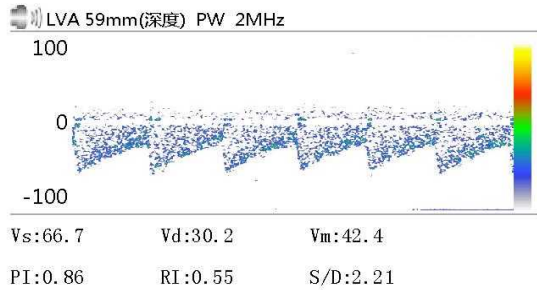
Text



大同瑞慈健康体检

颅内多普勒血流图 (TCD) 检查报告单

姓名: 张万军 性别: 男 年龄: 36 岁 检查号: 2308030629
 申请科室: 体检科 申请医师: 李菊蓉 检查类型: 颅内血管 床号:



Vs: Vd: Vm:
 PI: RI: S/D:

Vs: Vd: Vm:
 PI: RI: S/D:

Vs: Vd: Vm:
 PI: RI: S/D:

医生意见

结论: 椎-基底动脉脑血管超声未见异常。

李菊蓉

检查日期: 2023-11-20

本报告单仅提供临床参考

DR 诊断图文报告

流水号: 2308030629

影像号: DX20231120027

姓名: 张万军

年龄: 36 岁

性别: 男

检查设备: 西门子数字 X 线摄影

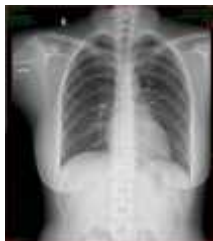体检号: 440890

申请医院: 本院

体检科室: 体检科

检查部位: 胸部正位片

经典图像:



影像所见:

胸廓对称。气管居中，纵隔无移位。双肺野清晰。肺门影未见增大。心脏大小、形态正常。双膈面光滑，肋膈角锐利。

影像诊断:

胸部平片未见异常。

报告医师: 李贵

检查日期: 2023-11-20

审核医师: 李贵

报告日期: 2023-11-20

双源 CT 诊断图文报告

流水号: 2308030629

影像号: CT20231120136

姓名: 张万军

年龄: 36 岁

性别: 男

检查设备: 西门子量子双源 CT

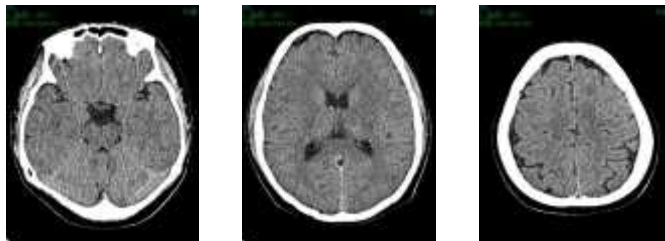体检号: 440890

申请医院: 本院

体检科室: 体检科

检查部位: CT 检查二

经典图像:



影像所见:

颅脑结构双侧对称, 脑实质内未见异常密度。中线结构居中。脑沟、裂、池及脑室系统等未见异常。

影像诊断:

颅脑未见明显异常

报告医师: 剧艳军

检查日期: 2023-11-20

审核医师: 剧艳军

报告日期: 2023-11-20

超声诊断图文报告

流水号: 2308030629

影像号: 1455213

姓名: 张万军

年龄: 36 岁

性别: 男

检查设备: Vivid E95

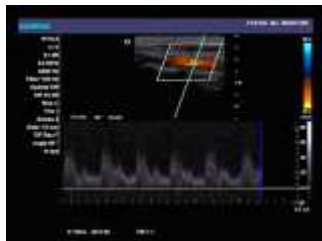
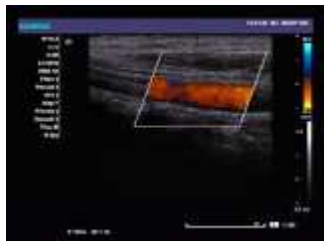
体检号: 440890

申请医院: 本院

体检科室: 体检科

检查部位: 颈部血管彩超

经典图像:



影像所见:

右锁骨下动脉起始处、双侧颈总动脉、颈内、颈外动脉起始段内中膜不增厚, 内壁欠光滑, 管壁未见明确强回声斑。CDFI: 血流充盈好。PW: 频谱形态正常。

双侧椎动脉走行正常, 椎动脉内径正常, 管壁不厚, 管腔内为无回声, CDFI: 血流充盈好。PW: 频谱正常。

影像诊断:

双侧颈动脉、椎动脉未见明显异常

报告医师: 李菊蓉

检查日期: 2023-11-20

审核医师: 李菊蓉

报告日期: 2023-11-20

超声诊断图文报告

流水号: 2308030629

影像号: 1455308

姓名: 张万军

年龄: 36 岁

性别: 男

检查设备: Vivid E95

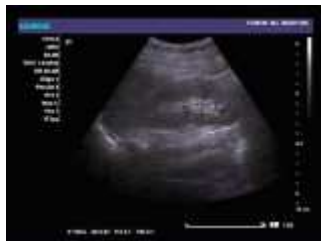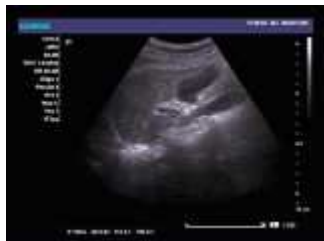体检号: 440890

申请医院: 本院

体检科室: 体检科

检查部位: 全腹彩超

经典图像:



影像所见:

肝脏大小形态正常, 包膜光滑完整, 实质回声均匀, 肝内管道系统走行清晰, 门静脉及肝内胆管不扩张。
胆囊大小形态正常, 壁不厚、光滑, 囊内透声好, 肝外胆管不扩张。
胰腺大小形态正常, 实质回声均匀, 主胰管不扩张。
脾脏大小形态正常, 实质回声均匀, 脾门静脉不宽。
双肾大小形态正常, 皮髓质分界清晰, 集合系统未见分离, 双侧输尿管未见扩张。

影像诊断:

肝、胆、脾、胰、双肾未见明显异常

报告医师: 李菊蓉

检查日期: 2023-11-20

审核医师: 李菊蓉

报告日期: 2023-11-20