



检 查 结 果

姓名	赵东晓
性别	男
年龄	62岁
联系电话	13403424499
体检日期	2026-06-12

检验报告

尿液分析+尿沉渣

项目名称	检查结果	单位	参考值	提示
白细胞尿	0	个/u1	0--13	
上皮细胞(EC)	0	/HP	0--28	
管型(CAST)	0	个/u1	0--1	
霉菌(尿)	0	/HP	0--0	
结晶	0	/HP	0--10	
透明度(CLA)	清亮			
胆红素(BIL)	-		阴性	
隐血(ERY)	-		阴性	
小圆上皮细胞(SRC)	0	个/u1	0--0	
维生素C	-		阴性	
异常红细胞	0	个/u1	0--3	
红细胞(正常)	0	个/u1	0--6	
鳞状上皮细胞	0	个/u1	0--0	
粘液丝	0	个/u1	0--0	
颜色(Colour)	淡黄色			
尿葡萄糖(GLU)	-		阴性	
酮体(KET)	-		阴性	
比重(SG)	1.025		1.003--1.030	
酸碱度(PH)	5.0		4.5--8.0	
尿蛋白质(PRO)	-		阴性	
尿胆原(URO)	-		阴性	
亚硝酸盐(NIT)	-		阴性	
红细胞(尿)(RBC)	0	个/u1	0--6	
尿白细胞(LEU)	-		阴性	

*小结：

未见异常

操作员：祁佳佳 检查日期：2026-06-12 检查医生：

血常规（五分类）

项目名称	检查结果	单位	参考值	提示
白细胞(WBC)	10.13	$10^9/L$	3.5--9.5	↑
淋巴细胞绝对值(LY#)	3.00	$10^9/L$	1.1--3.2	
淋巴细胞百分比(LY%)	29.6	%	20--50	
中性粒细胞绝对值(GR#)	6.02	$10^9/L$	1.8--6.3	
中性粒细胞百分比(GR%)	59.5	%	40--75	
嗜碱性粒细胞绝对值(BA#)	0.02	$10^9/L$	0--0.06	
嗜碱性粒细胞百分比(BA%)	0.2	%	0--1.0	
嗜酸性粒细胞绝对值(E0#)	0.42	$10^9/L$	0.02--0.52	
嗜酸性粒细胞百分比(E0%)	4.1	%	0.4--8	
血小板(PLT)	189	$10^9/L$	125--350	
血小板分布宽度(PDW)	14.5	f1	9.0--17	
平均血小板体积(MPV)	11.2	f1	6.0--14.0	
血小板压积(PCT)	0.211	%	0.11--0.28	
红细胞(RBC)	5.16	$10^{12}/L$	4.3--5.8	
血红蛋白	160	g/L	130--175	
红细胞压积(HCT)	48.3	%	40--50	
红细胞平均体积(MCV)	93.5	f1	82--100	
平均血红蛋白含量(MCH)	30.9	pg	27--34	
平均血红蛋白浓度(MCHC)	331	g/L	316--354	
单核细胞绝对值(MO#)	0.67	$10^9/L$	0.1--0.6	↑
单核细胞百分比(MO%)	6.6	%	3--10	
红细胞分布宽度标准差(RDW-SD)	46.1	f1	35--56	
红细胞分布宽度变异系数(RDW-CV)	13.8	%	10.6--16.6	

大血小板比率	34.4	%	11--45	
大血小板数目	65	$10^9/L$	30--90	
未成熟粒细胞数目	0.00	$10^9/L$	0--0.6	
未成熟粒细胞百分比	0.0	%	0--10	
有核红细胞数目	0.004	$10^9/L$	0--9999	
有核红细胞百分比	0.04	/100WBC	0--9999	

***小结:**白细胞(WBC)偏高($10.13 \times 10^9/L$) 单核细胞绝对值(MO#)偏高($0.67 \times 10^9/L$)

操作员：祁佳佳 检查日期:2026-06-12

检查医生:

生化 1(特殊级)

项目名称	检查结果	单位	参考值	提示
碳酸氢根(HCO3)	25.60	mmol/L	22--29	
总蛋白(T PROT)	71.0	g/L	65--85	
白蛋白(ALB)	44.20	g/L	40--55	
球蛋白(GLB)	26.80	g/L	15--35	
白蛋白/球蛋白(ALB/GLB)	1.65		1.0--2.5	
碱性磷酸酶(ALP)	74.0	U/L	45--125	
肌酐(CREA)	74.20	umol/L	57--111	
尿酸(UA)	263.00	umol/L	200--420	
钾(K)	4.35	mmol/L	3.5--5.3	
钠(Na)	138.8	mmol/L	137--147	
氯(Cl)	100.6	mmol/L	99--110	
钙(Ca)	2.26	mmol/L	2.11--2.52	
乳酸脱氢酶(LDH)	124.00	U/L	120--250	
淀粉酶(AMY)	56.00	IU/L	35--135	
葡萄糖(GLU)	8.34	mmol/L	3.89--6.1	↑
总胆红素(TBIL)	9.60	umol/L	0--26	
直接胆红素(DBIL)	3.5	umol/L	0--8.0	

间接胆红素 (IBIL)	6.10	umol/L	0--17.39	
丙氨酸氨基转移酶 (ALT)	18.00	U/L	9--50	
门冬氨酸氨基转移酶 (AST)	15.00	U/L	15--40	
尿素测定 (Urea)	6.20	mmol/L	3.6--9.5	
肌酸激酶 (CK)	49.00	U/L	50--310	↓
α-羟丁酸脱氢酶	106.00	U/L	72--182	
C反应蛋白	1.40	mg/dl	0--3	
动脉硬化指数	2.69		1.31--3.19	
谷草比谷丙	0.83		0.4--2.5	
总胆固醇 (CHOL)	5.97	mmol/L	2.59--5.2	↑
甘油三脂 (TG)	1.90	mmol/L	0.7--1.7	↑
低密度脂蛋白 (LDL)	3.12	mmol/L	0--4.13	
高密度脂蛋白 (HDL)	1.16	mmol/L	0.77--1.55	

***小结:**

葡萄糖 (GLU) 偏高 (8.34 mmol/L) 肌酸激酶 (CK) 偏低 (49.00 U/L) 总胆固醇 (CHOL) 偏高 (5.97 mmol/L)
甘油三脂 (TG) 偏高 (1.90 mmol/L)

操作员：梁可欣 检查日期：2026-06-12 检查医生：
.....

体检科 12导联心电图报告

赵东晓 男 62岁 体检号:440881

病床号:

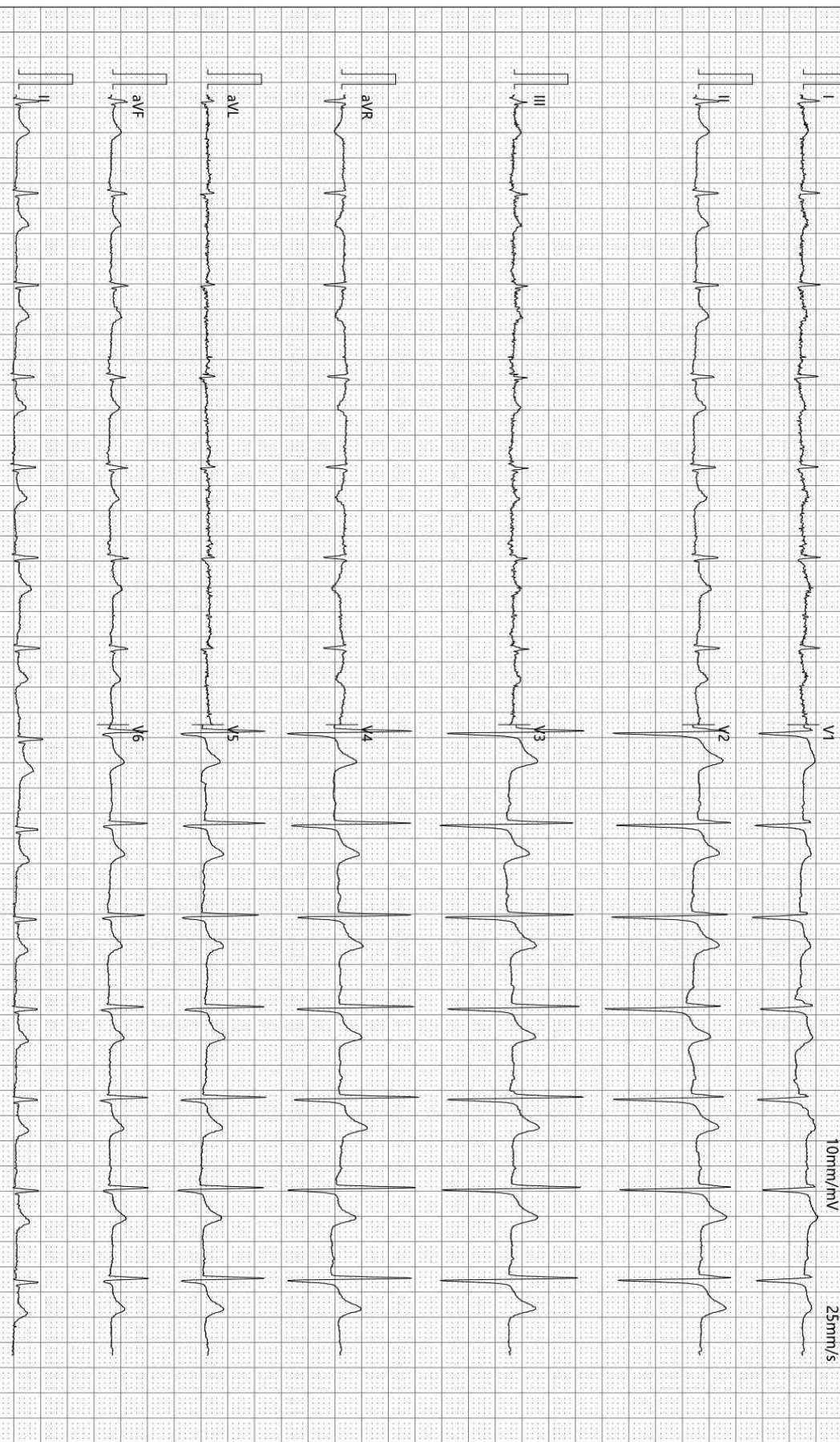
诊断结果:

- 1.窦性心律
- 2.肢导低电压

诊断医生:

张之生

HR	: 83bpm	[60 ~ 100bpm]
P	: 100ms	[0 ~ 110ms]
PR	: 155ms	[120 ~ 200ms]
QRS	: 88ms	[60 ~ 100ms]
QT/QTc	: 355/418ms	[320 ~ 440/0 ~ 450ms]
P/QRS/T	: -53 / 61/64deg.	[0 ~ 75/-30 ~ 90/0 ~ 75deg]
RV5/SV1	: 1.136/0.844mV	[0.0 ~ 2.5/0.0 ~ 2.0mV]



检查时间:2026-06-12 08:18:48

诊断时间:2026-06-12 08:33:09

SEMIP V1 90

仅供临床参考

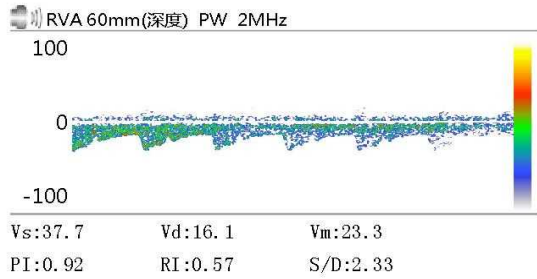
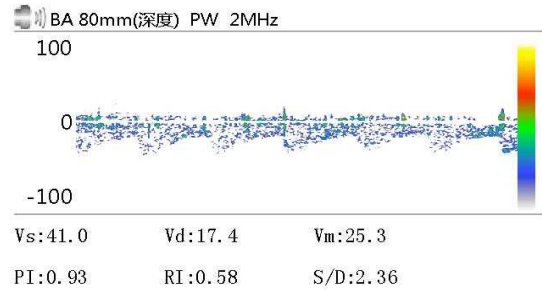
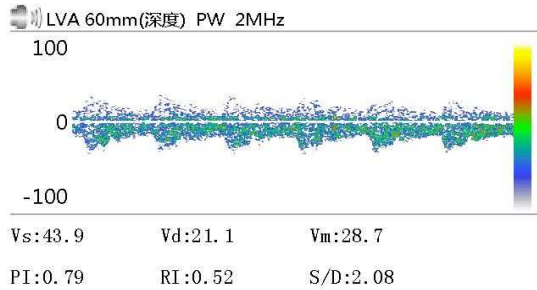
Text



大同瑞慈健康体检

颅内多普勒血流图 (TCD) 检查报告单

姓名: 赵东晓 性别: 男 年龄: 62 岁 检查号: 2308030620
 申请科室: 体检科 申请医师: 李菊蓉 检查类型: 颅内血管 床号:



Vs: Vd: Vm:
 PI: RI: S/D:

Vs: Vd: Vm:
 PI: RI: S/D:

Vs: Vd: Vm:
 PI: RI: S/D:

医生意见

结论: 椎-基底动脉脑血管超声未见异常。

李菊蓉

检查日期: 2026-06-12

本报告单仅提供临床参考

Rich 大同瑞慈康复医院
超声诊断图文报告

流水号: 2308030620

超声号: 2193804

姓名: 赵东晓

年龄: 62 岁

性别: 男

检查设备: Vivid E95

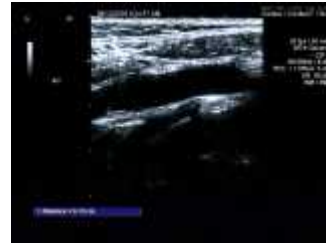
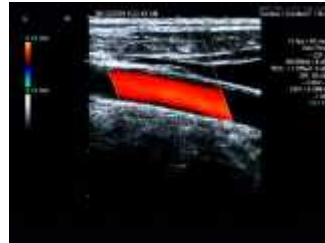
体检号: 440881

申请医院: 本院

体检科室: 体检科

检查部位: 颈部血管彩超

经典图像:



影像所见:

右侧颈外动脉起始处内中膜局部增厚, 厚约 1.3mm, 右锁骨下动脉起始处、双侧颈总动脉、颈内、左侧颈外动脉起始段内中膜不增厚, 内壁欠光滑, 管壁未见明确强回声斑。CDFI: 血流充盈好。PW: 频谱形态正常。

双侧椎动脉走行正常, 椎动脉内径正常, 管壁不厚, 管腔内为无回声, CDFI: 血流充盈好。PW: 频谱正常。

影像诊断:

右侧颈外动脉起始处内中膜局部增厚

报告医师: 李菊蓉

检查日期: 2026-06-12

审核医师:

报告日期: 2026-06-12



注: 本报告仅供临床医生参考!

地址: 大同市魏都大道 79 号。若有疑问, 请致电: 0352---2830580

Rich 大同瑞慈康复医院
超声诊断图文报告

流水号: 2308030620

超声号: 2193807

姓名: 赵东晓

年龄: 62岁

性别: 男

检查设备: Vivid E95

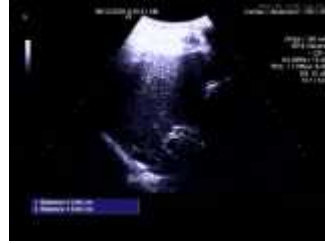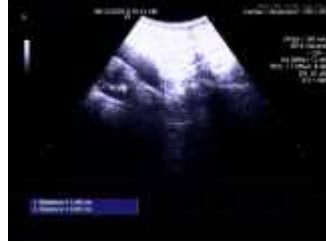体检号: 440881

申请医院: 本院

体检科室: 体检科

检查部位: 全腹彩超

经典图像:



影像所见:

肝脏大小形态正常, 包膜光滑完整, 实质回声均匀, 肝内管道系统走行清晰, 门静脉及肝内胆管不扩张。
胆囊切除术后, 胆总管内径宽约 0.6cm, 超声探查长度约 2.9cm, 其内未见明显异常。
胰腺大小形态正常, 实质回声均匀, 主胰管不扩张。
脾脏大小形态正常, 实质回声均匀, 脾门静脉不宽。
双肾大小形态正常, 皮髓质分界清晰, 集合系统未见分离, 双侧输尿管未见扩张。
膀胱充盈欠佳。
前列腺形态正常, 大小约 3.9*2.9*3.0cm, 实质回声欠均匀, 其内探及数个强回声斑, 大者约 1.5*0.7cm。

影像诊断:

1. 胆囊切除术后胆总管未见扩张
2. 前列腺多发钙化斑

报告医师: 李菊蓉

检查日期: 2026-06-12

审核医师:

报告日期: 2026-06-12



注: 本报告仅供临床医生参考!

地址: 大同市魏都大道 79 号。若有疑问, 请致电: 0352---2830580

ID 号: 2308030620

影像号: CT20260611099

姓名: 赵东晓

年龄: 62 岁

性别: 男

检查设备: 西门子量子双源 CT

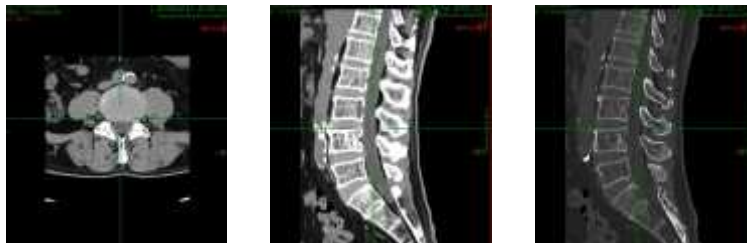体检号: 440881

申请医院: 本院

体检科室: 体检科

检查部位: CT 检查二

经典图像:



影像所见:

腰椎生理曲度存在, 序列整齐, 腰 1-腰 5 椎体边缘稍变尖, 腰 4 椎体呈栅栏样改变。腰 4-5、腰 5-骶 1 椎间盘层面见超出椎体边缘环形软组织密度影, 硬膜囊受压, 双侧椎间孔未见变窄。硬膜囊内未见异常密度影。黄韧带无肥厚。椎旁软组织未见异常。

影像诊断:

1. 腰 4-5、腰 5-骶 1 椎间盘膨出
2. 腰椎退行性改变, 腰 4 椎体血管瘤

报告医师:

检查日期: 2026-06-12

审核医师:

报告日期: 2026-06-12

姓名: 赵东晓

年龄: 62岁

性别: 男

检查设备: 西门子数字X线摄影

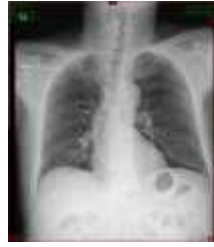体检号: 440881

申请医院: 本院

体检科室: 体检科

检查部位: 胸部正位片

经典图像:



影像所见:

胸廓对称。气管居中，纵隔无移位。双肺野清晰。肺门影未见增大。心脏大小、形态正常。双膈面光滑，肋膈角锐利。

影像诊断:

胸部平片未见异常。

报告医师:

检查日期: 2026-06-12

审核医师:

报告日期: 2026-06-12