



2308030615

# 大同瑞慈健康体检

## 报 告 册

体检编号	440876	工号	25
姓名	贺卓超		
性别	男	年龄	43岁
单位	山西省森林公安局桑干河分		
部门	山西省森林公安局桑干河分局		
联系电话	13754911144		
体检日期	2024-10-24		

尊敬的贺卓超先生您好！

首先，瑞慈健康体检全体员工欢迎您的光临，并对您的信任表示衷心的感谢！

您于 2024-10-24 （体检编号：440876）完成健康检查，本机构的各科医生已根据您的体检项目及结果，汇总成此份健康体检报告，并经总检医生审核。据此提出对您健康状况的综合分析及建议。

瑞慈健康体检倡导“大健康、大康复”，提出“健康是第一财富（Rich）”的人文理念。希望您仔细阅读并妥善地保管此份健康体检报告，并认真关注报告中的提示与建议，若您对报告内容有任何疑问，可直接与瑞慈健康体检客服部联系，进一步咨询。

健康体检咨询电话：**0352-2824444**

客户服务咨询电话：**0352-2830597**

**400-6112995**

瑞慈健康体检报告由下列内容组成：

第一部分：主检报告

第二部分：分科分项结果

第三部分：检验报告

第四部分：附表

## 主检报告

### 检查综述

- 1、【内科】 (1) 高血压
- 2、【血常规（五分类）】 红细胞(RBC)偏高( $6.01 \times 10^{12}/L$ ) 红细胞平均体积(MCV)偏低(81.8 f1) 平均血红蛋白含量(MCH)偏低(26.2 pg)
- 3、【生化全项 1】 尿酸(UA)偏高( $430.00 \mu\text{mol}/L$ ) 甘油三脂(TG)偏高( $2.84 \text{ mmol}/L$ )
- 4、【尿液分析+尿沉渣】 粘液丝偏高(23 /HP)
- 5、【心电图】 1. 窦性心律 2. 心电图轴左偏 3. 顺钟向转位
- 6、【全腹彩超】 轻度脂肪肝
- 7、【口腔科】 (1) 左下第一磨牙 左下第二磨牙 种植牙
- 8、【眼科】 (1) 镜 0.5 (2) 镜 0.6

### 医生建议

#### 【高血压】：

- (1) 高血压是指收缩期和（或）舒张期动脉血压高于正常，并连续三次不同日测量，血压都高于正常标准，可确定患高血压病。
- (2) 高血压的发病与遗传、精神过度紧张、肥胖、吸烟、酗酒、嗜盐等因素有关。血压持久增高，可导致心、脑、肾等脏器的损害。
- (3) 原发性高血压由于目前原因不明（部分与遗传有关），须终身服药降压。高血压主要危害心、脑血管和肾脏。一旦确诊“高血压”就要终生服药。
- (4) 平时应低盐（每天5~10g）、低脂饮食（少吃动物脂肪与内脏）；忌烟限酒。遵照医嘱坚持服药，定期测量血压，宜控制在140/90mmHg以下，若合并有糖尿病和肾病，要把血压控制在130/80mmHg以下。
- (5) 血压到正常水平时，说明此时选用的降压药和治疗方案基本合适，但并不意味着高血压已被“治愈”，应坚持治疗。若盲目自行停药或间断服药，常会使血压波动很大，而加重心、脑、肾和血管的损害。
- (6) 建议您密切关注血压，保持心情舒畅，劳逸结合，适量运动，控制体重，避免过度劳累、情绪激动等。改进生活方式，适当低盐、低脂、低胆固醇饮食，戒烟酒。必要时心血管专科诊治。

#### 【红细胞平均体积(MCV)偏低】：

- (1) 供内科结合临床参考。

#### 【红细胞(RBC)偏高】：

- (1) 红细胞异常，但仅凭一次检查结果不一定有临床意义，请您复查血常规。
- (2) 如果明显升高，复查血常规。

#### 【平均血红蛋白含量(MCH)偏低】：

- (1) 供内科结合临床参考。

#### 【尿酸(UA)偏高】：

- (1) 尿酸(UA)是体内嘌呤代谢的最终产物。食物中的核酸分解生成嘌呤，体内组织中的核酸分解成嘌呤核苷，嘌呤和嘌呤核苷经过分解脱氨及氧化作用生成尿酸(UA)。

(2)大部分的尿酸由肾脏排出，其余在肝脏分解破坏或随胆汁排泄。肾脏在排泄尿酸过程中，由肾小球滤出尿酸，若肾功能不好的人，排泄功能差，尿中排出的尿酸少了，血尿酸就会增高。

(3)常见于肾脏疾病（如急性慢性肾炎、肾结核、肾积水晚期等）；还可见于长期吃高嘌呤食物，如动物内脏、海鲜、贝类等，这种情况下，若不控制饮食，导致嘌呤长期偏高，即使肾功能正常，也会受高浓度尿酸的影响。

(4)另外，需要警惕的是，若尿酸长期偏高，会由尿酸盐结晶沉积引起痛风性关节炎、慢性间质性肾炎，血尿酸增高是诊断痛风的主要依据。

(5)应避免食用含嘌呤高的食物，如各种动物内脏、豆制品、海鲜等，不要喝酒，尤其是啤酒。忌酸性食物，忌醋，多喝水，每日尿量在2公升以上，碱化尿液。

(6)必要时在肾内科医生指导下进行降尿酸治疗，定期复查。

#### 【甘油三酯(TG)偏高】：

(1)甘油三酯是甘油和脂肪酸所构成的有机化合物，甘油三酯测定是脂类代谢的重要指标之一。

(2)甘油三酯增高与冠心病的发生有着重要的相关性，随年龄增大而有上升的趋势，其增高最常见于高脂和过量糖类饮食、肥胖等。

(3)甘油三酯主要功能是为机体提供能量，其正常值在0.7-1.7mmol/L之间，1.7-2.29mmol/L为边缘增高，提示应该注意饮食和运动了。

(4)甘油三酯大于2.3mmol/L，就称为高甘油三酯血症。甘油三酯增高虽然不会直接导致血管斑块的形成，但也会间接引起心脑血管疾病风险增加，同时，当甘油三酯大于5.6mmol/L时，还会增加急性胰腺炎的风险，所以降低甘油三酯的基础主要是控制饮食，饮食控制不佳可以选择药物治疗。

(5)生活方式的干预是控制甘油三酯水平升高的基础，包括减重，增加运动量，限制酒精摄入以及避免食用果糖和高碳水化合物食物。多食蔬菜水果，定期复查。

(6)明显增高者在医师的指导下使用降脂药物治疗，首选他汀和贝特类药物。

#### 【粘液丝偏高】：

(1)尿常规中粘液丝是由尿路中细胞分泌出来的，在有尿路感染时分泌会明显增多，且伴有炎症细胞的出现。

(2)粘液丝偏高，可分为生理性偏高和病理性偏高两种，生理性偏高一般是由于喝水较少导致的尿液浓缩，一般在喝水后就能达到稀释的效果。

(3)病理性的粘液丝偏高是由于泌尿系炎症或者是前列腺炎导致的，需要注意观察，多喝水，同时有白细胞等炎症细胞增多时，应及时服用抗感染药物治疗。如果仅有粘液丝的增多而没有白细胞等炎症细胞增多时，尿路有炎症的可能性不大。

(4)建议平时饮食注意清淡，多喝水，少吃油腻和辛辣的食物，要注意个人清洁卫生，勤洗阴部，注意休息。

#### 【顺时针转位】：

(1)建议心血管内科复查。

#### 【心电轴左偏】：

(1)生理情况下可见于肥胖、妊娠。病理情况下可见于左心室肥厚、完全性左束支传导阻滞、左前分支阻滞、下壁心梗。

(2)无症状者无需特殊治疗，定期复查心电图。有症状（心悸、心慌、胸闷）请往心内科治疗，并请治疗引起电轴左偏的相关疾病。定期复查心电图。

#### 【轻度脂肪肝】：

(1)脂肪肝是指肝脏被脂肪浸润，为一种多病因引起的获得性疾病。

(2)脂肪肝是以肝细胞脂肪变性和脂肪蓄积为病理特征，最常见易患因素有超重或肥胖、进食油腻食物、高脂血症（尤其甘油三酯升高）、营养失调（营养过量或不足）、饮酒、高脂血症、少运动、糖耐量异常、减肥造成体重急剧下降、营养不良、中毒和药物等。

(3)当肝内脂类（主要为甘油三酯）含量超过肝重的5%时为脂肪肝。脂肪肝是一个常见的临床现象，不是一个独立性的疾病。

(4)值得注意的是，过多的脂肪在肝组织、肝细胞内浸润，引起肝细胞肿大，严重可致肝硬化。脂肪肝是可逆性的，合理饮食、运动及治疗后可恢复。

- (5)合理控制饮食，控制总摄入量，低盐、低脂和低糖类饮食，少吃动物内脏，多吃蔬菜水果；
- (6)控制危险因素，如控制体重、改善胰岛素抵抗、调整血脂紊乱，戒酒、戒烟，坚持长期有氧运动，加强体育锻炼；
- (7)定期复查腹部彩超、血脂、肝功能。

**【种植牙】：**

- (1)种植牙指的是一种以植入骨组织内的下部结构为基础来支持，固位上部牙修复体的缺牙修复方式，其包括下部的支持种植体和上部的牙修复体两部分。
- (2)种植牙主要适用于缺失牙的患者，同时适用于因各种原因造成的义齿固位困难，或由于心理因素的影响所产生的功能障碍，而无法用传统方法修复者。
- (3)种植牙的制作方法是将与人体骨质兼容性高的纯钛金属制作成类似牙根的圆柱体，以外科手术的方式植入缺牙区的牙槽骨内，经过1至3月后，当人工牙根与牙槽骨密合后，再在人工牙根上制作烤瓷冠。
- (4)种植牙能很好地恢复牙齿功能，咀嚼功能大大优于其他传统义齿，且有固位好、不磨牙、舒适方便的优点。
- (5)种植完成后，避免咀嚼太硬的食物，以免牙冠烤瓷层崩裂。平时注意早晚刷牙，刷牙时长不少于三分钟，学会应用牙线，一定要保证种植体周围的清洁。
- (6)定期前往口腔科复查，每年进行2-3次全口超声波洁牙术。

汇总医生： 丁昊炜

主检日期： 2024-10-25

主检医生：

## 分科结果

## 身高、体重、血压

项目名称	检查结果	项目名称	检查结果
身高	176cm	体重	70kg
血压	135/78mmHg		

## \*小结:

未见异常

操作员：闫辛儿

检查日期:2024-10-24

检查医生：名燕凌

## 内科

项目名称	检查结果	项目名称	检查结果
心率	72 次/min	心律	齐
心脏杂音	无	心界	正常
肺部	正常	呼吸音	呼吸音清
啰音	未闻及	叩诊	叩诊呈清音
腹部触诊	腹部平软	发育	正常
肝胆	肋下未触及	脾脏	肋下未触及
双肾	无叩击痛	肠鸣音	正常
营养	良好	神经系统	正常
生理反射	生理反射存在	病理反射	病理反射未引出
颅神经	正常	运动功能	正常
深浅感觉	正常	其它	无异常发现
既往史	高血压		

## \*小结:

(1) 高血压

操作员：名燕凌

检查日期:2024-10-24

检查医生：名燕凌

## 外科（男）

项目名称	检查结果	项目名称	检查结果
皮肤	正常	甲状腺	无肿大
脊椎	无畸形	浅表淋巴结	无肿大
肛门	拒检	前列腺	未检
泌尿外生殖器	正常	四肢关节	未见异常
腹股沟	未见异常	足背动脉	正常
紫绀	无	色素沉着	无
脱毛	无	脱色	无
浮肿	无	皮下结节	无
头颅	正常	颈部	正常
乳腺	正常	脊柱	正常
直肠	未检	皮肤黄疸	无
四肢	活动正常	其他	无

## \*小结:

未见异常

操作员：谷岱清

检查日期:2024-10-24

检查医生：谷岱清

## 眼科

项目名称	检查结果	项目名称	检查结果
视力(左)	镜 0.5	视力(右)	镜 0.6
辨色力	正常	眼睑	正常
结膜	正常	泪器	正常
角膜	正常	虹膜	正常
瞳孔	正常	晶状体	正常
玻璃体	正常	眼底	未见异常

## \*小结:

(1) 镜 0.5

(2) 镜 0.6

操作员：田野青 检查日期：2024-10-24 检查医生：田野青

### 耳鼻喉科

项目名称	检查结果	项目名称	检查结果
听力(左)	正常	听力(右)	正常
外耳道	正常	鼓膜	正常
鼻窦	正常	鼻中隔	正常
鼻腔	正常	扁桃体	无肿大
嗅觉	正常	咽喉	正常

\*小结：

未见异常

操作员：裴文兴 检查日期：2024-10-25 检查医生：裴文兴

### 口腔科

项目名称	检查结果	项目名称	检查结果
唇颊	正常	齿	左下第一磨牙&左下第二磨牙&种植牙
齿龈	正常	牙周	正常
舌腭	正常	腮腺	正常
颌下腺	正常	颞下颌关节	正常

\*小结：

(1) 左下第一磨牙 左下第二磨牙 种植牙

操作员：龚富生 检查日期：2024-10-24 检查医生：龚富生

## 检验报告

## 尿液分析+尿沉渣

项目名称	检查结果	单位	参考值	提示
白细胞尿	0	个/ul	0--13	
上皮细胞(EC)	0	/HP	0--28	
管型(CAST)	0	个/ul	0--1	
霉菌(尿)	0	/HP	0--0	
结晶	0	/HP	0--10	
透明度(CLA)	清亮			
胆红素(BIL)	-		阴性	
隐血(ERY)	-		阴性	
小圆上皮细胞(SRC)	0	个/ul	0--0	
维生素C	-		阴性	
异常红细胞	0	个/ul	0--3	
红细胞(正常)	0	个/ul	0--6	
鳞状上皮细胞	0	个/ul	0--0	
粘液丝	23	个/ul	0--0	↑
颜色(Colour)	淡黄色			
尿葡萄糖(GLU)	-		阴性	
酮体(KET)	-		阴性	
比重(SG)	1.025		1.003--1.030	
酸碱度(PH)	6.5		4.5--8.0	
尿蛋白质(PRO)	-		阴性	
尿胆原(URO)	-		阴性	
亚硝酸盐(NIT)	-		阴性	
红细胞(尿)(RBC)	0	个/ul	0--6	
尿白细胞(LEU)	-		阴性	

\*小结:

粘液丝偏高(23 /HP)

操作员：赵伟 检查日期：2024-10-24 检查医生：康健忠

血常规（五分类）

项目名称	检查结果	单位	参考值	提示
白细胞(WBC)	7.66	10 <sup>9</sup> /L	3.5--9.5	
淋巴细胞绝对值(LY#)	1.99	10 <sup>9</sup> /L	1.1--3.2	
淋巴细胞百分比(LY%)	26.0	%	20--50	
中性粒细胞绝对值(GR#)	5.11	10 <sup>9</sup> /L	1.8--6.3	
中性粒细胞百分比(GR%)	66.7	%	40--75	
嗜碱性粒细胞绝对值(BA#)	0.03	10 <sup>9</sup> /L	0--0.06	
嗜碱性粒细胞百分比(BA%)	0.4	%	0--1.0	
嗜酸性粒细胞绝对值(EO#)	0.19	10 <sup>9</sup> /L	0.02--0.52	
嗜酸性粒细胞百分比(EO%)	2.5	%	0.4--8.0	
血小板(PLT)	267	10 <sup>9</sup> /L	125--350	
血小板分布宽度(PDW)	16.0	%	15--17	
平均血小板体积(MPV)	9.9	fl	6.0--14.0	
血小板压积(PCT)	0.263	%	0.11--0.28	
红细胞(RBC)	6.01	10 <sup>12</sup> /L	4.3--5.8	↑
血红蛋白	158	g/L	130--175	
红细胞压积(HCT)	49.2	%	40--50	
红细胞平均体积(MCV)	81.8	fl	82--100	↓
平均血红蛋白含量(MCH)	26.2	pg	27--34	↓
平均血红蛋白浓度(MCHC)	321	g/L	316--354	
单核细胞绝对值(MO#)	0.34	10 <sup>9</sup> /L	0.1--0.60	
单核细胞百分比(MO%)	4.4	%	3--10	
红细胞分布宽度标准差	40.5	fl	35--56	

(RDW-SD)				
红细胞分布宽度变异系数 (RDW-CV)	13.2	%	10.6--16.6	
大血小板比率	24.9	%	11--45	
大血小板数目	66	10 <sup>9</sup> /L	30--90	
未成熟粒细胞数目	0.02	10 <sup>9</sup> /L	0--999	
未成熟粒细胞百分比	0.2	%	0--100	
有核红细胞数目	0.000	10 <sup>9</sup> /L	0--9999	
有核红细胞百分比	0.00	/100WBC	0--9999	

**\*小结:**

红细胞(RBC)偏高(6.01 10<sup>12</sup>/L) 红细胞平均体积(MCV)偏低(81.8 fl) 平均血红蛋白含量(MCH)偏低(26.2 pg)

操作员：祁佳佳 检查日期:2024-10-24 检查医生:康健忠

**生化全项 1**

项目名称	检查结果	单位	参考值	提示
碳酸氢根(HCO <sub>3</sub> )	23.00	mmol/L	22--29	
总蛋白(T PROT)	73.4	g/L	65--85	
白蛋白(ALB)	48.60	g/L	40--55	
球蛋白(GLB)	24.80	g/L	15--35	
白蛋白/球蛋白(ALB/GLB)	1.96		1.0--2.5	
碱性磷酸酶(ALP)	84.0	U/L	45--125	
肌酐(CREA)	58.00	umol/L	57--97	
尿酸(UA)	430.00	umol/L	200--420	↑
钾(K)	3.81	mmol/L	3.5--5.5	
钠(Na)	142.2	mmol/L	136--145	
氯(Cl)	97.9	mmol/L	96--108	
钙(Ca)	2.32	mmol/L	2.11--2.52	
乳酸脱氢酶(LDH)	138.00	U/L	120--250	

淀粉酶(AMY)	43.00	IU/L	35--135	
葡萄糖(GLU)	5.74	mmol/L	3.89--6.1	
总胆红素(TBIL)	12.00	umol/L	0--26	
直接胆红素(DBIL)	2.0	umol/L	0--8.0	
间接胆红素(IBIL)	10.00	umol/L	0--17.39	
丙氨酸氨基转移酶(ALT)	41.00	U/L	9--50	
门冬氨酸氨基转移酶(AST)	27.00	U/L	15--40	
尿素测定 (Urea)	4.18	mmol/L	3.1--8.0	
肌酸激酶(CK)	102.00	U/L	50--310	
α-羟丁酸脱氢酶	107.00	U/L	72--182	
C 反应蛋白	1.40	mg/dl	0--3	
动脉硬化指数	2.79		1.31--3.19	
谷草比谷丙	0.66		0.4--2.5	
总胆固醇(CHOL)	4.71	mmol/L	2.59--5.2	
甘油三脂(TG)	2.84	mmol/L	0.7--1.7	↑
低密度脂蛋白(LDL)	2.51	mmol/L	0--4.13	
高密度脂蛋白(HDL)	0.90	mmol/L	0.77--1.55	

**\*小结:**

尿酸(UA)偏高(430.00 umol/L) 甘油三脂(TG)偏高(2.84 mmol/L)

操作员：梁可欣 检查日期:2024-10-24 检查医生:康建忠

# 大同瑞慈康复医院 12导联心电图报告

贺卓超 男 43岁

体检号:440876

病床号:

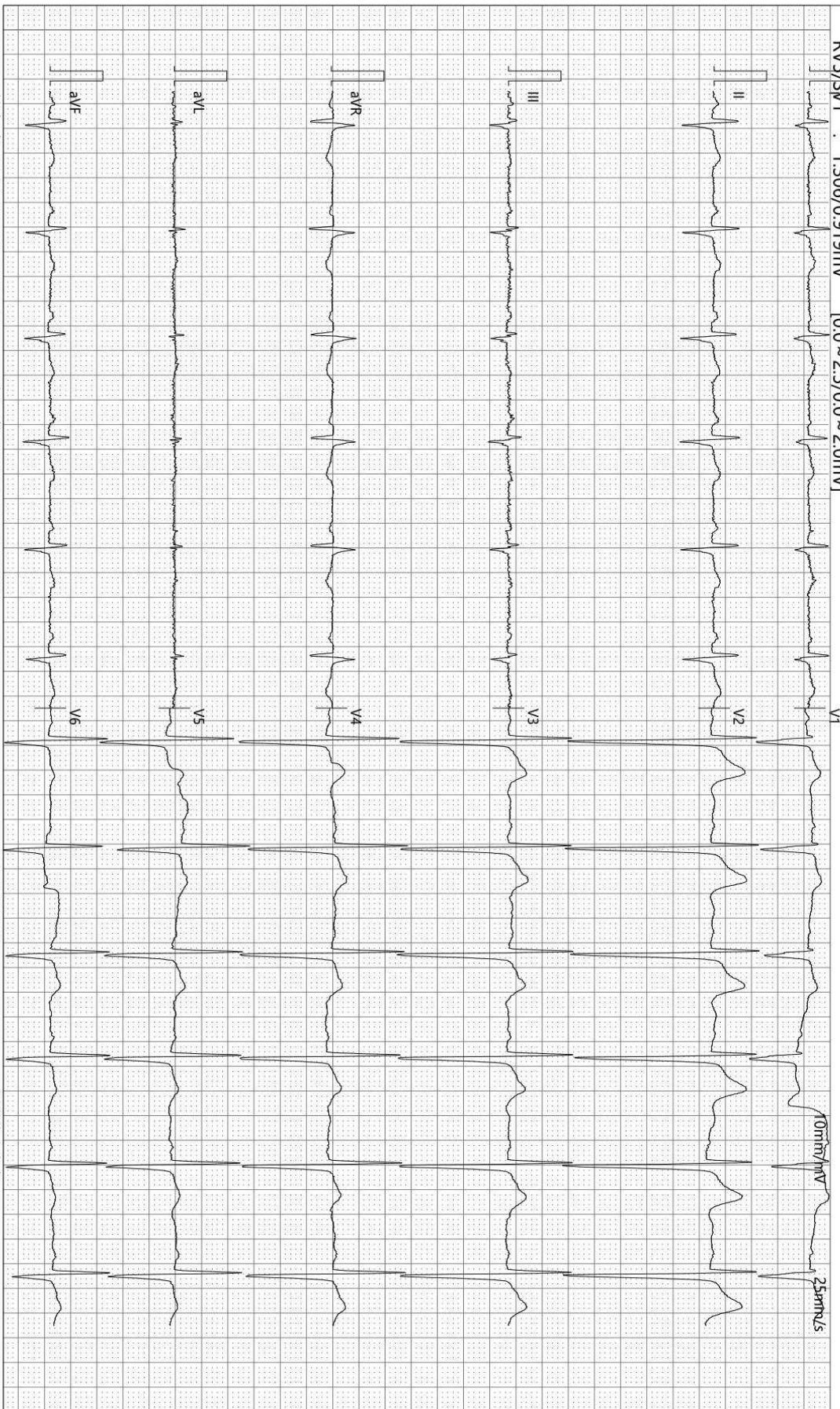
诊断结果:

- 1.窦性心律
- 2.心电图轴左偏
- 3.顺时针转位

诊断医生:

*张生 阎志娟*

HR : 69bpm [60~100bpm]  
 P : 112f ms [0~110ms]  
 PR : 178ms [120~200ms]  
 QRS : 99ms [60~100ms]  
 QT/QTc : 430/462ms [320~440/0~450ms]  
 P/QRS/T : 73/-31 / 50deg [0~75/-30~90/0~75deg]  
 RV5/SV1 : 1.306/0.919mV [0.0~2.5/0.0~2.0mV]



检查时间:2024-10-24 09:21:17

诊断时间:2024-10-24 09:26:53

SEMIP V1 90

仅供临床参考

Text




# 大同瑞慈健康体检

## 颅内多普勒血流图 (TCD) 检查报告单


姓名: 贺卓超      性别: 男      年龄: 43 岁      检查号: 2308030615  
 申请科室: 体检科      申请医师: 李菊蓉      检查类型: 颅内血管      床号:

LVA 73mm(深度) PW 2MHz  
100




Vs:57.1      Vd:29.8      Vm:38.9  
 PI:0.70      RI:0.48      S/D:1.92

RVA 72mm(深度) PW 2MHz  
100



Vs:60.5      Vd:31.1      Vm:40.9  
 PI:0.72      RI:0.49      S/D:1.95

BA 73mm(深度) PW 2MHz  
100



Vs:63.8      Vd:31.1      Vm:42.0  
 PI:0.78      RI:0.51      S/D:2.05

Vs:      Vd:      Vm:  
 PI:      RI:      S/D:

Vs:      Vd:      Vm:  
 PI:      RI:      S/D:

Vs:      Vd:      Vm:  
 PI:      RI:      S/D:

### 医生意见

结论: 椎-基底动脉脑血管超声未见异常。

李菊蓉

检查日期: 2024-10-24

本报告单仅提供临床参考

Rich 大同瑞慈康复医院  
超声诊断图文报告

流水号: 2308030615

超声号: 1726354

姓名: 贺卓超

年龄: 43岁

性别: 男

检查设备: Vivid E95

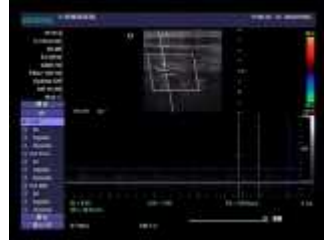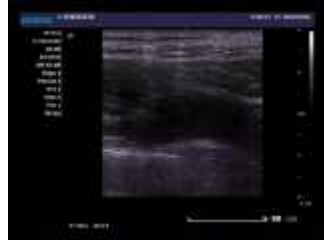体检号: 440876

申请医院: 本院

体检科室: 体检科

检查部位: 颈部血管彩超

经典图像:



影像所见:

右锁骨下动脉起始处、双侧颈总动脉、颈内、颈外动脉起始段内中膜不增厚, 内壁欠光滑, 管壁未见明确强回声斑。  
CDFI: 血流充盈好。PW: 频谱形态正常。

双侧椎动脉走行正常, 椎动脉内径正常, 管壁不厚, 管腔内为无回声, CDFI: 血流充盈好。PW: 频谱正常。

影像诊断:

双侧颈动脉、椎动脉未见明显异常

报告医师: 李菊蓉

检查日期: 2024-10-24

审核医师: 李菊蓉

报告日期: 2024-10-24



注: 本报告仅供临床医生参考!

地址: 大同市魏都大道 79 号。若有疑问, 请致电: 0352---2830580

Rich 大同瑞慈康复医院  
超声诊断图文报告

流水号: 2308030615

超声号: 1726357

姓名: 贺卓超

年龄: 43 岁

性别: 男

检查设备: Vivid E95

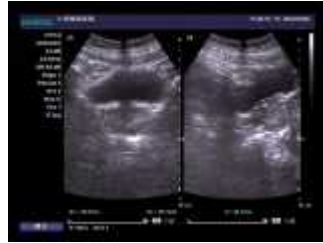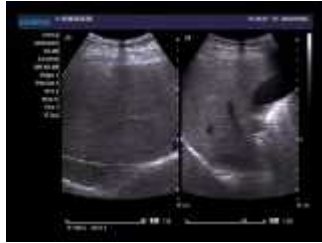体检号: 440876

申请医院: 本院

体检科室: 体检科

检查部位: 全腹彩超

经典图像:



影像所见:

肝脏大小形态正常, 包膜光滑完整, 实质回声细腻增强, 肝内管道系统走行欠清晰, 门静脉及肝内胆管不扩张。  
胆囊大小形态正常, 壁不厚、光滑, 囊内透声好, 肝外胆管不扩张。  
胰腺大小形态正常, 实质回声均匀, 主胰管不扩张。  
脾脏大小形态正常, 实质回声均匀, 脾门静脉不宽。  
双肾大小形态正常, 皮髓质分界清晰, 集合系统未见分离, 双侧输尿管未见扩张。  
膀胱充盈佳, 未见明显异常。  
前列腺形态正常, 大小约 3.6\*2.9\*2.8cm, 实质回声均匀。

影像诊断:

轻度脂肪肝

报告医师: 李菊蓉

检查日期: 2024-10-24

审核医师: 李菊蓉

报告日期: 2024-10-24



注: 本报告仅供临床医生参考!

地址: 大同市魏都大道 79 号。若有疑问, 请致电: 0352-2830580

姓名: 贺卓超

年龄: 43 岁

性别: 男

检查设备: 西门子量子双源 CT

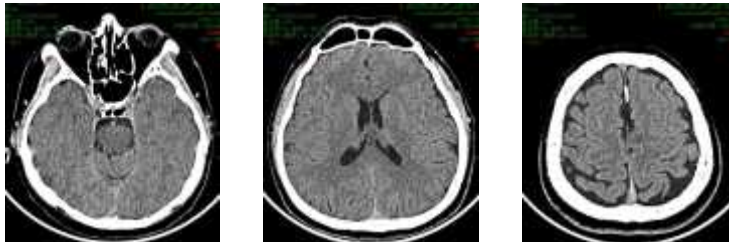体检号: 440876

申请医院: 本院

体检科室: 体检科

检查部位: CT 检查二

经典图像:



影像所见:

颅脑结构双侧对称, 脑实质内未见异常密度。中线结构居中。脑沟、裂、池及脑室系统等未见异常。

影像诊断:

颅脑未见明显异常

报告医师: 剧艳军

检查日期: 2024-10-24

审核医师: 剧艳军

报告日期: 2024-10-24

姓名: 贺卓超

年龄: 43岁

性别: 男

检查设备: 西门子数字X线摄影

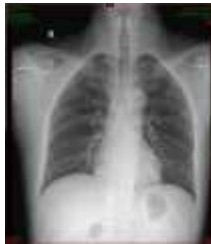体检号: 440876

申请医院: 本院

体检科室: 体检科

检查部位: 胸部正位片

## 经典图像:



## 影像所见:

胸廓对称。气管居中, 纵隔无移位。双肺野清晰。肺门影未见增大。心脏大小、形态正常。双膈面光滑, 肋膈角锐利。

## 影像诊断:

胸部平片未见异常。

报告医师: 李贵

检查日期: 2024-10-24

审核医师: 李贵

报告日期: 2024-10-24