



2308030611

# 大同瑞慈健康体检

## 报 告 册

体检编号	440872	工号	21
姓名	闫保华 1		
性别	男	年龄	55岁
单位	山西省森林公安局桑干河分		
部门	山西省森林公安局桑干河分局		
联系电话	13643644431		
体检日期	2025-01-15		

尊敬的闫保华 1 先生您好！

首先，瑞慈健康体检全体员工欢迎您的光临，并对您的信任表示衷心的感谢！

您于 2025-01-15 （体检编号：440872）完成健康检查，本机构的各科医生已根据您的体检项目及结果，汇总成此份健康体检报告，并经总检医生审核。据此提出对您健康状况的综合分析及建议。

瑞慈健康体检倡导“大健康、大康复”，提出“健康是第一财富（Rich）”的人文理念。希望您仔细阅读并妥善地保管此份健康体检报告，并认真关注报告中的提示与建议，若您对报告内容有任何疑问，可直接与瑞慈健康体检客服部联系，进一步咨询。

健康体检咨询电话：0352-2824444

客户服务咨询电话：0352-2830597

400-6112995

瑞慈健康体检报告由下列内容组成：

第一部分：主检报告

第二部分：分科分项结果

第三部分：检验报告

第四部分：附表

## 主检报告

### 检查综述

- 1、【眼科】 (1) 左眼视力下降 (2) 右眼视力下降
- 2、【血常规（五分类）】 嗜碱性粒细胞绝对值(BA#)偏高( $0.07 \times 10^9/L$ ) 嗜酸性粒细胞绝对值(E0#)偏高( $0.80 \times 10^9/L$ ) 嗜酸性粒细胞百分比(E0%)偏高(8.6 %) 血小板(PLT)偏高( $367 \times 10^9/L$ ) 血小板压积(PCT)偏高(0.292 %) 红细胞压积(HCT)偏高(50.5 %)
- 3、【尿液分析+尿沉渣】 粘液丝偏高(3 /HP)
- 4、【CT检查二】 腰椎骨质增生 L3/4、L4/5、L5/S1 椎间盘膨出
- 5、【经颅多普勒】 椎-基底动脉血流速度减慢
- 6、【颈部血管彩超】 1. 左侧颈总动脉膨大处后壁内中膜增厚 2. 右侧颈总动脉、右锁骨下动脉粥样硬化斑形成
- 7、【全腹彩超】 前列腺增生
- 8、【口腔科】 (1) 左上第一磨牙 左上第二磨牙 左上第三磨牙 左下第一磨牙 左下第二磨牙 右上第一磨牙 右上第二磨牙 右上第三磨牙 右下第一双尖牙 残根 右下第二磨牙 牙齿缺失 (2) 牙周：牙结石

### 医生建议

#### 【左眼视力下降】：

(1) 视力下降是由角膜白斑或角膜炎、晶状体混浊、眼底疾病、屈光不正等原因引起，建议眼科诊断治疗。

#### 【右眼视力下降】：

(1) 视力下降是由角膜白斑或角膜炎、晶状体混浊、眼底疾病、屈光不正等原因引起，建议眼科诊断治疗。

#### 【嗜碱性粒细胞绝对值(BA#)偏高】：

(1) 供内科结合临床参考。

#### 【红细胞压积(HCT)偏高】：

(1) 供内科结合临床参考。

(2) 如果明显升高，复查血常规。

#### 【嗜酸性粒细胞绝对值(E0#)偏高】：

(1) 提示体检近期存在过敏性疾病（如支气管哮喘）、寄生虫病（如钩虫病、蛔虫病）、某些皮肤病（如湿疹）、传染病（猩红热）、血液病等。建议内科结合临床参考。

#### 【血小板(PLT)偏高】：

(1) 注意多饮水，适量运动，并复查。

(2) 如复查仍偏高，可往血液科咨询。

#### 【血小板压积(PCT)偏高】：

(1) 血小板压积是指外周血中血小板的容积占血液容积的百分比。血小板压积偏高，如果在血小板数目正常的情况下，可不考虑。如果血小板数目明显增高，建议往血液科进一步复查，以明确诊断。

#### 【嗜酸性粒细胞百分比(E0%)偏高】：

(1) 供内科结合临床参考。

**【粘液丝偏高】：**

- (1)尿常规中粘液丝是由尿路中细胞分泌出来的，在有尿路感染时分泌会明显增多，且伴有炎症细胞的出现。
- (2)粘液丝偏高，可分为生理性偏高和病理性偏高两种，生理性偏高一般是由于喝水较少导致的尿液浓缩，一般在喝水后就能达到稀释的效果。
- (3)病理性的粘液丝偏高是由于泌尿系炎症或者是前列腺炎导致的，需要注意观察，多喝水，同时有白细胞等炎症细胞增多时，应及时服用抗感染药物治疗。如果仅有粘液丝的增多而没有白细胞等炎症细胞增多时，尿路有炎症的可能性不大。
- (4)建议平时饮食注意清淡，多喝水，少吃油腻和辛辣的食物，要注意个人清洁卫生，勤洗阴部，注意休息。

**【腰椎骨质增生】：**

- (1)腰椎骨质增生是老年人常见的骨关节病变，注意病变部位的骨关节适度运动，必要时请到骨科门诊进一步诊治咨询。

**【椎间盘膨出】：**

- (1)椎间盘膨出指的是由于退行性变或者外伤导致间盘中央的髓核细胞组织突破内层纤维环，而未突破外层纤维环的状态。属于椎间盘突出症当中较轻的一种，临床症状较轻，可采取保守治疗，并可取得良好的疗效。建议骨科咨询及诊治。

**【椎-基底动脉血流速度减慢】：**

- (1)脑动脉血流流速减低，多见于脑供血不足、脑血管扩张、脑梗塞及动脉瘤等造成的。建议神经内科结合临床诊治。

**【左侧颈总动脉膨大处后壁内中膜增厚】：**

- (1)颈动脉内中膜增厚是一个超声诊断，它属于血管性疾病（动脉硬化）的早期表现，提示长期发展下去动脉硬化会形成斑块和狭窄闭塞病变。
- (2)建议改变饮食结构，适量增加运动量，减缓动脉硬化发展的速度。如果有血脂高、胆固醇高、高血压、高血糖，就要进行相应的控制和预防，通过药物的干预，避免从内中膜增厚发展成斑块，进一步形成血管狭窄和闭塞的病变。

**【右锁骨下动脉粥样硬化斑】：**

- (1)颈动脉斑块是动脉硬化后，血管里面的垃圾沉淀在血管壁形成。斑块又分为硬斑和软斑两种。硬斑比较稳定，不容易脱落，软斑不稳定，容易破裂脱落，从而形成血管栓塞。
- (2)建议：1. 减低胆固醇水平。2. 减低高血糖、高血压等高危险因素，将血压、血糖控制在理想水平。3. 积极进行生活干预，控制饮食，改善饮食结构，适量增加运动，戒烟限酒。4. 必要时药物治疗。

**【前列腺增生】：**

- (1)前列腺增生又称前列腺肥大，增生的腺体位于膀胱颈部，会使尿路梗阻，引起尿频和排尿困难，严重影响患者的生活质量，是中老年男性的常见疾病。建议往泌尿科咨询，结合临床诊治。

**【牙齿缺失】：**

- (1)牙齿缺失常见于龋齿、牙周炎等原因导致的拔除或意外事故所致缺失。中老年患者居多，影响牙齿健康美观。
- (2)牙齿缺失可以导致牙列的完整性遭到破坏，若较长时间不修复，邻近的牙齿由于失去了依靠和约束，会变得倾斜，易造成咬颌功能的紊乱。长时间的缺失还会导致牙槽骨的萎缩、咀嚼功能减退、食物嵌塞等不良后果
- (3)如果牙齿缺失，应该尽早去口腔医院诊治，最常见的修复方法有三种，即活动义齿、固定义齿、种植义齿。
- (4)义齿修复完毕，应定期复查与医疗护理，勤漱口、勤刷牙、避免食用过硬的食物，如果种植牙选择钛种植体，还应注意对钛种植体的保护。

**【牙结石】：**

- (1) 牙结石又称牙石，是沉积在牙齿或修复体表面上已经钙化或正在钙化的菌斑或软垢。其开始时是软的，会因逐渐的钙化而变硬。它是由 75% 的磷酸钙，15-25% 的水、有机物、磷酸锰、矿酸钙及微量的钾、钠、铁所构成，并呈现出黄色、棕色或者黑色。
- (2) 牙结石通常存在于唾液腺开口处的牙齿表面（例如：下颚前牙的舌侧表面，上颚后牙的颊侧表面）和牙齿的颈部，以及口腔粘膜运动不到的牙齿表面等处。
- (3) 牙结石形成后，可伴随牙龈出血、牙龈萎缩、口臭等症状。
- (4) 牙结石是牙周病的重要病因，它会不断刺激牙周组织，并且压迫牙龈，影响血液循环，造成牙周组织的细菌感染，形成牙周囊袋，此后更易使食物残渣、牙菌斑、牙结石等的堆积，最终牙周支持组织全部破坏，导致牙齿松动，以至于不得不拔除牙齿。
- (5) 早晚刷牙、饭后漱口是防治牙结石形成的最重要措施。应采取正确的竖刷牙法和巴氏刷牙法，纠正横刷牙法。
- (6) 多吃富有维生素的粗纤维食物，如肉、蛋、各种蔬菜和水果，充分咀嚼以利于牙面清洁。少吃甜食及黏性很强的食物，不吃零食。
- (7) 建议每半年进行一次口腔健康检查，每年进行 2-3 次全口超声波洁牙术，使牙面、牙颈部经常处于洁净状态。

**【残根】：**

- (1) 牙齿由于龋坏等原因而致使牙冠的大部分缺损，称为残冠。牙冠基本缺失，仅剩余牙根，称为残根。
- (2) 残根、残冠一旦形成，牙齿的髓腔、根管就暴露于口腔的有菌环境中，细菌可通过根管到达根尖，形成根尖周围炎，使牙齿成为病灶牙。乳牙的残根、残冠可能会引起恒牙的牙釉质发育不全，遗留的残根还可以引起恒牙萌出过早或过晚，影响恒牙萌出的时间和位置，导致牙列畸形。
- (3) 乳牙的残根、残冠，引起根尖周炎，或影响恒牙的萌出时，应予拔除。
- (4) 恒牙的残根、残冠，根尖周病损较大，牙周情况不良或对口腔粘膜有长期慢性刺激时，应予拔除。
- (5) 牙周情况较好，根尖周病损不大的残冠，可以先进行彻底的根管治疗，然后通过桩冠修复，最后进行全冠修复以恢复牙齿的外型和功能。
- (6) 牙周情况较好，根尖周病损不大，牙根粗壮的残根，可以先进行彻底的根管治疗后行桩冠修复，或保留进行覆盖义齿修复。

汇总医生： 樊兴国

主检日期： 2025-01-16

主检医生：

### 分科结果

#### 身高、体重、血压

项目名称	检查结果	项目名称	检查结果
身高	160cm	体重	60kg
血压	131/74mmHg		

\*小结：  
未见异常

操作员：张文静 检查日期：2025-01-15 检查医生：名燕凌

#### 内科

项目名称	检查结果	项目名称	检查结果
心率	78 次/min	心律	齐
心脏杂音	无	心界	正常
肺部	正常	呼吸音	呼吸音清
啰音	未闻及	叩诊	叩诊呈清音
腹部触诊	腹部平软	发育	正常
肝胆	肋下未触及	脾脏	肋下未触及
双肾	无叩击痛	肠鸣音	正常
营养	良好	神经系统	正常
生理反射	生理反射存在	病理反射	病理反射未引出
颅神经	正常	运动功能	正常
深浅感觉	正常	其它	无异常发现
既往史	无		

\*小结：  
未见异常

操作员：杨淑兰 检查日期：2025-01-15 检查医生：杨淑兰

#### 外科（男）

项目名称	检查结果	项目名称	检查结果
皮肤	正常	甲状腺	无肿大
脊椎	无畸形	浅表淋巴结	无肿大
肛门	拒检	前列腺	未检
泌尿外生殖器	正常	四肢关节	未见异常
腹股沟	未见异常	足背动脉	正常
紫绀	无	色素沉着	无
脱毛	无	脱色	无
浮肿	无	皮下结节	无
头颅	正常	颈部	正常
乳腺	正常	脊柱	正常
直肠	未检	皮肤黄疸	无
四肢	活动正常	其他	无

**\*小结：**

未见异常

操作员：谷岱清 检查日期：2025-01-15 检查医生：谷岱清

**眼科**

项目名称	检查结果	项目名称	检查结果
视力(左)	0.6	视力(右)	0.6
辨色力	正常	眼睑	正常
结膜	正常	泪器	正常
角膜	正常	虹膜	正常
瞳孔	正常	晶状体	正常
玻璃体	正常	眼底	未见异常

**\*小结：**

(1) 左眼视力下降

(2) 右眼视力下降

操作员：田野青 检查日期：2025-01-15 检查医生：田野青

耳鼻喉科

项目名称	检查结果	项目名称	检查结果
听力(左)	正常	听力(右)	正常
外耳道	正常	鼓膜	正常
鼻窦	正常	鼻中隔	正常
鼻腔	正常	扁桃体	无肿大
嗅觉	正常	咽喉	正常

\*小结：  
未见异常

操作员：裴文兴 检查日期：2025-01-15 检查医生：裴文兴

口腔科

项目名称	检查结果	项目名称	检查结果
唇颊	正常	齿	左上第一磨牙&左上第二磨牙&左上第三磨牙&左下第一磨牙&左下第二磨牙&右上第一磨牙&右上第二磨牙&右上第三磨牙&右下第一双尖牙&残根&右下第二磨牙&牙齿缺失
齿龈	正常	牙周	牙结石 II 度
舌腭	正常	腮腺	正常
颌下腺	正常	颞下颌关节	正常

\*小结：  
(1) 左上第一磨牙 左上第二磨牙 左上第三磨牙 左下第一磨牙 左下第二磨牙 右上第一磨牙 右上第二磨牙 右上第三磨牙 右下第一双尖牙 残根 右下第二磨牙 牙齿缺失

(2) 牙周：牙结石

操作员：龚富生 检查日期：2025-01-15 检查医生：龚富生

## 检验报告

## 尿液分析+尿沉渣

项目名称	检查结果	单位	参考值	提示
白细胞尿	1	个/u1	0--13	
上皮细胞(EC)	0	/HP	0--28	
管型(CAST)	0	个/u1	0--1	
霉菌(尿)	0	/HP	0--0	
结晶	0	/HP	0--10	
透明度(CLA)	清亮			
胆红素(BIL)	-		阴性	
隐血(ERY)	-		阴性	
小圆上皮细胞(SRC)	0	个/u1	0--0	
维生素C	-		阴性	
异常红细胞	0	个/u1	0--3	
红细胞(正常)	0	个/u1	0--6	
鳞状上皮细胞	0	个/u1	0--0	
粘液丝	3	个/u1	0--0	↑
颜色(Colour)	淡黄色			
尿葡萄糖(GLU)	-		阴性	
酮体(KET)	-		阴性	
比重(SG)	1.025		1.003--1.030	
酸碱度(PH)	6.0		4.5--8.0	
尿蛋白质(PRO)	-		阴性	
尿胆原(URO)	-		阴性	
亚硝酸盐(NIT)	-		阴性	
红细胞(尿)(RBC)	0	个/u1	0--6	
尿白细胞(LEU)	-		阴性	

\*小结：

粘液丝偏高(3 /HP)

操作员：王文静 检查日期:2025-01-15 检查医生:康建忠

血常规（五分类）

项目名称	检查结果	单位	参考值	提示
白细胞(WBC)	9.33	10 <sup>9</sup> /L	3.5--9.5	
淋巴细胞绝对值(LY#)	2.87	10 <sup>9</sup> /L	1.1--3.2	
淋巴细胞百分比(LY%)	30.7	%	20--50	
中性粒细胞绝对值(GR#)	5.15	10 <sup>9</sup> /L	1.8--6.3	
中性粒细胞百分比(GR%)	55.2	%	40--75	
嗜碱性粒细胞绝对值(BA#)	0.07	10 <sup>9</sup> /L	0--0.06	↑
嗜碱性粒细胞百分比(BA%)	0.8	%	0--1.0	
嗜酸性粒细胞绝对值(E0#)	0.80	10 <sup>9</sup> /L	0.02--0.52	↑
嗜酸性粒细胞百分比(E0%)	8.6	%	0.4--8.0	↑
血小板(PLT)	367	10 <sup>9</sup> /L	125--350	↑
血小板分布宽度(PDW)	15.5	%	15--17	
平均血小板体积(MPV)	8.0	f1	6.0--14.0	
血小板压积(PCT)	0.292	%	0.11--0.28	↑
红细胞(RBC)	5.12	10 <sup>12</sup> /L	4.3--5.8	
血红蛋白	166	g/L	130--175	
红细胞压积(HCT)	50.5	%	40--50	↑
红细胞平均体积(MCV)	98.6	f1	82--100	
平均血红蛋白含量(MCH)	32.4	pg	27--34	
平均血红蛋白浓度(MCHC)	329	g/L	316--354	
单核细胞绝对值(MO#)	0.44	10 <sup>9</sup> /L	0.1--0.60	
单核细胞百分比(MO%)	4.7	%	3--10	
红细胞分布宽度标准差(RDW-SD)	45.4	f1	35--56	
红细胞分布宽度变异系数(RDW-CV)	12.3	%	10.6--16.6	

大血小板比率	11.8	%	11--45
大血小板数目	43	10 <sup>9</sup> /L	30--90
未成熟粒细胞数目	0.01	10 <sup>9</sup> /L	0--999
未成熟粒细胞百分比	0.1	%	0--100
有核红细胞数目	0.000	10 <sup>9</sup> /L	0--9999
有核红细胞百分比	0.00	/100WBC	0--9999

**\*小结:**

嗜碱性粒细胞绝对值(BA#) 偏高(0.07 10<sup>9</sup>/L) 嗜酸性粒细胞绝对值(EO#) 偏高(0.80 10<sup>9</sup>/L) 嗜酸性粒细胞百分比(EO%) 偏高(8.6 %) 血小板(PLT) 偏高(367 10<sup>9</sup>/L) 血小板压积(PCT) 偏高(0.292 %) 红细胞压积(HCT) 偏高(50.5 %)

操作员：黄璐瑶 检查日期:2025-01-15 检查医生:康建忠

**生化全项 1**

项目名称	检查结果	单位	参考值	提示
碳酸氢根(HCO3)	23.40	mmol/L	22--29	
总蛋白(T PROT)	77.3	g/L	65--85	
白蛋白(ALB)	42.60	g/L	40--55	
球蛋白(GLB)	34.70	g/L	15--35	
白蛋白/球蛋白(ALB/GLB)	1.23		1.0--2.5	
碱性磷酸酶(ALP)	93.0	U/L	45--125	
肌酐(CREA)	93.50	umol/L	57--97	
尿酸(UA)	336.00	umol/L	200--420	
钾(K)	4.58	mmol/L	3.5--5.5	
钠(Na)	140.6	mmol/L	136--145	
氯(Cl)	98.0	mmol/L	96--108	
钙(Ca)	2.36	mmol/L	2.11--2.52	
乳酸脱氢酶(LDH)	170.00	U/L	120--250	
淀粉酶(AMY)	67.00	IU/L	35--135	
葡萄糖(GLU)	4.85	mmol/L	3.89--6.1	

总胆红素 (TBIL)	15.30	umol/L	0--26	
直接胆红素 (DBIL)	3.7	umol/L	0--8.0	
间接胆红素 (IBIL)	11.60	umol/L	0--17.39	
丙氨酸氨基转移酶 (ALT)	30.00	U/L	9--50	
门冬氨酸氨基转移酶 (AST)	21.00	U/L	15--40	
尿素测定 (Urea)	5.76	mmol/L	3.1--8.0	
肌酸激酶 (CK)	85.00	U/L	50--310	
$\alpha$ -羟丁酸脱氢酶	145.00	U/L	72--182	
C 反应蛋白	1.50	mg/dl	0--3	
动脉硬化指数	2.41		1.31--3.19	
谷草比谷丙	0.70		0.4--2.5	
总胆固醇 (CHOL)	5.17	mmol/L	2.59--5.2	
甘油三脂 (TG)	1.23	mmol/L	0.7--1.7	
低密度脂蛋白 (LDL)	3.04	mmol/L	0--4.13	
高密度脂蛋白 (HDL)	1.26	mmol/L	0.77--1.55	

**\*小结:**

未见异常

操作员：祁佳佳 检查日期:2025-01-15 检查医生:康健忠

# 大同瑞慈康复医院 12导联心电图报告

闫保华1 男 55岁 体检号:440872

病床号:

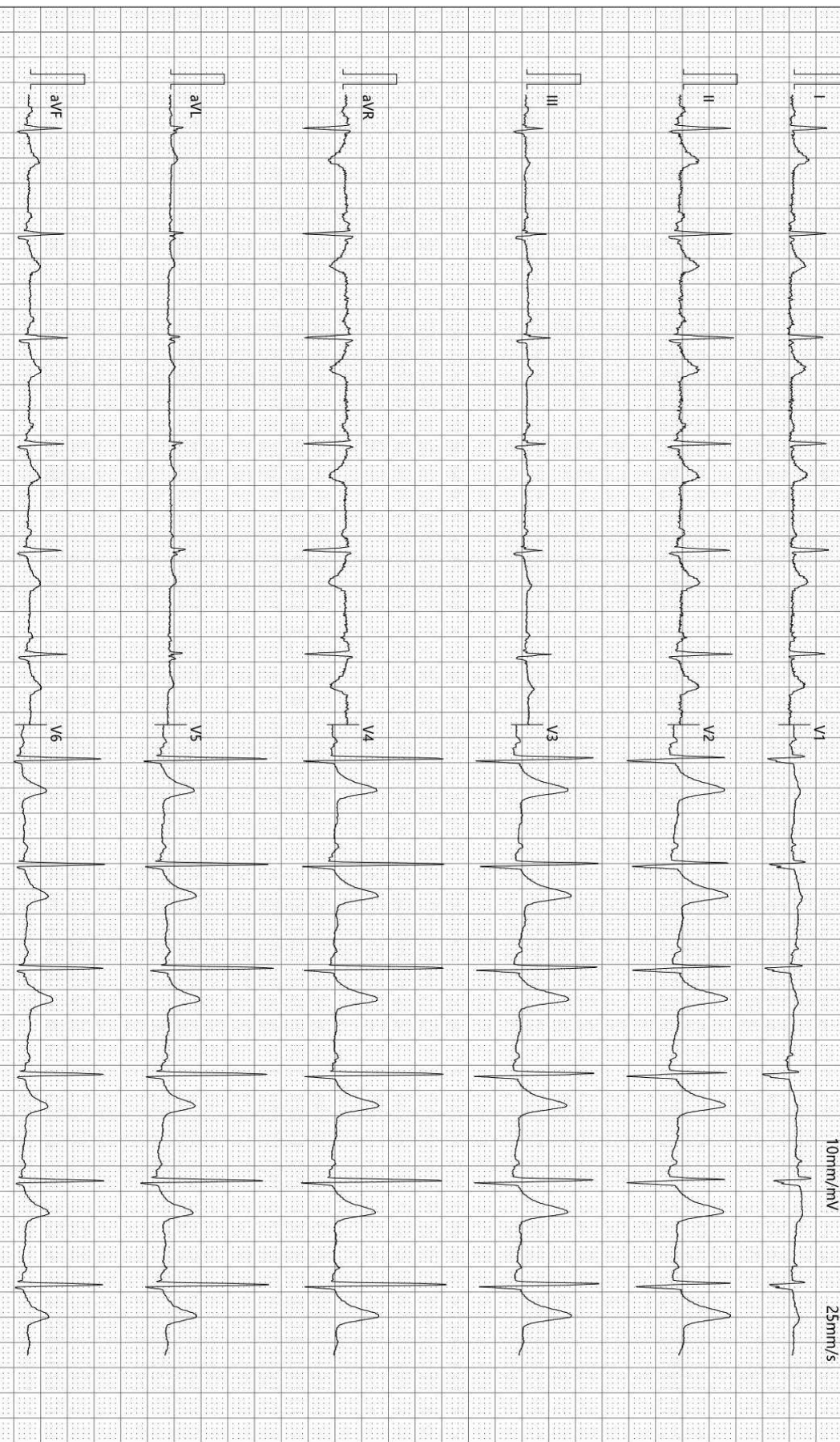
诊断结果:

- 1.窦性心律
- 2.正常心电图

诊断医生:

*闫保华*

HR : 72bpm [60~100bpm]  
 P : 101ms [0~110ms]  
 PR : 150ms [120~200ms]  
 QRS : 83ms [60~100ms]  
 QT/QTc : 371/406ms [320~440/0~450ms]  
 P/QRS/T : 64/43/47deg. [0~75/-30~90/0~75deg]  
 RV5/SV1 : 1.968/0.475mV [0.0~2.5/0.0~2.0mV]



检查时间:2025-01-15 08:15:42

诊断时间:2025-01-15 08:23:33

SEMIP V1 90

仅供临床参考

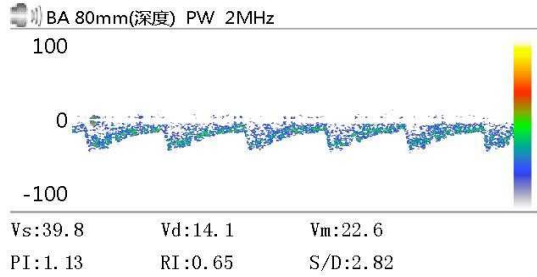
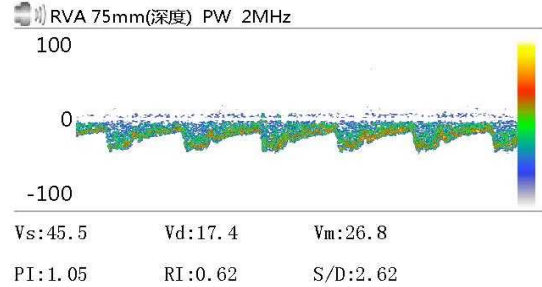
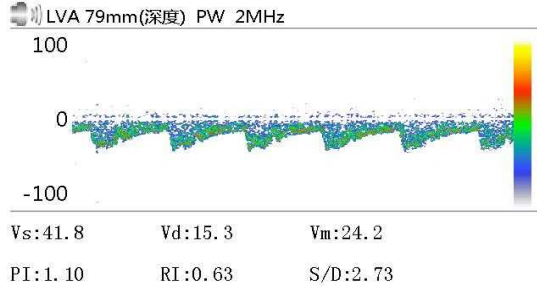
Text



# 大同瑞慈健康体检

## 颅内多普勒血流图 (TCD) 检查报告单

姓名: 闫保华1      性别: 男      年龄: 55 岁      检查号: 2308030611  
 申请科室: 体检科      申请医师: 李菊蓉      检查类型: 颅内血管      床号:



Vs:              Vd:              Vm:  
 PI:              RI:              S/D:

Vs:              Vd:              Vm:  
 PI:              RI:              S/D:

Vs:              Vd:              Vm:  
 PI:              RI:              S/D:

### 医生意见

结论: 椎-基底动脉血流速度减慢

李菊蓉

检查日期: 2025-01-15

本报告单仅提供临床参考

Rich 大同瑞慈康复医院  
超声诊断图文报告

流水号: 2308030611

超声号: 1788989

姓名: 闫保华 1

年龄: 55 岁

性别: 男

检查设备: Vivid E95

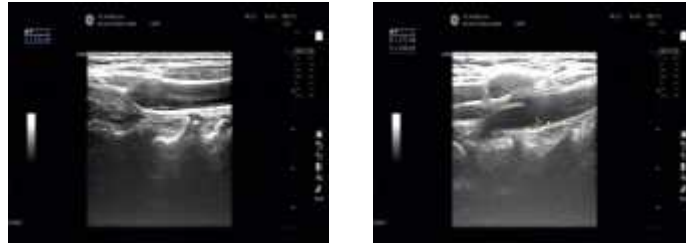
体检号: 440872

申请医院: 本院

体检科室: 体检科

检查部位: 颈部血管彩超

经典图像:



影像所见:

左侧颈总动脉膨大处后壁内中膜增厚, 厚约 1.1mm, 右锁骨下动脉起始处探及大小约 6.2\*1.8mm 混合回声斑, 右侧颈总动脉膨大处后壁探及大小约 7.3\*2.0mm 混合回声斑, 双侧颈内、颈外动脉起始段内中膜不增厚, 内壁欠光滑, 管壁未见明确强回声斑。CDFI: 血流充盈好。PW: 频谱形态正常。

双侧椎动脉走行正常, 椎动脉内径正常, 管壁不厚, 管腔内为无回声, CDFI: 血流充盈好。PW: 频谱正常。

影像诊断:

1. 左侧颈总动脉膨大处后壁内中膜增厚
2. 右侧颈总动脉、右锁骨下动脉粥样硬化斑形成

报告医师: 陈玉荣

检查日期: 2025-01-15

审核医师: 陈玉荣

报告日期: 2025-01-15



注: 本报告仅供临床医生参考!

地址: 大同市魏都大道 79 号。若有疑问, 请致电: 0352---2830580

Rich 大同瑞慈康复医院  
超声诊断图文报告

流水号: 2308030611

超声号: 1788991

姓名: 闫保华 1

年龄: 55 岁

性别: 男

检查设备: Vivid E95

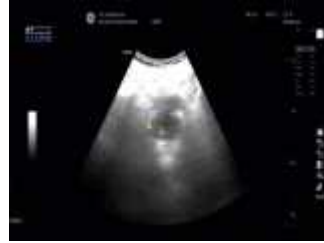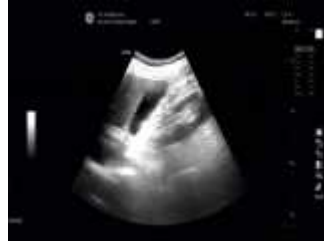体检号: 440872

申请医院: 本院

体检科室: 体检科

检查部位: 全腹彩超

经典图像:



影像所见:

肝脏大小形态正常, 包膜光滑完整, 实质回声均匀, 肝内管道系统走行清晰, 门静脉及肝内胆管不扩张。  
胆囊大小形态正常, 壁不厚、光滑, 囊内透声好, 肝外胆管不扩张。  
胰腺大小形态正常, 实质回声均匀, 主胰管不扩张。  
脾脏大小形态正常, 实质回声均匀, 脾门静脉不宽。  
双肾大小形态正常, 皮髓质分界清晰, 集合系统未见分离, 双侧输尿管未见扩张。  
膀胱充盈欠佳。  
前列腺形态饱满, 大小约 4.2\*3.1\*3.0cm, 内腺厚约 2.3cm, 实质回声均匀。

影像诊断:

前列腺增生

报告医师: 陈玉荣

检查日期: 2025-01-15

审核医师: 陈玉荣

报告日期: 2025-01-15



注: 本报告仅供临床医生参考!

地址: 大同市魏都大道 79 号。若有疑问, 请致电: 0352---2830580

ID号: 2308030611

影像号: CT20250114078

姓名: 闫保华 1

年龄: 55 岁

性别: 男

检查设备: 西门子量子双源 CT

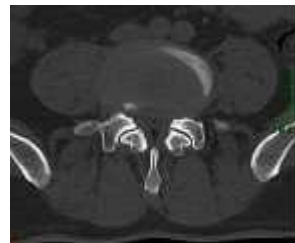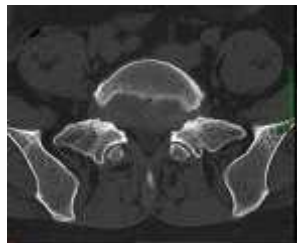
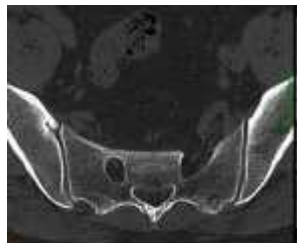体检号: 440872

申请医院: 本院

体检科室: 体检科

检查部位: CT 检查二

## 经典图像:



## 影像所见:

腰椎曲度变直, 序列整齐, 部分椎体边缘唇样骨质增生, 附件骨质结构完整, 形态良好, L3/4、L4/5、L5/S1 椎间盘软组织膨出, 压迫硬膜囊, 侧隐窝未见明显狭窄, 椎管内脊髓密度形态未见异常。

## 影像诊断:

腰椎骨质增生

L3/4、L4/5、L5/S1 椎间盘膨出

报告医师: 剧艳军

检查日期: 2025-01-16

审核医师: 剧艳军

报告日期: 2025-01-16

姓名: 闫保华 1

年龄: 55 岁

性别: 男

检查设备: 西门子数字 X 线摄影

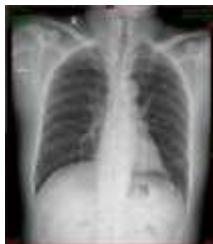体检号: 440872

申请医院: 本院

体检科室: 体检科

检查部位: 胸部正位片

经典图像:



影像所见:

胸廓对称。气管居中，纵隔无移位。双肺野清晰。肺门影未见增大。心脏大小、形态正常。双膈面光滑，肋膈角锐利。

影像诊断:

胸部平片未见异常。

报告医师: 李贵

检查日期: 2025-01-15

审核医师: 李贵

报告日期: 2025-01-15