



检 查 结 果

姓名	郝官甫
性别	男
年龄	51岁
联系电话	13623484592
体检日期	2026-04-12

检验报告

尿液分析+尿沉渣

项目名称	检查结果	单位	参考值	提示
白细胞尿	3	个/u1	0--13	
上皮细胞(EC)	0	/HP	0--28	
管型(CAST)	0	个/u1	0--1	
霉菌(尿)	0	/HP	0--0	
结晶	0	/HP	0--10	
透明度(CLA)	清亮			
胆红素(BIL)	-		阴性	
隐血(ERY)	-		阴性	
小圆上皮细胞(SRC)	0	个/u1	0--0	
维生素C	-		阴性	
异常红细胞	0	个/u1	0--3	
红细胞(正常)	0	个/u1	0--6	
鳞状上皮细胞	0	个/u1	0--0	
粘液丝	0	个/u1	0--0	
颜色(Colour)	淡黄色			
尿葡萄糖(GLU)	2+		阴性	
酮体(KET)	-		阴性	
比重(SG)	1.025		1.003--1.030	
酸碱度(PH)	6.5		4.5--8.0	
尿蛋白质(PRO)	-		阴性	
尿胆原(URO)	+-		阴性	
亚硝酸盐(NIT)	-		阴性	
红细胞(尿)(RBC)	0	个/u1	0--6	
尿白细胞(LEU)	-		阴性	

*小结：

尿葡萄糖(GLU)2+ 尿胆原(URO)+-

操作员：荆鹏山 检查日期:2026-04-12

检查医生:祁佳佳

血常规（五分类）

项目名称	检查结果	单位	参考值	提示
白细胞(WBC)	5.73	$10^9/L$	3.5--9.5	
淋巴细胞绝对值(LY#)	2.09	$10^9/L$	1.1--3.2	
淋巴细胞百分比(LY%)	36.5	%	20--50	
中性粒细胞绝对值(GR#)	3.22	$10^9/L$	1.8--6.3	
中性粒细胞百分比(GR%)	56.1	%	40--75	
嗜碱性粒细胞绝对值(BA#)	0.02	$10^9/L$	0--0.06	
嗜碱性粒细胞百分比(BA%)	0.3	%	0--1.0	
嗜酸性粒细胞绝对值(E0#)	0.06	$10^9/L$	0.02--0.52	
嗜酸性粒细胞百分比(E0%)	1.1	%	0.4--8	
血小板(PLT)	208	$10^9/L$	125--350	
血小板分布宽度(PDW)	12.3	f1	9.0--17	
平均血小板体积(MPV)	10.4	f1	6.0--14.0	
血小板压积(PCT)	0.216	%	0.11--0.28	
红细胞(RBC)	5.38	$10^{12}/L$	4.3--5.8	
血红蛋白	159	g/L	130--175	
红细胞压积(HCT)	47.6	%	40--50	
红细胞平均体积(MCV)	88.6	f1	82--100	
平均血红蛋白含量(MCH)	29.6	pg	27--34	
平均血红蛋白浓度(MCHC)	334	g/L	316--354	
单核细胞绝对值(MO#)	0.34	$10^9/L$	0.1--0.6	
单核细胞百分比(MO%)	6.0	%	3--10	
红细胞分布宽度标准差(RDW-SD)	43.9	f1	35--56	
红细胞分布宽度变异系数(RDW-CV)	13.9	%	10.6--16.6	

大血小板比率	29.5	%	11--45	
大血小板数目	61	10 ⁹ /L	30--90	
未成熟粒细胞数目	0.00	10 ⁹ /L	0--0.6	
未成熟粒细胞百分比	0.0	%	0--10	
有核红细胞数目	0.002	10 ⁹ /L	0--9999	
有核红细胞百分比	0.03	/100WBC	0--9999	

***小结:**

未见异常

操作员：荆鹏山 检查日期:2026-04-12 检查医生:祁佳佳

维生素 D

项目名称	检查结果	单位	参考值	提示
维生素 D	9.28	ng/ml	0--10.0 缺乏 @10.1--30 不足 @30.1--100 正常 @>100 过量	

***小结:**

未见异常

操作员：荆鹏山 检查日期:2026-04-12 检查医生:

生化 1(特殊级)

项目名称	检查结果	单位	参考值	提示
碳酸氢根(HCO3)	22.80	mmol/L	22--29	
总蛋白(T PROT)	67.8	g/L	65--85	
白蛋白(ALB)	39.70	g/L	40--55	↓
球蛋白(GLB)	28.10	g/L	15--35	
白蛋白/球蛋白(ALB/GLB)	1.41		1.0--2.5	
碱性磷酸酶(ALP)	100.0	U/L	45--125	
肌酐(CREA)	73.90	umol/L	57--97	
尿酸(UA)	287.00	umol/L	200--420	

钾(K)	3.85	mmol/L	3.5--5.3	
钠(Na)	138.4	mmol/L	137--147	
氯(Cl)	102.1	mmol/L	99--110	
钙(Ca)	2.22	mmol/L	2.11--2.52	
乳酸脱氢酶(LDH)	169.00	U/L	120--250	
淀粉酶(AMY)	59.00	IU/L	35--135	
葡萄糖(GLU)	5.86	mmol/L	3.89--6.1	
总胆红素(TBIL)	16.60	umol/L	0--26	
直接胆红素(DBIL)	4.7	umol/L	0--8.0	
间接胆红素(IBIL)	11.90	umol/L	0--17.39	
丙氨酸氨基转移酶(ALT)	52.00	U/L	9--50	↑
门冬氨酸氨基转移酶(AST)	20.00	U/L	15--40	
尿素测定(Urea)	5.30	mmol/L	3.1--8.0	
肌酸激酶(CK)	69.00	U/L	50--310	
α-羟丁酸脱氢酶	132.00	U/L	72--182	
C反应蛋白	1.00	mg/dl	0--3	
动脉硬化指数	3.75		1.31--3.19	↑
谷草比谷丙	0.38		0.4--2.5	↓
总胆固醇(CHOL)	5.12	mmol/L	2.59--5.2	
甘油三脂(TG)	1.88	mmol/L	0.7--1.7	↑
低密度脂蛋白(LDL)	3.15	mmol/L	0--4.13	
高密度脂蛋白(HDL)	0.84	mmol/L	0.77--1.55	

***小结:**

白蛋白(ALB)偏低(39.70 g/L) 丙氨酸氨基转移酶(ALT)偏高(52.00 U/L) 动脉硬化指数偏高(3.75) 谷草比谷丙偏低(0.38) 甘油三脂(TG)偏高(1.88 mmol/L)

操作员：孙钰 检查日期：2026-04-12 检查医生：

体检科 12导联心电图报告

郝官甫 男 51岁 体检号:440856

病床号:

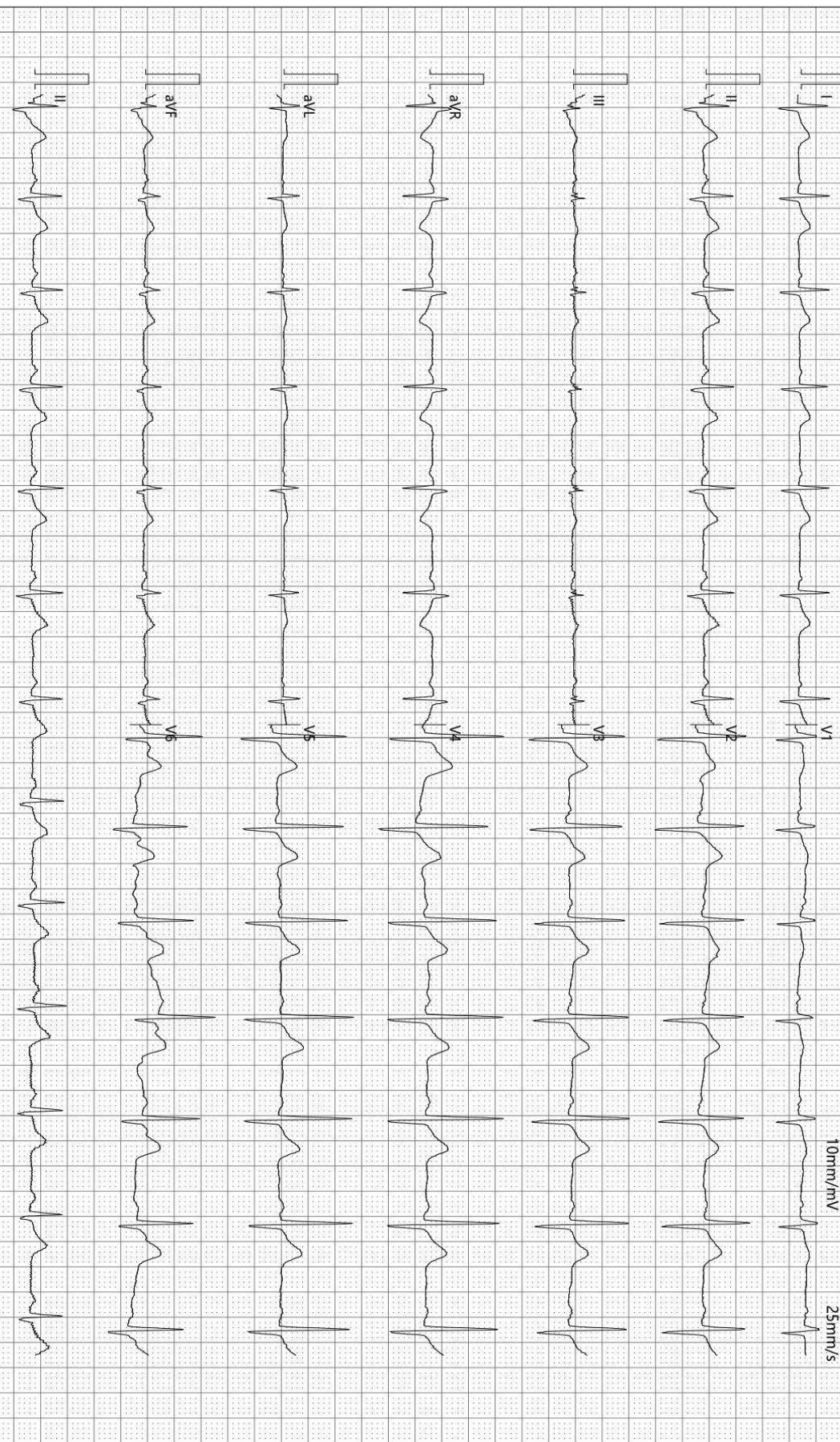
诊断结果:

- 1.窦性心律
- 2.正常心电图

诊断医生:

张之生

HR : 74bpm [60~100bpm]
P : 114 f ms [0~110ms]
PR : 165ms [120~200ms]
QRS : 81ms [60~100ms]
QT/QTc : 361/402ms [320~440/0~450ms]
P/QRS/T : 60/55/51deg [0~75/-30~90/0~75deg]
RV5/SV1 : 1.339/0.418mV [0.0~2.5/0.0~2.0mV]



检查时间:2026-04-12 08:01:37

诊断时间:2026-04-12 08:32:58

SEMIP V1.90

仅供临床参考

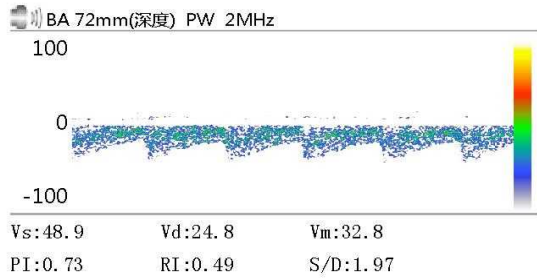
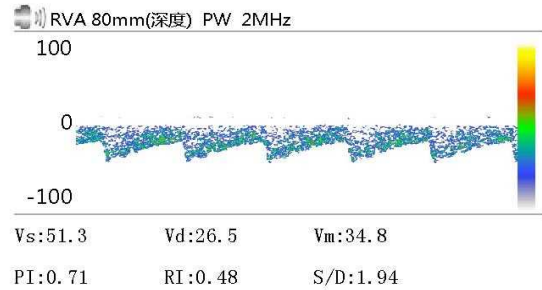
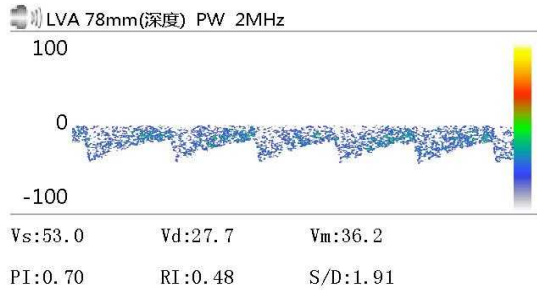
Text



大同瑞慈健康体检

颅内多普勒血流图 (TCD) 检查报告单

姓名: 郝官甫 性别: 男 年龄: 51 岁 检查号: 2308030594
 申请科室: 体检科 申请医师: 李菊蓉 检查类型: 颅内血管 床号:



Vs: Vd: Vm:
 PI: RI: S/D:

Vs: Vd: Vm:
 PI: RI: S/D:

Vs: Vd: Vm:
 PI: RI: S/D:

医生意见

结论: 椎-基底动脉脑血管超声未见异常。

李菊蓉

检查日期: 2026-04-12

本报告单仅提供临床参考

Rich 大同瑞慈康复医院
超声诊断图文报告

流水号: 2308030594

超声号: 2151384

姓名: 郝官甫

年龄: 51 岁

性别: 男

检查设备: Vivid E95

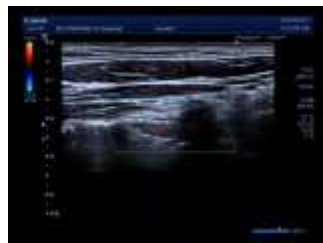
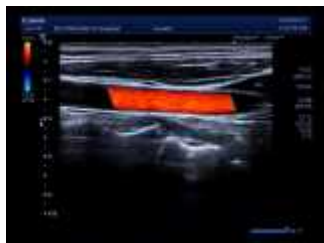
体检号: 440856

申请医院: 本院

体检科室: 体检科

检查部位: 颈部血管彩超

经典图像:



影像所见:

右锁骨下动脉起始处、双侧颈总动脉、颈内、颈外动脉起始段内中膜不增厚, 内壁欠光滑, 管壁未见明确强回声斑。CDFI: 血流充盈好。PW: 频谱形态正常。 双侧椎动脉走行正常, 椎动脉内径正常, 管壁不厚, 管腔内为无回声, CDFI: 血流充盈好。PW: 频谱正常。

影像诊断:

双侧颈动脉、椎动脉未见明显异常

报告医师:

检查日期: 2026-04-12

审核医师:

报告日期: 2026-04-12



注: 本报告仅供临床医生参考!

地址: 大同市魏都大道 79 号。若有疑问, 请致电: 0352---2830580

Rich 大同瑞慈康复医院
超声诊断图文报告

流水号: 2308030594

超声号: 2151386

姓名: 郝官甫

年龄: 51 岁

性别: 男

检查设备: Vivid E95

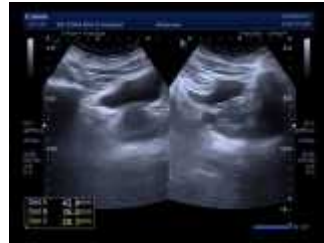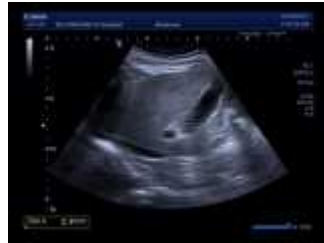体检号: 440856

申请医院: 本院

体检科室: 体检科

检查部位: 全腹彩超

经典图像:



影像所见:

肝脏大小形态正常, 包膜光滑完整, 实质回声细腻增强, 肝内管道系统走行欠清晰, 门静脉及肝内胆管不扩张。
胆囊大小形态正常, 壁不厚、欠光滑, 囊壁探及直径约 0.3cm 高回声凸起, 囊内透声好, 肝外胆管不扩张。
胰腺大小形态正常, 实质回声均匀, 主胰管不扩张。
脾脏大小形态正常, 实质回声均匀, 脾门静脉不宽。
双肾大小形态正常, 皮髓质分界清晰, 集合系统未见分离, 双侧输尿管未见扩张。
膀胱充盈佳, 未见明显异常。
前列腺形态饱满, 大小约 4.3*3.5*2.8cm, 实质回声均匀。

影像诊断:

1. 轻度脂肪肝
2. 胆囊息肉
3. 前列腺增生

报告医师:

检查日期: 2026-04-12

审核医师:

报告日期: 2026-04-12



注: 本报告仅供临床医生参考!

地址: 大同市魏都大道 79 号。若有疑问, 请致电: 0352---2830580

ID 号: 2308030594

影像号: CT20260412067

姓名: 郝官甫

年龄: 51 岁

性别: 男

检查设备: 西门子量子双源 CT

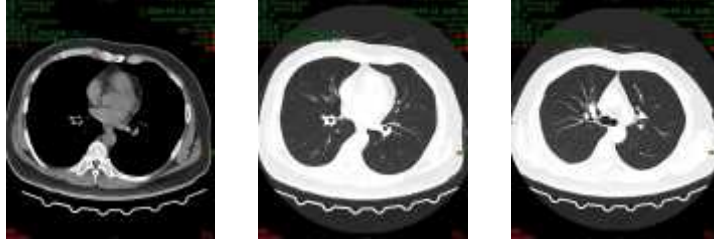体检号: 440856

申请医院: 本院

体检科室: 体检科

检查部位: CT 检查二

经典图像:



影像所见:

双侧胸廓对称, 气管居中。气管及支气管未见狭窄及阻塞。两肺见条索状高密度, 边界清晰。双肺门不大, 形态自然。心脏及大血管大小、形态未见异常。纵隔内未见肿块及肿大淋巴结。胸膜无增厚, 胸膜腔内无积液。胸壁软组织及骨骼未见病变征象。

影像诊断:

两肺局限性纤维化灶

报告医师: 张剑峰

检查日期: 2026-04-13

审核医师:

报告日期: 2026-04-13