



2308030591

大同瑞慈健康体检

报 告 册

体检编号	440853	工号	1
姓名	姜艳彬		
性别	男	年龄	55岁
单位	山西省森林公安局桑干河分		
部门	山西省森林公安局桑干河分局		
联系电话	15234222940		
体检日期	2024-10-25		

尊敬的 姜艳彬先生 您好！

首先，瑞慈健康体检全体员工欢迎您的光临，并对您的信任表示衷心的感谢！

您于 2024-10-25 （体检编号：440853）完成健康检查，本机构的各科医生已根据您的体检项目及结果，汇总成此份健康体检报告，并经总检医生审核。据此提出对您健康状况的综合分析及建议。

瑞慈健康体检倡导“大健康、大康复”，提出“健康是第一财富（Rich）”的人文理念。希望您仔细阅读并妥善地保管此份健康体检报告，并认真关注报告中的提示与建议，若您对报告内容有任何疑问，可直接与瑞慈健康体检客服部联系，进一步咨询。

健康体检咨询电话：**0352-2824444**

客户服务咨询电话：**0352-2830597**

400-6112995

瑞慈健康体检报告由下列内容组成：

第一部分：主检报告

第二部分：分科分项结果

第三部分：检验报告

第四部分：附表

主检报告

检查综述

- 【血常规（五分类）】 淋巴细胞绝对值(LY#)偏高(3.29 $10^9/L$)
- 【生化全项 1】 门冬氨酸氨基转移酶(AST)偏低(13.00 U/L) 总胆固醇(CHOL)偏高(6.54 mmol/L) 高密度脂蛋白(HDL)偏高(1.66 mmol/L)
- 【尿液分析+尿沉渣】 粘液丝偏高(17 /HP)
- 【心电图】 1. 窦性心动过缓伴不齐 2. 逆钟向转位 3. 早期复极综合征

医生建议

【淋巴细胞绝对值(LY#)偏高】：

- 成人全血淋巴细胞占白细胞总数的 20-40%。在中性粒细胞减少的病例中，淋巴细胞可相对增高，多与病毒感染有关（如感冒等）。
- 病理性增高见于传染性淋巴细胞增多症、结核病、百日咳、急慢性淋巴细胞白血病、传染性单核细胞增多症等，建议结合其它血常规指标及临床进行综合评估。

【门冬氨酸氨基转移酶(AST)偏低】：

- 建议消化内科诊断治疗。

【总胆固醇(CHOL)偏高】：

- 总胆固醇是脂质的主要成分之一，其数量受年龄、家族、性别、饮食、遗传等多种因素影响。总胆固醇对人体生长发育以及新陈代谢有重要的作用，正常值是 2.59-5.20mmol/L。
- 总胆固醇升高后，会增加类脂物质的堆积，会产生更多的血管斑块，进而增加心脑血管疾病的风险。大于 5.21-5.69mmol/L 是胆固醇的临界偏高，即使是一个完全健康的人，只要总胆固醇 >7.2 mmol/L 或低密度脂蛋白 >4.9 mmol/L，未来发生心脑血管的风险就明显增高，应该马上治疗。
- 总胆固醇升高根据病因可分为两大类：一是原发性，是由于遗传因素缺陷所致，另一种是继发性，可引起其升高的疾病主要有糖尿病、高血压、甲减、肝肾疾病等。
- 降低总胆固醇的治疗中，原发性偏高应积极应用降脂药，曾经选择他汀类药物，胆固醇不能达标的，可联合用药（如依折麦布等）。
- 如果总胆固醇偏高，且患者有糖尿病、高血压、甲减、肝肾疾病或者已经发生心脑血管疾病的人更应积极用药，控制降低疾病风险。
- 戒烟，增强运动，采用低脂、低糖饮食，少食富含脂肪、胆固醇及饱和脂肪酸的食物，多进食蔬菜、水果、豆制品、粗粮、鱼和高纤维食品。
- 必要时在医师指导下使用降脂药物治疗，并前往内分泌科复诊。

【高密度脂蛋白(HDL)偏高】：

- 高密度脂蛋白(HDL)主要在肝脏合成，具有抗动脉粥样硬化的功能，是冠心病的保护因子。高密度脂蛋白(HDL)能将周围组织包括动脉壁内的胆固醇运转到肝脏进行代谢，是一种抗动脉粥样硬化的血浆脂蛋白。
- 高密度脂蛋白(HDL)的含量与心血管的发病率和病变程度呈负相关，即高密度脂蛋白(HDL)减低，患冠心病的危险性增加；高密度脂蛋白(HDL)含量增高，患冠心病的危险性降低。
- 高密度脂蛋白(HDL)对冠心病的临床诊断是一个重要的参考指标。它的升高是临床冠心病保护因子之一，并能防治和延缓动脉粥样硬化的发展。

- (4) 血清中高密度脂蛋白(HDL)的降低，预示着冠心病的出现。临床上常同时测定高密度脂蛋白(HDL)和血清总胆固醇，并根据它们的比值作为冠心病的信息指标。
- (5) 高密度脂蛋白(HDL)减少，主要见于冠心病、冠状动脉粥样硬化、高甘油三酯血症、慢性贫血、脑血管病、糖尿病、急慢性肝炎、肝硬化等疾病。
- (6) 戒烟，增强运动，采用低脂、低糖饮食，少食富含脂肪、胆固醇及饱和脂肪酸的食物，多进食蔬菜、水果、豆制品、粗粮、鱼和高纤维食品。
- (7) 建议当高密度脂蛋白(HDL)减少时，可参考其他相关指标，积极治疗基础性疾病，往内分泌科复诊。

【粘液丝偏高】：

- (1) 尿常规中粘液丝是由尿路中细胞分泌出来的，在有尿路感染时分泌会明显增多，且伴有炎症细胞的出现。
- (2) 粘液丝偏高，可分为生理性偏高和病理性偏高两种，生理性偏高一般是由于喝水较少导致的尿液浓缩，一般在喝水后就能达到稀释的效果。
- (3) 病理性的粘液丝偏高是由于泌尿系炎症或者是前列腺炎导致的，需要注意观察，多喝水，同时有白细胞等炎症细胞增多时，应及时服用抗感染药物治疗。如果仅有粘液丝的增多而没有白细胞等炎症细胞增多时，尿路有炎症的可能性不大。
- (4) 建议平时饮食注意清淡，多喝水，少吃油腻和辛辣的食物，要注意个人清洁卫生，勤洗阴部，注意休息。

【窦性心动过缓伴不齐】：

- (1) 可见于正常人、体力劳动者、运动员，无症状者可定期随访，跟踪观察。不需治疗。
- (2) 如果有症状（胸闷、黑矇、晕厥等）请做动态心电图等相关检查，有明显窦性心动过缓并窦性心律不齐者可积极治疗心动过缓。在医生指导下服用提升心率的药物如：心宝、红参等。如果每分钟心率低于45次伴有晕厥、胸闷等症状时，需安装心脏起搏器。
- (3) 请前往心内科进一步治疗，长期随访。

【逆钟向转位】：

- (1) 建议心内科结合临床

【早期复极】：

- (1) 心电图常见于J点抬高，ST段斜型抬高，T波高耸改变，称为早期复极。是一种良性的先天性心脏传导或电生理异常，其与迷走神经影响有关，并非器质性心脏病征象。多数无任何症状，一般不需要特殊治疗，必要时心内科诊治。

汇总医生： 丁昊炜

主检日期： 2024-10-28

主检医生：

分科结果

身高、体重、血压

项目名称	检查结果	项目名称	检查结果
身高	180cm	体重	73kg
血压	109/66mmHg		

***小结：**

未见异常

操作员：张悦 检查日期：2024-10-25 检查医生：名燕凌

内科

项目名称	检查结果	项目名称	检查结果
心率	81 次/min	心律	齐
心脏杂音	无	心界	正常
肺部	正常	呼吸音	呼吸音清
啰音	未闻及	叩诊	叩诊呈清音
腹部触诊	腹部平软	发育	正常
肝胆	肋下未触及	脾脏	肋下未触及
双肾	无叩击痛	肠鸣音	正常
营养	良好	神经系统	正常
生理反射	生理反射存在	病理反射	病理反射未引出
颅神经	正常	运动功能	正常
深浅感觉	正常	其它	无异常发现
既往史	无		

***小结：**

未见异常

操作员：杨淑兰 检查日期：2024-10-25 检查医生：杨淑兰

耳鼻喉科

项目名称	检查结果	项目名称	检查结果
听力(左)	正常	听力(右)	正常
外耳道	正常	鼓膜	正常
鼻窦	正常	鼻中隔	正常
鼻腔	正常	扁桃体	无肿大
嗅觉	正常	咽喉	正常

***小结:**

未见异常

操作员：裴文兴

检查日期:2024-10-25

检查医生:裴文兴

检验报告

尿液分析+尿沉渣

项目名称	检查结果	单位	参考值	提示
白细胞尿	0	个/ul	0--13	
上皮细胞(EC)	0	/HP	0--28	
管型(CAST)	0	个/ul	0--1	
霉菌(尿)	0	/HP	0--0	
结晶	0	/HP	0--10	
透明度(CLA)	清亮			
胆红素(BIL)	-		阴性	
隐血(ERY)	-		阴性	
小圆上皮细胞(SRC)	0	个/ul	0--0	
维生素C	-		阴性	
异常红细胞	0	个/ul	0--3	
红细胞(正常)	0	个/ul	0--6	
鳞状上皮细胞	0	个/ul	0--0	
粘液丝	17	个/ul	0--0	↑
颜色(Colour)	淡黄色			
尿葡萄糖(GLU)	-		阴性	
酮体(KET)	-		阴性	
比重(SG)	1.025		1.003--1.030	
酸碱度(PH)	6.0		4.5--8.0	
尿蛋白质(PRO)	-		阴性	
尿胆原(URO)	-		阴性	
亚硝酸盐(NIT)	-		阴性	
红细胞(尿)(RBC)	0	个/ul	0--6	
尿白细胞(LEU)	-		阴性	

*小结:

粘液丝偏高(17 /HP)

操作员：赵伟 检查日期：2024-10-25 检查医生：康健忠

血常规（五分类）

项目名称	检查结果	单位	参考值	提示
白细胞(WBC)	8.34	10 ⁹ /L	3.5--9.5	
淋巴细胞绝对值(LY#)	3.29	10 ⁹ /L	1.1--3.2	↑
淋巴细胞百分比(LY%)	39.4	%	20--50	
中性粒细胞绝对值(GR#)	4.19	10 ⁹ /L	1.8--6.3	
中性粒细胞百分比(GR%)	50.2	%	40--75	
嗜碱性粒细胞绝对值(BA#)	0.02	10 ⁹ /L	0--0.06	
嗜碱性粒细胞百分比(BA%)	0.3	%	0--1.0	
嗜酸性粒细胞绝对值(EO#)	0.38	10 ⁹ /L	0.02--0.52	
嗜酸性粒细胞百分比(EO%)	4.6	%	0.4--8.0	
血小板(PLT)	249	10 ⁹ /L	125--350	
血小板分布宽度(PDW)	15.6	%	15--17	
平均血小板体积(MPV)	9.8	fl	6.0--14.0	
血小板压积(PCT)	0.243	%	0.11--0.28	
红细胞(RBC)	5.11	10 ¹² /L	4.3--5.8	
血红蛋白	157	g/L	130--175	
红细胞压积(HCT)	47.8	%	40--50	
红细胞平均体积(MCV)	93.6	fl	82--100	
平均血红蛋白含量(MCH)	30.7	pg	27--34	
平均血红蛋白浓度(MCHC)	328	g/L	316--354	
单核细胞绝对值(MO#)	0.46	10 ⁹ /L	0.1--0.60	
单核细胞百分比(MO%)	5.5	%	3--10	
红细胞分布宽度标准差	43.7	fl	35--56	

(RDW-SD)				
红细胞分布宽度变异系数 (RDW-CV)	12.5	%	10.6--16.6	
大血小板比率	22.7	%	11--45	
大血小板数目	56	10 ⁹ /L	30--90	
未成熟粒细胞数目	0.03	10 ⁹ /L	0--999	
未成熟粒细胞百分比	0.4	%	0--100	
有核红细胞数目	0.000	10 ⁹ /L	0--9999	
有核红细胞百分比	0.00	/100WBC	0--9999	

***小结:**

淋巴细胞绝对值(LY#)偏高(3.29 10⁹/L)

操作员：祁佳佳 检查日期:2024-10-25 检查医生:康建忠

生化全项 1

项目名称	检查结果	单位	参考值	提示
碳酸氢根(HCO3)	23.00	mmol/L	22--29	
总蛋白(T PROT)	71.4	g/L	65--85	
白蛋白(ALB)	47.10	g/L	40--55	
球蛋白(GLB)	24.30	g/L	15--35	
白蛋白/球蛋白(ALB/GLB)	1.94		1.0--2.5	
碱性磷酸酶(ALP)	87.0	U/L	45--125	
肌酐(CREA)	67.40	umol/L	57--97	
尿酸(UA)	358.00	umol/L	200--420	
钾(K)	3.60	mmol/L	3.5--5.5	
钠(Na)	141.5	mmol/L	136--145	
氯(Cl)	98.2	mmol/L	96--108	
钙(Ca)	2.40	mmol/L	2.11--2.52	
乳酸脱氢酶(LDH)	147.00	U/L	120--250	

淀粉酶(AMY)	85.00	IU/L	35--135	
葡萄糖(GLU)	4.43	mmol/L	3.89--6.1	
总胆红素(TBIL)	6.00	umol/L	0--26	
直接胆红素(DBIL)	1.5	umol/L	0--8.0	
间接胆红素(IBIL)	4.50	umol/L	0--17.39	
丙氨酸氨基转移酶(ALT)	18.00	U/L	9--50	
门冬氨酸氨基转移酶(AST)	13.00	U/L	15--40	↓
尿素测定 (Urea)	5.55	mmol/L	3.1--8.0	
肌酸激酶(CK)	59.00	U/L	50--310	
α-羟丁酸脱氢酶	124.00	U/L	72--182	
C 反应蛋白	0.60	mg/dl	0--3	
动脉硬化指数	2.10		1.31--3.19	
谷草比谷丙	0.72		0.4--2.5	
总胆固醇(CHOL)	6.54	mmol/L	2.59--5.2	↑
甘油三脂(TG)	0.88	mmol/L	0.7--1.7	
低密度脂蛋白(LDL)	3.48	mmol/L	0--4.13	
高密度脂蛋白(HDL)	1.66	mmol/L	0.77--1.55	↑

***小结:**

门冬氨酸氨基转移酶(AST)偏低(13.00 U/L) 总胆固醇(CHOL)偏高(6.54 mmol/L) 高密度脂蛋白(HDL)偏高(1.66 mmol/L)

操作员：刘慧芳 检查日期:2024-10-25 检查医生:康健忠

大同瑞慈康复医院 12导联心电图报告

姜艳彬 男 55岁

体检号:440853

病床号:

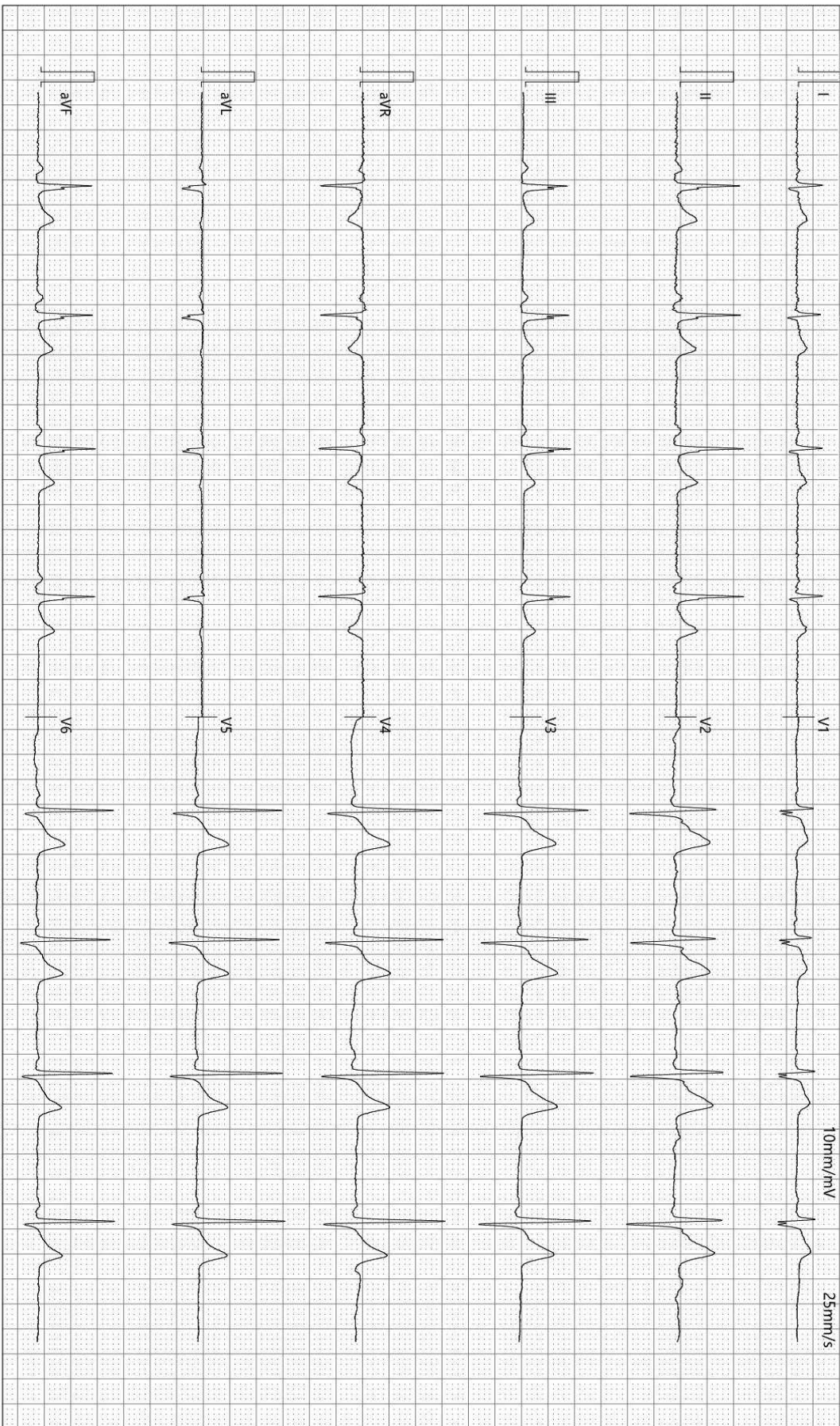
诊断结果:

1. 窦性心动过缓伴不齐
2. 逆钟向转位
3. 早期复极综合征

诊断医生:

姜艳彬 姜艳彬

HR : 53 ↓ bpm [60 ~ 100bpm]
 P : 109ms [0 ~ 110ms]
 PR : 158ms [120 ~ 200ms]
 QRS : 101 ↑ ms [60 ~ 100ms]
 QT/QTc : 398/375ms [320 ~ 440/0 ~ 450ms]
 P/QRS/T : 72/75/65deg. [0 ~ 75/-30 ~ 90/0 ~ 75deg]
 RV5/SV1 : 1.646/0.325mV [0.0 ~ 2.5/0.0 ~ 2.0mV]



检查时间:2024-10-25 09:18:23

诊断时间:2024-10-25 09:20:37

SEMIP V1.90

仅供临床参考

Text




大同瑞慈健康体检

颅内多普勒血流图 (TCD) 检查报告单


姓名: 姜艳彬 性别: 男 年龄: 55 岁 检查号: 2308030591
 申请科室: 体检科 申请医师: 李菊蓉 检查类型: 颅内血管 床号:

LVA 72mm(深度) PW 2MHz
100




Vs:61.7 Vd:25.3 Vm:37.4
 PI:0.97 RI:0.59 S/D:2.44

BA 80mm(深度) PW 2MHz
100



Vs:62.5 Vd:26.9 Vm:38.8
 PI:0.92 RI:0.57 S/D:2.32

RVA 73mm(深度) PW 2MHz
100



Vs:59.6 Vd:27.3 Vm:38.1
 PI:0.85 RI:0.54 S/D:2.18

Vs: Vd: Vm:
 PI: RI: S/D:

Vs: Vd: Vm:
 PI: RI: S/D:

Vs: Vd: Vm:
 PI: RI: S/D:

医生意见

结论: 椎-基底动脉脑血管超声未见异常。

李菊蓉

检查日期: 2024-10-25

本报告单仅提供临床参考

Rich 大同瑞慈康复医院
超声诊断图文报告

流水号: 2308030591

超声号: 1727478

姓名: 姜艳彬

年龄: 55 岁

性别: 男

检查设备: Vivid E95

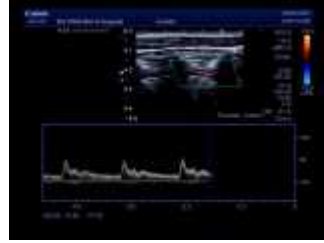
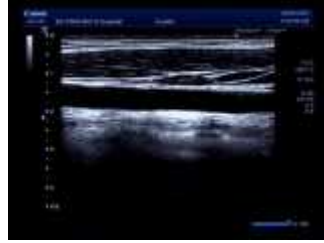
体检号: 440853

申请医院: 本院

体检科室: 体检科

检查部位: 颈部血管彩超

经典图像:



影像所见:

右锁骨下动脉起始处、双侧颈总动脉、颈内、颈外动脉起始段内中膜不增厚, 内壁欠光滑, 管壁未见明确强回声斑。
CDFI: 血流充盈好。PW: 频谱形态正常。

双侧椎动脉走行正常, 椎动脉内径正常, 管壁不厚, 管腔内为无回声, CDFI: 血流充盈好。PW: 频谱正常。

影像诊断:

双侧颈动脉、椎动脉未见明显异常

报告医师: 张莘芝

检查日期: 2024-10-25

审核医师: 张莘芝

报告日期: 2024-10-25



注: 本报告仅供临床医生参考!

地址: 大同市魏都大道 79 号。若有疑问, 请致电: 0352---2830580

Rich 大同瑞慈康复医院
超声诊断图文报告

流水号: 2308030591

超声号: 1727481

姓名: 姜艳彬

年龄: 55 岁

性别: 男

检查设备: Vivid E95

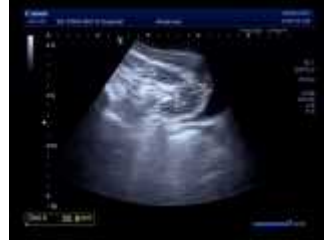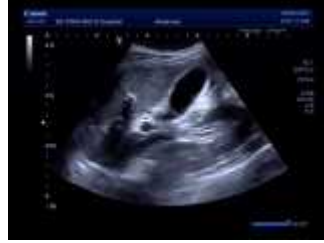体检号: 440853

申请医院: 本院

体检科室: 体检科

检查部位: 全腹彩超

经典图像:



影像所见:

肝脏大小形态正常, 包膜光滑完整, 实质回声均匀, 肝内管道系统走行清晰, 门静脉及肝内胆管不扩张。
胆囊大小形态正常, 壁不厚、光滑, 囊内透声好, 肝外胆管不扩张。
胰腺大小形态正常, 实质回声均匀, 主胰管不扩张。
脾脏大小形态正常, 实质回声均匀, 脾门静脉不宽。
双肾大小形态正常, 皮髓质分界清晰, 集合系统未见分离, 双侧输尿管未见扩张。
膀胱充盈佳, 未见明显异常。
前列腺形态正常, 大小约 2.9*2.1*1.5cm, 实质回声均匀。

影像诊断:

肝、胆、脾、胰、双肾、前列腺未见明显异常

报告医师: 张莘芝

检查日期: 2024-10-25

审核医师: 张莘芝

报告日期: 2024-10-25



注: 本报告仅供临床医生参考!

地址: 大同市魏都大道 79 号。若有疑问, 请致电: 0352---2830580

姓名: 姜艳彬

年龄: 55 岁

性别: 男

检查设备: 西门子量子双源 CT

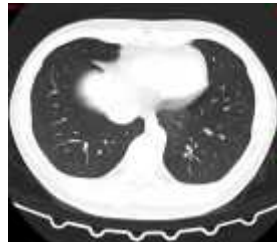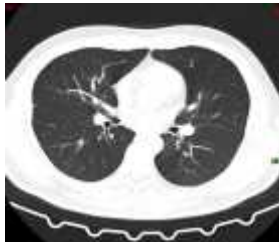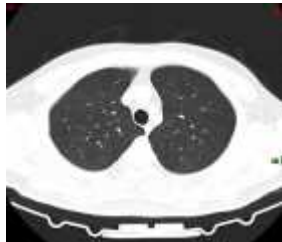体检号: 440853

申请医院: 本院

体检科室: 体检科

检查部位: CT 检查二

经典图像:



影像所见:

胸廓对称, 骨性肋骨完整, 胸壁软组织结构良好, 两肺支气管血管纹理走行分布良好, 支气管束结构清晰, 双肺通气良好。肺门结构未见异常。纵隔无偏移, 段以上支气管通畅。心影及大血管形态结构正常, 纵隔内未见肿大淋巴结。胸膜未见异常。

影像诊断:

胸部未见明显异常

报告医师: 剧艳军

检查日期: 2024-10-28

审核医师: 剧艳军

报告日期: 2024-10-28

姓名: 姜艳彬

年龄: 55岁

性别: 男

检查设备: 西门子数字X线摄影

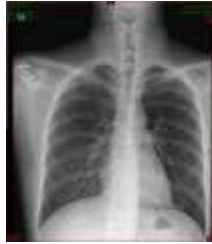体检号: 440853

申请医院: 本院

体检科室: 体检科

检查部位: 胸部正位片

经典图像:



影像所见:

胸廓对称。气管居中, 纵隔无移位。双肺野清晰。肺门影未见增大。心脏大小、形态正常。双膈面光滑, 肋膈角锐利。

影像诊断:

胸部平片未见异常。

报告医师: 李贵

检查日期: 2024-10-25

审核医师: 李贵

报告日期: 2024-10-25