



2307310545

大同瑞慈健康体检

报 告 册

体检编号	439610	工号	45
姓名	仝晓丽		
性别	女	年龄	46岁
单位	大同市城市照明管理所		
部门	大同市城市照明管理所		
联系电话	15383625598		
体检日期	2023-12-04		

尊敬的全晓丽女士您好！

首先,瑞慈健康体检全体员工欢迎您的光临,并对您的信任表示衷心的感谢！

您于 2023-12-04 (体检编号: 439610) 完成健康检查,本机构的各科医生已根据您的体检项目及结果,汇总成此份健康体检报告,并经总检医生审核。据此提出对您健康状况的综合分析及建议。

瑞慈健康体检倡导“大健康、大康复”,提出“健康是第一财富 (Rich)”的人文理念。希望您仔细阅读并妥善地保管此份健康体检报告,并认真关注报告中的提示与建议,若您对报告内容有任何疑问,可直接与瑞慈健康体检客服部联系,进一步咨询。

健康体检咨询电话: **0352-2824444**

客户服务咨询电话: **0352-2830597**
400-6112995

瑞慈健康体检报告由下列内容组成:

第一部分:主检报告

第二部分:分科分项结果

第三部分:检验报告

第四部分:附表

主检报告

检查综述

- 1、【身高、体重、血压】（1）体重指数 29.73：超重
- 2、【内科】（1）不齐偶闻期前收缩（2）糖尿病
- 3、【空腹血糖】葡萄糖 (GLU) 偏高 (7.68 mmol/L)
- 4、【尿液分析+尿沉渣】白细胞尿偏高 (57 个/u1) 鳞状上皮细胞偏高 (6 /HP) 尿葡萄糖 (GLU) 2+ 尿白细胞 (LEU) 2+
- 5、【MR 检查】1. 腰 2-3、腰 3-4、腰 4-5、腰 5-骶 1 椎间盘膨出伴突出（中央型），椎管狭窄 2. 腰 4 椎体骨岛 3. 腰 5 椎体血管瘤 4. 腰椎椎体骨质增生 5. 腰背部皮下脂肪层水肿
- 6、【全腹彩超】胆囊结石
- 7、【C14 检测幽门螺杆菌】阳性+

医生建议

【超重】：

(1) 体重指数是判断体重超标或偏低的主要指标。体重是反映和衡量一个人健康状况的重要标志之一，过胖和过瘦都不利于健康，身高体重不协调也不会给人以美感。体重的变化，还会直接反映身体长期的热量平衡状态。

(2) 当需要比较及分析一个人的体重对于不同身高的人所带来的健康影响时，体重指数是一个中立而可靠的指标。其主要适用于需要体重测试、体型肥胖和全身检查的人群。

(3) 体重指数 (BMI) 是世界卫生组织推荐的国际统一使用的肥胖分型标准，也是目前国际上常用的衡量人体胖瘦程度以及是否健康的一个标准，其计算方式为： $BMI = \text{体重 (千克)} / \text{身高 (米} \times \text{米)}$ 。成人的标准值是 BMI 18.5-23.9 之间。低于 18.5 为体重指数偏低；高于 23.9 则为体重指数偏高。

(4) 一般表现为体重超重或肥胖，超重及肥胖会出现一系列代谢性疾病，如高血压、高血糖、高血脂、高尿酸血症等，所以体重指数偏高者一定要注意控制体重。

(5) 合理控制饮食，食品多样化，食物纤维可适量增加，饮食规律，避免暴饮暴食，低盐、低脂饮食为主，减少高热量食物的摄入。

(6) 加强体育锻炼，每天最少保持 30 分钟的中等强度运动。鼓励每天至少快步走 6000 步比较健康。肥胖患者不适合较剧烈的运动，会加重膝关节的负担，可以选择游泳、划船等对膝关节负荷较小的运动。

(7) 定期检查血糖、血脂、肝功、肝脏 B 超等，积极治疗基础性疾病。

(8) 减少热量摄取及增加热量消耗。强调以健康行为、饮食、运动为主的综合治疗。

【不齐偶闻期前收缩】：

(1) 建议心血管内科结合临床参考。

【糖尿病】：

(1) 合理控制总热量，维持标准体重。

(2) 坚持长期有规律的有氧运动。

(3) 自我监控血糖，为调整药物剂量提供依据。

(4) 药物治疗，到上级医院就医。

(5) 定期检测，每年 1-2 次全面复查。早期发现及时治疗，如血糖不平稳可 2-3 月复查血糖等。

【葡萄糖 (GLU) 偏高】：

- (1) 正常情况下，人体中糖的分解和合成代谢处于动态平衡，保持相对恒定。血清葡萄糖是指血液中的葡萄糖浓度，是诊断糖尿病最重要检查项目之一。
- (2) 空腹血糖偏高可分为生理性偏高（如餐后、高糖饮食、剧烈运动、情绪激动等均可引起一过性增高，经过休息后血糖值可以恢复正常）和病理性增高（如糖尿病、甲状腺功能亢进、库欣综合征等）。
- (3) 空腹血糖生理性增高经过调整饮食结构、避免剧烈活动、控制情绪等方式后可自行缓解，血糖值可以恢复正常。
- (4) 排除生理性增高因素经复查仍然增高者属于病理性增高，应及时到内分泌科复诊，明确血糖偏高的原因及所患疾病的种类。
- (5) 如果是首次检查发现血糖偏高，应及时到医院内分泌科进行详细的检查及正规的治疗。
- (6) 已确诊的糖尿病患者，如血糖仍较高则说明血糖控制不佳，应及时到医院内分泌科诊治，修正以往的治疗方案及改变一些不良的生活习惯。
- (7) 糖尿病的治疗强调早期治疗、长期治疗、综合治疗和措施个体化，综合防治包括糖尿病教育、饮食治疗、体育锻炼、药物治疗和血糖监测五个方面。

【尿葡萄糖 (GLU) 2+】：

- (1) 结合血糖、肾功能、肝功能结果分析，如有糖尿病者，提示血糖控制不理想，建议积极治疗原发病。常见于糖尿病，肾性糖尿，肝功能不全，甲亢等，请往内分泌科结合临床进一步检查、治疗。
- (2) 在个别情况下，如果肾糖阈是降低的，也会出现尿葡萄糖阳性，但此时血糖是正常的。

【鳞状上皮细胞偏高】：

- (1) 在生理情况下，机体正常的新陈代谢都会引起鳞状上皮细胞的脱离，这是一种正常的机体现象。如果长时间出现鳞状上皮细胞偏高的现象时，则有可能是尿路感染、泌尿系统结石等因素导致，应及时往泌尿外科进一步诊断治疗。

【尿白细胞 (LEU) 2+】：

- (1) 建议泌尿外科诊断治疗。

【白细胞尿偏高】：

- (1) 白细胞尿偏高，一般提示为泌尿系感染，白细胞数目跟感染的程度相关，细菌感染的程度越重，白细胞数目增加的越高。建议往泌尿外科诊断治疗。

【椎体骨岛】：

- (1) 建议脊柱外科诊断治疗。

【腰背部皮下脂肪层水肿】：

- (1) 建议外科诊断治疗。

【椎体骨质增生】：

- (1) 椎体骨质增生是老年人常见的骨关节病变，注意病变部位的骨关节适度运动，必要时请到骨科门诊进一步诊治咨询。

【椎间盘膨出伴突出】：

- (1) 椎间盘膨出指的是由于退行性变或者外伤导致间盘中央的髓核细胞组织突破内层纤维环，而未突破外层纤维环的状态。属于椎间盘突出症当中较轻的一种，临床症状较轻，可采取保守治疗，并可取得良好的疗效。建议骨科咨询及诊治。

(2)椎间盘突出症指椎间盘的纤维环破裂，髓核组织从破裂处突出（脱出）于后方或者椎管内，导致相邻脊神经根遭受刺激，从而产生颈部、腰部疼痛或下肢麻木疼痛一系列症状。临床上可分为膨隆型、突出型、脱垂游离型等。建议骨科诊治。

【椎体血管瘤】：

(1)建议往脊柱外科复诊；定期复查。

【椎管狭窄】：

(1)建议脊柱外科复查。

【胆囊结石】：

(1)胆囊结石主要为胆固醇性结石或以胆固醇为主的混合性结石，胆囊结石主要见于成年人，女性常见，尤以经产妇和服用避孕药者常见。

(2)胆囊结石一般认为与胆汁淤积、胆道细菌和寄生虫感染、胆固醇代谢失调以及胆囊的运动功能失调有关。

(3)临床表现取决于胆石的动态、所在部位和并发症，大多数与慢性胆囊炎同时存在。主要多发于成年女性，由以中年肥胖妇女为多见。平时大多无症状，部分表现为消化不良、中上腹或右上腹饱胀感，有时胃灼热、嗝气，在饱餐或高脂饮食后更为明显。

(4)胆囊结石患者应少吃肥肉和胆固醇含量高的食物，如蛋黄、鱼卵、蟹黄、动物内脏等食品，不吃油炸食品。

(5)如有右上腹隐痛不适，应素食，右侧卧位，服用 654-2、阿托品等解痉药物，消炎利胆片、金胆片、胆通等可任选一种口服。

(6)如发生上腹剧痛，应到医院治疗，不要自己随便应用止痛药。出现黄疸时，应立即就医检查，查明黄疸原因，作相应处理，切勿拖延。

(7)除药物治疗外，有的需震波治疗、有的可作腹腔镜手术、有的则需剖腹手术，应按医生的指导选择合适的治疗方法。定期彩超复查。

【呼气试验检验报告阳性+】：

(1)提示幽门螺旋杆菌（HP）感染。幽门螺旋杆菌是慢性活动性胃炎的病原菌，是消化道溃疡和胃癌等疾病的重要致病因子。

(2)没有临床症状者（如中上腹不适、饱胀、反酸、恶心等），可暂不进行抗 HP 治疗。如果是 HP 感染的消化性溃疡、慢性胃炎、早期胃癌切除后和需要长期服用非甾体类抗炎药物（如阿司匹林）者，应在专科医生指导下进行抗 HP 治疗。

(3)建议您先进行胃镜检查，或往消化内科咨询，再决定是否进行根除治疗。

汇总医生： 樊兴国

主检日期： 2023-12-07

主检医生：

分科结果

身高、体重、血压

项目名称	检查结果	项目名称	检查结果
身高	163cm	体重	79kg
血压	103/66mmHg		

*小结：

(1) 体重指数 29.73：超重

操作员：赵婉如

检查日期：2023-12-04

检查医生：名燕凌

内科

项目名称	检查结果	项目名称	检查结果
心率	84 次/min	心律	不齐偶闻期前收缩
心脏杂音	无	心界	正常
肺部	正常	呼吸音	呼吸音清
啰音	未闻及	叩诊	叩诊呈清音
腹部触诊	腹部平软	发育	正常
肝胆	肋下未触及	脾脏	肋下未触及
双肾	无叩击痛	肠鸣音	正常
营养	良好	神经系统	正常
生理反射	生理反射存在	病理反射	病理反射未引出
颅神经	正常	运动功能	正常
深浅感觉	正常	其它	无异常发现
既往史	糖尿病		

*小结：

(1) 不齐偶闻期前收缩

(2) 糖尿病

操作员：名燕凌

检查日期：2023-12-04

检查医生：名燕凌

外科（女）

项目名称	检查结果	项目名称	检查结果
皮肤	正常	甲状腺	无肿大
浅表淋巴结	无肿大	肛门	拒检
泌尿外生殖器	正常	四肢关节	未见异常
腹股沟	未见异常	足背动脉	正常
紫绀	无	色素沉着	无
脱毛	无	脱色	无
浮肿	无	皮下结节	无
头颅	正常	颈部	正常
乳腺	正常	脊柱	正常
直肠	未检	皮肤黄疸	无
四肢	活动正常	其他	无

*小结：

未见异常

操作员：魏利平

检查日期：2023-12-04

检查医生：魏利平

妇科内诊

项目名称	检查结果	项目名称	检查结果
外阴	正常	尿道口	正常
阴道	通畅	子宫	正常
附件	正常	宫颈	光滑
后穹窿	正常		

*小结：

未见异常

操作员：许艳华

检查日期：2023-12-04

检查医生：许艳华

检验报告

尿液分析+尿沉渣

项目名称	检查结果	单位	参考值	提示
白细胞尿	57	个/ul	0--13	↑
上皮细胞(EC)	6	/HP	0--28	
管型(CAST)	0	个/ul	0--1	
霉菌(尿)	0	/HP	0--0	
结晶	0	/HP	0--10	
透明度(CLA)	清亮			
胆红素(BIL)	-		阴性	
隐血(ERY)	-		阴性	
小圆上皮细胞(SRC)	0	个/ul	0--0	
维生素C	-		阴性	
异常红细胞	0	个/ul	0--3	
红细胞(正常)	4	个/ul	0--6	
鳞状上皮细胞	6	个/ul	0--0	↑
粘液丝	0	个/ul	0--0	
颜色(Colour)	淡黄色			
尿葡萄糖(GLU)	2+		阴性	
酮体(KET)	-		阴性	
比重(SG)	1.020		1.003--1.030	
酸碱度(PH)	6.5		4.5--8.0	
尿蛋白质(PRO)	-		阴性	
尿胆原(URO)	-		阴性	
亚硝酸盐(NIT)	-		阴性	
红细胞(尿)(RBC)	4	个/ul	0--6	
尿白细胞(LEU)	2+		阴性	

*小结:

白细胞尿偏高(57 个/ul) 鳞状上皮细胞偏高(6 /HP) 尿葡萄糖(GLU)2+ 尿白细胞(LEU)2+

操作员：赵伟 检查日期:2023-12-04 检查医生:陈建国

肝功七项

项目名称	检查结果	单位	参考值	提示
总蛋白(T PROT)	66.5	g/L	65--85	
白蛋白(ALB)	40.10	g/L	40--55	
球蛋白(GLB)	26.40	g/L	15--35	
白蛋白/球蛋白(ALB/GLB)	1.52		1.0--2.5	
总胆红素(TBIL)	14.10	umol/L	0--21	
丙氨酸氨基转移酶(ALT)	18.00	U/L	7--40	
门冬氨酸氨基转移酶(AST)	22.00	U/L	13--35	

*小结:

未见异常

操作员：王小雪 检查日期:2023-12-04 检查医生:陈建国

血常规（五分类）

项目名称	检查结果	单位	参考值	提示
白细胞(WBC)	6.08	10 ⁹ /L	3.5--9.5	
淋巴细胞绝对值(LY#)	1.45	10 ⁹ /L	1.1--3.2	
淋巴细胞百分比(LY%)	23.9	%	20--50	
中性粒细胞绝对值(GR#)	4.21	10 ⁹ /L	1.8--6.3	
中性粒细胞百分比(GR%)	69.1	%	40--75	
嗜碱性粒细胞绝对值(BA#)	0.05	10 ⁹ /L	0--0.06	
嗜碱性粒细胞百分比(BA%)	0.9	%	0--1.0	
嗜酸性粒细胞绝对值(EO#)	0.12	10 ⁹ /L	0.02--0.52	
嗜酸性粒细胞百分比(EO%)	1.9	%	0.4--8.0	

血小板(PLT)	240	10 ⁹ /L	125--350	
血小板分布宽度(PDW)	15.9	%	15--17	
平均血小板体积(MPV)	10.3	fl	6.0--14.0	
血小板压积(PCT)	0.246	%	0.11--0.28	
红细胞(RBC)	4.10	10 ¹² /L	3.8--5.1	
血红蛋白	137	g/L	115--150	
红细胞压积(HCT)	39.4	%	35--45	
红细胞平均体积(MCV)	96.2	fl	82--100	
平均血红蛋白含量(MCH)	33.4	pg	27--34	
平均血红蛋白浓度(MCHC)	347	g/L	316--354	
单核细胞绝对值(MO#)	0.25	10 ⁹ /L	0.1--0.60	
单核细胞百分比(MO%)	4.2	%	3--10	
红细胞分布宽度标准差(RDW-SD)	41.7	fl	35--56	
红细胞分布宽度变异系数(RDW-CV)	11.4	%	10.6--16.6	
大血小板比率	27.1	%	11--45	
大血小板数目	65	10 ⁹ /L	30--90	
未成熟粒细胞数目	0.02	10 ⁹ /L	0--999	
未成熟粒细胞百分比	0.3	%	0--100	
有核红细胞数目	0.000	10 ⁹ /L	0--9999	
有核红细胞百分比	0.00	/100WBC	0--9999	

***小结:**

未见异常

操作员：李佳敏 检查日期：2023-12-04 检查医生：陈建国

肾功三项

项目名称	检查结果	单位	参考值	提示
肌酐(CREA)	51.00	umol/L	41--73	

尿酸(UA)	222.00	umol/L	140--340	
尿素测定 (Urea)	3.60	mmol/L	2.6--7.5	

***小结:**

未见异常

操作员：王小雪 检查日期:2023-12-04 检查医生:陈建国

空腹血糖

项目名称	检查结果	单位	参考值	提示
葡萄糖(GLU)	7.68	mmol/L	3.89--6.1	↑

***小结:**

葡萄糖(GLU)偏高(7.68 mmol/L)

操作员：王小雪 检查日期:2023-12-04 检查医生:陈建国

血脂四项

项目名称	检查结果	单位	参考值	提示
动脉硬化指数	1.70		1.31--3.19	
总胆固醇(CHOL)	4.15	mmol/L	2.59--5.2	
甘油三脂(TG)	0.84	mmol/L	0.7--1.7	
低密度脂蛋白(LDL)	2.42	mmol/L	0--4.13	
高密度脂蛋白(HDL)	1.42	mmol/L	0.77--1.55	

***小结:**

未见异常

操作员：王小雪 检查日期:2023-12-04 检查医生:陈建国

人乳头瘤病毒检查 (HPV)

项目名称	检查结果	单位	参考值	提示
HPV 高危亚型 16	阴性(-)		阴性	
HPV 高危亚型 18	阴性(-)		阴性	

HPV 高危亚型 31	阴性(-)		阴性	
HPV 高危亚型 26	阴性(-)		阴性	
HPV 高危亚型 33	阴性(-)		阴性	
HPV 高危亚型 35	阴性(-)		阴性	
HPV 高危亚型 39	阴性(-)		阴性	
HPV 高危亚型 45	阴性(-)		阴性	
HPV 高危亚型 51	阴性(-)		阴性	
HPV 高危亚型 52	阴性(-)		阴性	
HPV 高危亚型 53	阴性(-)		阴性	
HPV 高危亚型 56	阴性(-)		阴性	
HPV 高危亚型 58	阴性(-)		阴性	
HPV 高危亚型 59	阴性(-)		阴性	
HPV 高危亚型 66	阴性(-)		阴性	
HPV 高危亚型 68	阴性(-)		阴性	
HPV 高危亚型 73	阴性(-)		阴性	
HPV 高危亚型 82	阴性(-)		阴性	
HPV 低危亚型 6	阴性(-)		阴性	
HPV 低危亚型 11	阴性(-)		阴性	
HPV 低危亚型 42	阴性(-)		阴性	
HPV 低危亚型 43	阴性(-)		阴性	
HPV 低危亚型 81	阴性(-)		阴性	

***小结:**

未见异常

操作员：刘慧芳 检查日期:2023-12-06 检查医生:康健忠

大同现代医学检验实验室

液基薄层细胞学图文报告

ID: 2023092904

病理号: 088661

姓名: 仝晓丽

性别: 女

年龄: 46岁

送检科室:

电话号码: 15383625598

床号:

病历号:

体检号: 2307310545

送检医院: 大同瑞慈康复体检

送检日期: 2023-12-05

末次月经:

送检医生:

采样日期:

报告日期: 2023-12-05

标本满意度: 满意

细胞量: >45%

红细胞:

经期样本:

颈管细胞:

化生细胞:

鳞状细胞:

宫颈柱状细胞:

未见上皮内病变/恶性细胞:

正常范围内:

良性反应性改变:

- 炎性:
- 放疗:
- 妊娠:
- 萎缩性:
- 宫内避孕器:
- 其他:

- 轻度:
- 中度:
- 重度:

病原体: 滴虫感染:

念珠菌感染:

细菌感染:

提示 HPV 感染:

疱疹病毒感染:

鳞状上皮细胞分析:

非典型鳞状细胞:

- 倾向上皮内瘤变:
- 倾向良性反应性改变:
- 不能明确意义(ASC-US):
- 不排除高度病变(ASC-H):

上皮内低度病变:

鳞癌:

上皮内高度病变:

- CIN2:
- CIN3:

腺上皮细胞分析:

非典型腺细胞:

- 宫内膜:
- 来源不明:

非典型腺细胞(宫颈管):

- 倾向原位腺癌:
- 不能明确意义:
- 倾向良性反应性改变:

腺癌:

- 宫颈管:
- 宫内膜:
- 其它:

炎细胞:

- 轻度:
- 中度:
- 重度:

可疑腺癌:

诊断意见: 未见上皮内病变或恶性细胞 (NILM)。

建议:

报告医师: 张荣生

地址: 大同市魏都大道 79 号, 本报告医师签字后有效
咨询: 0352-2830587 4006-122-995

妇科细胞学是筛查项目, 出于技术原因, 可能会有假阴性结果, 本检测仅对来样负责, 如果对结果有疑义, 请在收到报告 7 天内与我们联系。

大同瑞慈康复医院 12导联心电图报告

全晓丽 女 46岁

体检号:4396110

病床号:

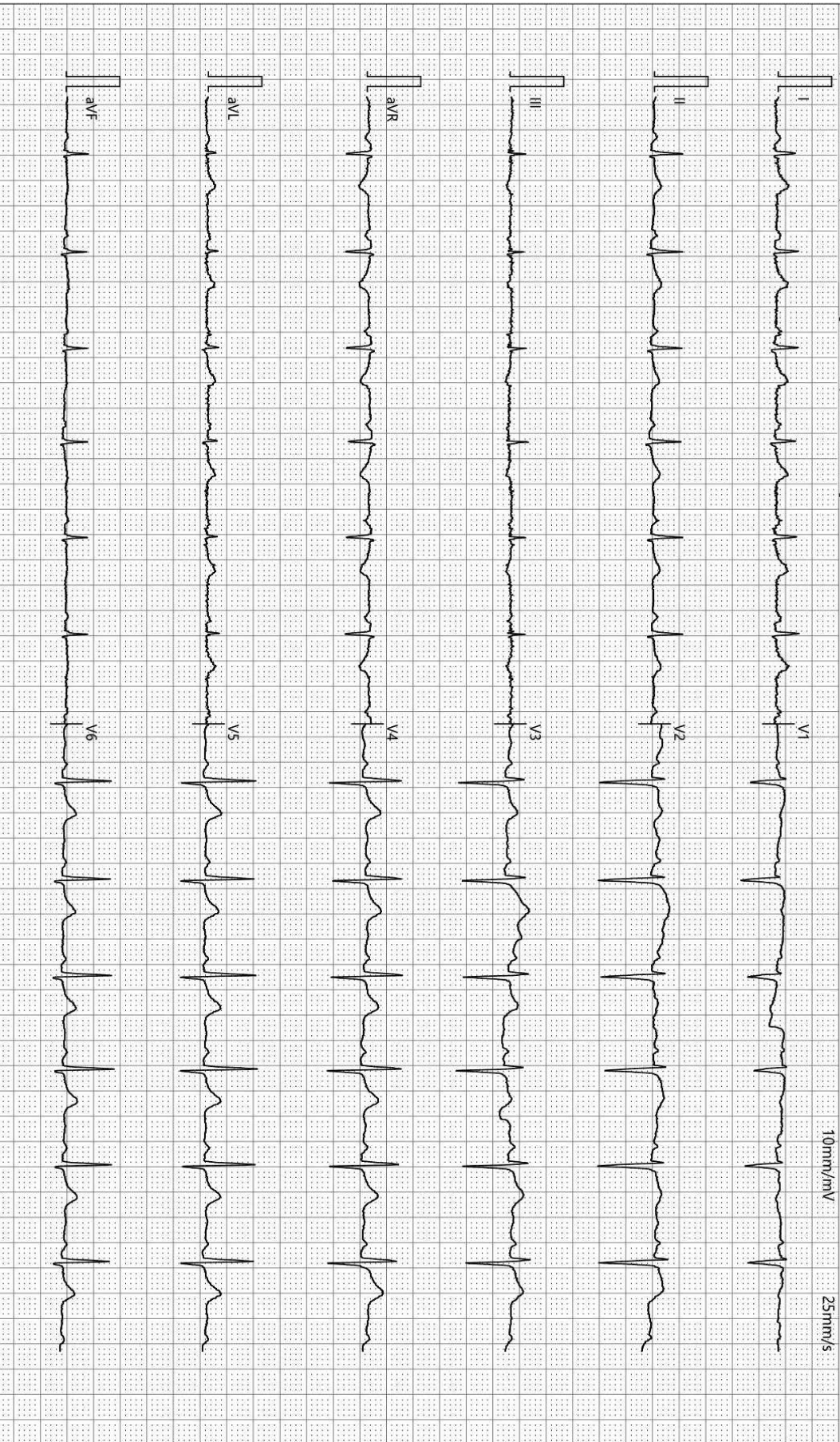
诊断结果:

- 1.窦性心律
- 2.正常心电图

诊断医生:

曹志 陶志峰

HR : 78bpm [60 ~ 100bpm]
P : 102ms [0 ~ 110ms]
PR : 153ms [120 ~ 200ms]
QRS : 76ms [60 ~ 100ms]
QT/QTc : 370/423ms [320 ~ 440/0 ~ 460ms]
P/QRS/T : 16/55/13deg. [0 ~ 75/-30 ~ 90/0 ~ 75deg]
RV5/SV1 : 0.972/0.564mV [0.0 ~ 2.5/0.0 ~ 2.0mV]



检查时间:2023-12-04 09:25:41

诊断时间:2023-12-04 09:33:32

SEMIP V1.90

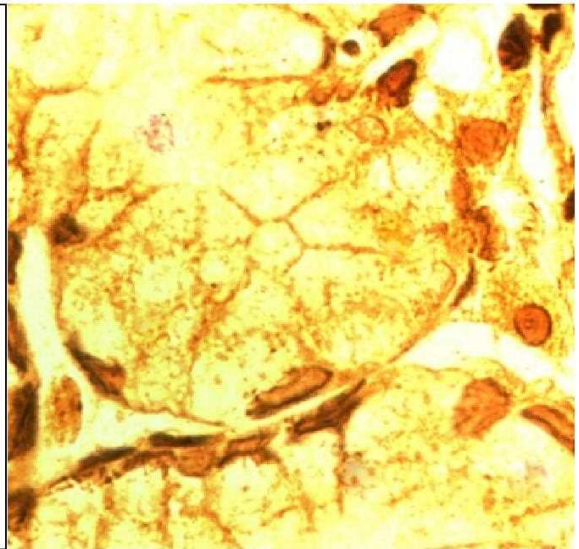
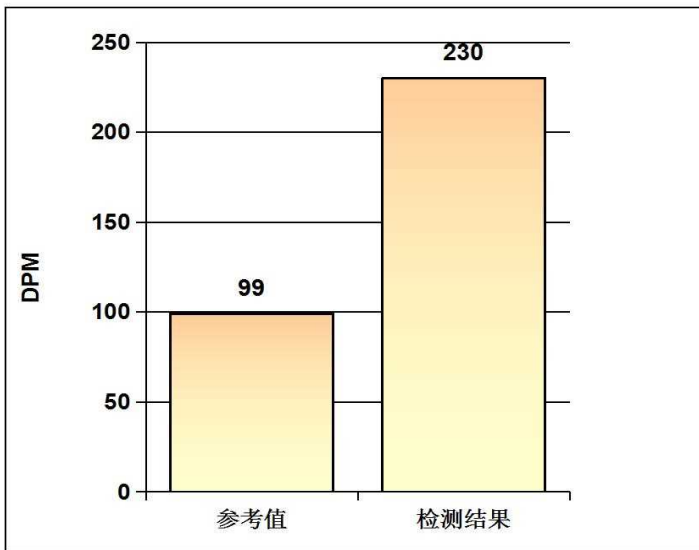
仅供临床参考

大同瑞慈康复医院

¹⁴C呼气试验检验报告

姓名	全晓丽	年龄	46	性别	女
住院号	0	日期	2023/12/4 9:52:14	电话	0
送检医生	曹居杰	样品编号	8320	编号	2307310545

¹⁴C呼气试验



阳性参考值 (Disintegrations Per Minute(DPM)):

DPM值:	dpm > 2499	阳性++++
	1499 < dpm ≤ 2499	阳性+++
	499 < dpm ≤ 1499	阳性++
	149 < dpm ≤ 499	阳性+
	dpm ≤ 99	阴性
	99 < dpm ≤ 149	不确定

检测结果: **dpm= 230** **阳性+**

医生建议: 请接受正规的根除幽门螺杆菌(HP)的治疗, 并在治疗结束后一个月内复查; 注意保持健康及规律饮食!

温馨提示: 您本次检测的结果为阳性

检测医生: _____ 曹居杰

双源 CT 诊断图文报告

流水号: 2307310545

影像号: CT20231203131

姓名: 仝晓丽

年龄: 46 岁

性别: 女

检查设备: 西门子量子双源 CT

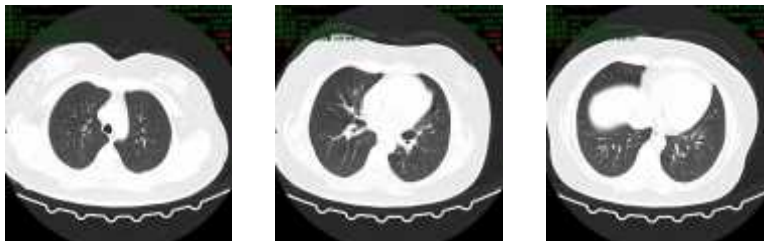体检号: 439610

申请医院: 本院

体检科室: 体检科

检查部位: 肺部双源 CT

经典图像:



影像所见:

胸廓对称, 骨性肋骨完整, 胸壁软组织结构良好, 两肺支气管血管纹理走行分布良好, 支气管束结构清晰, 双肺通气良好。肺门结构未见异常。纵隔无偏移, 段以上支气管通畅。心影及大血管形态结构正常, 纵隔内未见肿大淋巴结。胸膜未见异常。

影像诊断:

胸部未见明显异常

报告医师: 剧艳军

检查日期: 2023-12-05

审核医师: 剧艳军

报告日期: 2023-12-05

MRI 诊断图文报告

流水号: 2307310545

影像号: MR20231203037

姓名: 仝晓丽

年龄: 46 岁

性别: 女

检查设备: 西门子 1.5T 磁共振

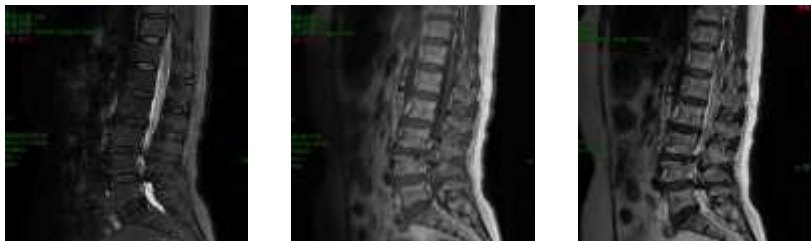体检号: 439610

申请医院: 本院

体检科室: 体检科

检查部位: MR 检查

经典图像:



影像所见:

腰椎椎体序列正常, 生理曲度存在。诸椎体边缘变尖。腰 4 椎体中央见一直径约 0.5cm 的类圆形长 T1 短 T2 信号, T2 抑脂像呈低信号。腰 5 椎体中央见一直径约 1.5cm 的类圆形短 T1 长 T2 信号, T2 抑脂像呈高信号。各椎间盘脱水变性, 于 T2WI 像信号减低, 腰 2-3、腰 3-4、腰 4-5、腰 5-骶 1 椎间盘膨出伴向后突出, 椎管及双侧椎间孔狭窄, 硬膜囊及双侧神经根受压。脊髓圆锥位置、形态、信号无异常。腰背部皮下脂肪层见条片状长 T1 长 T2 信号, T2 抑脂像呈高信号。

影像诊断:

1. 腰 2-3、腰 3-4、腰 4-5、腰 5-骶 1 椎间盘膨出伴突出 (中央型), 椎管狭窄
2. 腰 4 椎体骨岛
3. 腰 5 椎体血管瘤
4. 腰椎椎体骨质增生
5. 腰背部皮下脂肪层水肿

报告医师: 张剑峰

检查日期: 2023-12-04

审核医师: 叶道斌

报告日期: 2023-12-04

超声诊断图文报告

流水号: 2307310545

影像号: 1471944

姓名: 仝晓丽

年龄: 46 岁

性别: 女

检查设备: Vivid E95

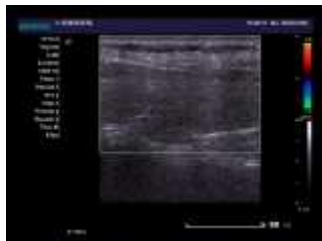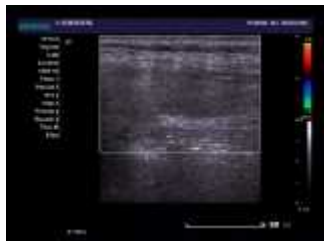
体检号: 439610

申请医院: 本院

体检科室: 体检科

检查部位: 甲状腺彩超

经典图像:



影像所见:

甲状腺双侧叶形态正常, 包膜完整, 实质回声均匀, CDFI: 未见异常血流信号。
双侧颈部未见明显肿大淋巴结。

影像诊断:

甲状腺双侧叶未见异常

报告医师: 李菊蓉

检查日期: 2023-12-04

审核医师: 李菊蓉

报告日期: 2023-12-04

超声诊断图文报告

流水号: 2307310545

影像号: 1471949

姓名: 仝晓丽

年龄: 46 岁

性别: 女

检查设备: Vivid E95

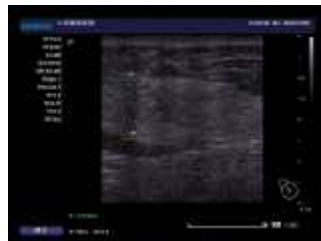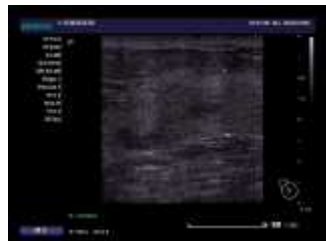体检号: 439610

申请医院: 本院

体检科室: 体检科

检查部位: 乳腺彩超

经典图像:



影像所见:

双侧乳腺腺体层次清晰, 右乳腺体厚 1.5cm, 左乳腺体厚 1.4cm, 乳导管未见扩张, 未见明显占位性病变, CDFI: 未见异常血流信号。

双侧腋下未见明显肿大淋巴结。

影像诊断:

双侧乳腺未见明显异常

报告医师: 李菊蓉

检查日期: 2023-12-04

审核医师: 李菊蓉

报告日期: 2023-12-04

超声诊断图文报告

流水号: 2307310545

影像号: 1471952

姓名: 仝晓丽

年龄: 46 岁

性别: 女

检查设备: Vivid E95

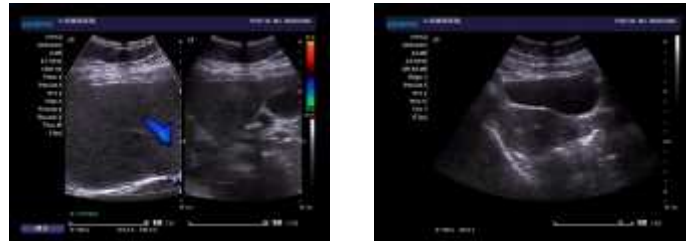体检号: 439610

申请医院: 本院

体检科室: 体检科

检查部位: 全腹彩超

经典图像:



影像所见:

肝脏大小形态正常, 包膜光滑完整, 实质回声均匀, 肝内管道系统走行清晰, 门静脉及肝内胆管不扩张。

胆囊大小形态正常, 壁不厚、光滑, 囊内透声好, 于胆囊颈部探及强回声团, 直径约 1.3cm, 后伴声影, 肝外胆管不扩张。

胰腺大小形态正常, 实质回声均匀, 主胰管不扩张。

脾脏大小形态正常, 实质回声均匀, 脾门静脉不宽。

双肾大小形态正常, 皮髓质分界清晰, 集合系统未见分离, 双侧输尿管未见扩张。

膀胱充盈佳, 未见明显异常。

后位子宫, 大小约 5.4*4.2*5.0cm, 肌壁回声均匀, 内膜线清晰, 厚 0.8cm, 宫内节育器位置正常, 宫颈厚约 2.7cm, 双侧附件区未见异常。

影像诊断:

胆囊结石

报告医师: 李菊蓉

检查日期: 2023-12-04

审核医师: 李菊蓉

报告日期: 2023-12-04