



2307310540

大同瑞慈健康体检

报 告 册

体检编号	439608	工号	40
姓名	贾雪峰		
性别	女	年龄	46岁
单位	大同市城市照明管理所		
部门	大同市城市照明管理所		
联系电话	13653521366		
体检日期	2023-11-21		

尊敬的贾雪峰女士您好！

首先，瑞慈健康体检全体员工欢迎您的光临，并对您的信任表示衷心的感谢！

您于 2023-11-21 （体检编号：439608）完成健康检查，本机构的各科医生已根据您的体检项目及结果，汇总成此份健康体检报告，并经总检医生审核。据此提出对您健康状况的综合分析及建议。

瑞慈健康体检倡导“大健康、大康复”，提出“健康是第一财富（Rich）”的人文理念。希望您仔细阅读并妥善地保管此份健康体检报告，并认真关注报告中的提示与建议，若您对报告内容有任何疑问，可直接与瑞慈健康体检客服部联系，进一步咨询。

健康体检咨询电话：**0352-2824444**

客户服务咨询电话：**0352-2830597**
400-6112995

瑞慈健康体检报告由下列内容组成：

第一部分：主检报告

第二部分：分科分项结果

第三部分：检验报告

第四部分：附表

主检报告

检查综述

- 1、【血常规（五分类）】 血小板(PLT)偏高($421 \times 10^9/L$) 血小板压积(PCT)偏高(0.443%) 大血小板数目偏高($119 \times 10^9/L$)
- 2、【肾功三项】 尿酸(UA)偏高($504.00 \mu\text{mol/L}$)
- 3、【甲状腺三项】 促甲状腺素(TSH)偏高(10.43 uIU/ml)
- 4、【血脂四项】 动脉硬化指数偏高(4.68) 总胆固醇(CHOL)偏高(7.08 mmol/L) 甘油三酯(TG)偏高(2.22 mmol/L) 低密度脂蛋白(LDL)偏高(5.47 mmol/L)
- 5、【尿液分析+尿沉渣】 鳞状上皮细胞偏高(5 /HP)
- 6、【MR检查】 1.脑内MRI平扫未见病变征象 2.部分空泡蝶鞍
- 7、【妇科内诊】 (1)宫颈：宫颈糜烂 宫颈那囊
- 8、【心电图】 1.窦性心律 2.T波低平
- 9、【甲状腺彩超】 甲状腺双侧叶体积偏小 请结合临床
- 10、【全腹彩超】 1.轻度脂肪肝

医生建议

【大血小板数目偏高】：

(1)供内科结合临床参考。

【血小板(PLT)偏高】：

- (1)注意多饮水，适量运动，并复查。
- (2)如复查仍偏高，可往血液科咨询。

【血小板压积(PCT)偏高】：

(1)血小板压积是指外周血中血小板的容积占血液容积的百分比。血小板压积偏高，如果在血小板数目正常的情况下，可不做考虑。如果血小板数目明显增高，建议往血液科进一步复查，以明确诊断。

【尿酸(UA)偏高】：

- (1)尿酸(UA)是体内嘌呤代谢的最终产物。食物中的核酸分解生成嘌呤，体内组织中的核酸分解成嘌呤核苷，嘌呤和嘌呤核苷经过分解脱氨及氧化作用生成尿酸(UA)。
- (2)大部分的尿酸由肾脏排出，其余在肝脏分解破坏或随胆汁排泄。肾脏在排泄尿酸过程中，由肾小球滤出尿酸，若肾功能不好的人，排泄功能差，尿中排出的尿酸少了，血尿酸就会增高。
- (3)常见于肾脏疾病(如急性慢性肾炎、肾结核、肾积水晚期等)；还可见于长期吃高嘌呤食物，如动物内脏、海鲜、贝类等，这种情况下，若不控制饮食，导致嘌呤长期偏高，即使肾功能正常，也会受高浓度尿酸的影响。
- (4)另外，需要警惕的是，若尿酸长期偏高，会由尿酸盐结晶沉积引起痛风性关节炎、慢性间质性肾炎，血尿酸增高是诊断痛风的主要依据。
- (5)应避免食用含嘌呤高的食物，如各种动物内脏、豆制品、海鲜等，不要喝酒，尤其是啤酒。忌酸性食物，忌醋，多喝水，每日尿量在2公升以上，碱化尿液。
- (6)必要时在肾内科医生指导下进行降尿酸治疗，定期复查。

【促甲状腺素(TSH)偏高】：

- (1)促甲状腺素是脑垂体分泌的促进甲状腺的生长和机能的一种内分泌激素，具有促进甲状腺滤泡上皮细胞增生、甲状腺激素合成和释放的作用。
- (2)促甲状腺素的多少受到下丘脑—垂体促甲状腺激素释放激素和甲状腺激素的反馈调控。当甲状腺激素增高时，会影响到下丘脑—垂体减少促甲状腺激素的分泌，从而达到甲状腺激素分泌降低。当甲状腺激素比较低时，那么下丘脑—垂体会增加促甲状腺激素分泌从而增高甲状腺激素分泌。
- (3)通过测定促甲状腺素来判断垂体的功能是否受损伤，同时也有助于判定甲状腺激素减少或增高导致的病变是出现在甲状腺还是脑垂体。
- (4)检查促甲状腺素的临床意义有两个方面，如原发性甲状腺功能减退、伴有甲状腺功能低下的桥本病、亚急性甲状腺炎恢复期、摄入金属锂、碘化钾，可使促甲状腺激素增高。
- (5)垂体性甲状腺功能低下、非促甲状腺激素瘤所致的甲状腺功能亢进，以及摄入阿司匹林、皮质激素及静脉使用肝素，可使促甲状腺激素减低。

【总胆固醇(CHOL)偏高】：

- (1)总胆固醇是脂质的主要成分之一，其数量受年龄、家族、性别、饮食、遗传等多种因素影响。总胆固醇对人体生长发育以及新陈代谢有重要的作用，正常值是 2.59-5.20mmol/L。
- (2)总胆固醇升高后，会增加类脂物质的堆积，会产生更多的血管斑块，进而增加心脑血管疾病的风险。大于 5.21-5.69mmol/L 是胆固醇的临界偏高，即使是一个完全健康的人，只要总胆固醇 > 7.2mmol/L 或低密度脂蛋白 > 4.9mmol/L，未来发生心脑血管的风险就明显增高，应该马上治疗。
- (3)总胆固醇升高根据病因可分为两大类：一是原发性，是由于遗传因素缺陷所致，另一种是继发性，可引起其升高的疾病主要有糖尿病、高血压、甲减、肝肾疾病等。
- (4)降低总胆固醇的治疗中，原发性偏高应积极应用降脂药，曾经选择他汀类药物，胆固醇任不能达标的，可联合用药（如依折麦布等）。
- (5)如果总胆固醇偏高，且患者有糖尿病、高血压、甲减、肝肾疾病或者已经发生心脑血管疾病的人更应积极用药，控制降低疾病风险。
- (6)戒烟，增强运动，采用低脂、低糖饮食，少食富含脂肪、胆固醇及饱和脂肪酸的食物，多进食蔬菜、水果、豆制品、粗粮、鱼和高纤维食品。
- (7)必要时在医师指导下使用降脂药物治疗，并前往内分泌科复诊。

【动脉硬化指数偏高】：

- (1)动脉硬化指数偏高，提示动脉硬化的风险性会更高，也就是心脑血管疾病的发病率会相对较高。建议控制血脂、血糖，少吃油腻食物，多吃蔬菜水果，加强锻炼，减轻体重。

【甘油三酯(TG)偏高】：

- (1)甘油三酯是甘油和脂肪酸所构成的有机化合物，甘油三酯测定是脂类代谢的重要指标之一。
- (2)甘油三酯增高与冠心病的发生有着重要的相关性，随年龄增大而有上升的趋势，其增高最常见于高脂和过量糖类饮食、肥胖等。
- (3)甘油三酯主要功能是为机体提供能量，其正常值在 0.7-1.7mmol/L 之间，1.7-2.29mmol/L 为边缘增高，提示应该注意饮食和运动了。
- (4)甘油三酯大于 2.3mmol/L，就称为高甘油三酯血症。甘油三酯增高虽然不会直接导致血管斑块的形成，但也会间接引起心脑血管疾病风险增加，同时，当甘油三酯大于 5.6mmol/L 时，还会增加急性胰腺炎的风险，所以降低甘油三酯的基础主要是控制饮食，饮食控制不佳可以选择药物治疗。
- (5)生活方式的干预是控制甘油三酯水平升高的基础，包括减重，增加运动量，限制酒精摄入以及避免食用果糖和高碳水化合物食物。多食蔬菜水果，定期复查。
- (6)明显增高者在医师的指导下使用降脂药物治疗，首选他汀和贝特类药物。

【低密度脂蛋白(LDL)偏高】：

- (1)在血脂检查中，我们最该关注的是低密度脂蛋白，这是因为这些指标与心脑血管疾病的关系最为密切，正常值为 0-4.13mol/L。

- (2)低密度脂蛋白有三个标准：普通人应 $\leq 3.4\text{mol/L}$ ，没有任何高危因素的人，其低密度脂蛋白最好控制在 3.4mol/L 以下。
- (3)高危人群应 $\leq 2.6\text{mol/L}$ ，有高血压、糖尿病、家族史、肥胖，或低度脂蛋白 $\geq 4.9\text{mol/L}$ ，这些人的低密度脂蛋白最好降低至 2.6mol/L 以下。
- (4)极高危人群应 $\leq 1.8\text{mol/L}$ ，有冠心病、心肌梗塞、心绞痛、脑梗死、冠状动脉植入支架术后、心脏搭桥术后、严重的颈动脉斑块等缺血性心脑血管疾病的人，这些人低密度脂蛋白最好控制到 1.8mol/L 以下。
- (5)建议低脂、低糖饮食，戒烟酒，多食蔬菜。定期复查血脂，明显增高者，在医师指导下使用降脂药物治疗，在积极治疗原发疾病的基础上降低低密度脂蛋白。

【鳞状上皮细胞偏高】：

(1)在生理情况下，机体正常的新陈代谢都会引起鳞状上皮细胞的脱离，这是一种正常的机体现象。如果长时间出现鳞状上皮细胞偏高的现象时，则有可能是尿路感染、泌尿系统结石等因素导致，应及时往泌尿外科进一步诊断治疗。

【空泡蝶鞍】：

(1)正常的蝶鞍内由脑垂体占满，无蛛网膜和脑脊液，但有的人蝶鞍内垂体组织缩小，大部分被蛛网膜和脑脊液占用形成的“囊泡”，称为空泡蝶鞍。有的因压迫垂体可产生相应的临床内分泌症状，建议神经内科结合临床诊治。但大多数人没有任何表现，无需治疗，定期复查。

【宫颈糜烂】：

- (1)宫颈糜烂是慢性宫颈炎最常见的一种病理改变。由于宫颈表面的鳞状上皮长期浸于碱性炎症分泌物中而剥脱，被宫颈管内柱状上皮所代替，因柱状上皮薄，可显露皮下血管，宫颈表面呈红色，通称宫颈糜烂。
- (2)宫颈糜烂根据糜烂面积大小，可将宫颈糜烂分为三度，轻度指糜烂面小于整个宫颈的 $1/3$ ；中度指糜烂面占整个宫颈的 $1/3-2/3$ ；重度指糜烂面超过整个宫颈的 $2/3$ 。
- (3)宫颈糜烂根据类型分为单纯性糜烂，在炎症初期，糜烂面光滑；颗粒状糜烂，因腺体及间质增生，表面凹凸不平，呈颗粒状；乳头状糜烂，增生更显著，呈乳头状。
- (4)以局部治疗为主，主要有药物局部治疗和物理治疗。
- (5)请在妇科医生指导下规范治疗，并定期复查。

【宫颈那囊】：

- (1)宫颈腺体囊肿又叫宫颈纳氏囊肿（可称“纳囊”或“那囊”），同宫颈糜烂、宫颈息肉一样，是慢性宫颈炎的一种表现。
- (2)临床表现时可以看到宫颈表面突出多个大小不一的青白色囊泡（并非紫色），内含黏液，小的有米粒大，大的有玉米粒大，有的可以长得很大，突出于宫颈表面，甚至到达阴道口，根部与宫颈之间有蒂相连，常合并有宫颈肥大。
- (3)对其形成原因是在宫颈糜烂愈合过程中，新生的鳞状上皮覆盖宫颈腺管口或伸入腺管，将腺管口阻塞；腺管周围的结缔组织增生或瘢痕形成压迫腺管，使腺管变窄甚至阻塞，腺体分泌物引流受阻，滞留形成的囊肿叫宫颈纳氏囊肿。
- (4)对小的纳囊，无任何临床症状可不予处理；对于密集的较小的纳囊或比较大的纳囊，可考虑光疗、激光、微波、自凝刀等物理治疗。
- (5)对于较大的突出于宫颈表面的纳囊，可考虑电刀切除治疗。上述治疗方法均无太大痛苦，也基本不会影响日常的工作和生活。

【T波低平】：

(1)建议往心血管内科诊断治疗，定期复查。

【甲状腺双侧叶体积偏小】：

(1)建议内分泌科诊断治疗。

【轻度脂肪肝】：

- (1)脂肪肝是指肝脏被脂肪浸润，为一种多病因引起的获得性疾病。
- (2)脂肪肝是以肝细胞脂肪变性和脂肪蓄积为病理特征，最常见易患因素有超重或肥胖、进食油腻食物、高脂血症（尤其甘油三酯升高）、营养失调（营养过量或不足）、饮酒、高脂血症、少运动、糖耐量异常、减肥造成体重急剧下降、营养不良、中毒和药物等。
- (3)当肝内脂类（主要为甘油三酯）含量超过肝重的5%时为脂肪肝。脂肪肝是一个常见的临床现象，不是一个独立性的疾病。
- (4)值得注意的是，过多的脂肪在肝组织、肝细胞内浸润，引起肝细胞肿大，严重可致肝硬化。脂肪肝是可逆性的，合理饮食、运动及治疗后可恢复。
- (5)合理控制饮食，控制总摄入量，低盐、低脂和低糖类饮食，少吃动物内脏，多吃蔬菜水果；
- (6)控制危险因素，如控制体重、改善胰岛素抵抗、调整血脂紊乱，戒酒、戒烟，坚持长期有氧运动，加强体育锻炼；
- (7)定期复查腹部彩超、血脂、肝功能。

汇总医生： 丁昊炜

主检日期： 2023-11-24

主检医生：

分科结果

身高、体重、血压

项目名称	检查结果	项目名称	检查结果
身高	160cm	体重	63kg
血压	127/88mmHg		

***小结：**

未见异常

操作员：赵婉如

检查日期：2023-11-22

检查医生：张彬艳

内科

项目名称	检查结果	项目名称	检查结果
心率	84 次/min	心律	齐
心脏杂音	无	心界	正常
肺部	正常	呼吸音	呼吸音清
啰音	未闻及	叩诊	叩诊呈清音
腹部触诊	腹部平软	发育	正常
肝胆	肋下未触及	脾脏	肋下未触及
双肾	无叩击痛	肠鸣音	正常
营养	良好	神经系统	正常
生理反射	生理反射存在	病理反射	病理反射未引出
颅神经	正常	运动功能	正常
深浅感觉	正常	其它	无异常发现
既往史	无		

***小结：**

未见异常

操作员：名燕凌

检查日期：2023-11-21

检查医生：名燕凌

外科（女）

项目名称	检查结果	项目名称	检查结果
皮肤	正常	甲状腺	无肿大
浅表淋巴结	无肿大	肛门	拒检
泌尿外生殖器	正常	四肢关节	未见异常
腹股沟	未见异常	足背动脉	正常
紫绀	无	色素沉着	无
脱毛	无	脱色	无
浮肿	无	皮下结节	无
头颅	正常	颈部	正常
乳腺	拒检	脊柱	正常
直肠	未检	皮肤黄疸	无
四肢	活动正常	其他	无

***小结：**

未见异常

操作员：魏利平

检查日期：2023-11-21

检查医生：魏利平

妇科内诊

项目名称	检查结果	项目名称	检查结果
外阴	正常	尿道口	正常
阴道	通畅	子宫	正常
附件	正常	宫颈	轻度糜烂&宫颈那囊
后穹窿	正常		

***小结：**

(1) 宫颈：宫颈糜烂 宫颈那囊

操作员：许艳华

检查日期：2023-11-21

检查医生：许艳华

检验报告

尿液分析+尿沉渣

项目名称	检查结果	单位	参考值	提示
白细胞尿	0	个/ul	0--13	
上皮细胞(EC)	5	/HP	0--28	
管型(CAST)	0	个/ul	0--1	
霉菌(尿)	0	/HP	0--0	
结晶	0	/HP	0--10	
透明度(CLA)	清亮			
胆红素(BIL)	-		阴性	
隐血(ERY)	-		阴性	
小圆上皮细胞(SRC)	0	个/ul	0--0	
维生素C	-		阴性	
异常红细胞	0	个/ul	0--3	
红细胞(正常)	0	个/ul	0--6	
鳞状上皮细胞	5	个/ul	0--0	↑
粘液丝	0	个/ul	0--0	
颜色(Colour)	淡黄色			
尿葡萄糖(GLU)	-		阴性	
酮体(KET)	-		阴性	
比重(SG)	1.005		1.003--1.030	
酸碱度(PH)	6.5		4.5--8.0	
尿蛋白质(PRO)	-		阴性	
尿胆原(URO)	-		阴性	
亚硝酸盐(NIT)	-		阴性	
红细胞(尿)(RBC)	0	个/ul	0--6	
尿白细胞(LEU)	-		阴性	

*小结:

鳞状上皮细胞偏高(5 /HP)

操作员：王文静 检查日期:2023-11-21 检查医生:陈建国

肝功七项

项目名称	检查结果	单位	参考值	提示
总蛋白(T PROT)	75.6	g/L	65--85	
白蛋白(ALB)	45.60	g/L	40--55	
球蛋白(GLB)	30.00	g/L	15--35	
白蛋白/球蛋白(ALB/GLB)	1.52		1.0--2.5	
总胆红素(TBIL)	17.10	umol/L	0--21	
丙氨酸氨基转移酶(ALT)	36.00	U/L	7--40	
门冬氨酸氨基转移酶(AST)	19.00	U/L	13--35	

*小结:

未见异常

操作员：王文静 检查日期:2023-11-21 检查医生:陈建国

血常规（五分类）

项目名称	检查结果	单位	参考值	提示
白细胞(WBC)	6.12	10 ⁹ /L	3.5--9.5	
淋巴细胞绝对值(LY#)	2.17	10 ⁹ /L	1.1--3.2	
淋巴细胞百分比(LY%)	35.5	%	20--50	
中性粒细胞绝对值(GR#)	3.20	10 ⁹ /L	1.8--6.3	
中性粒细胞百分比(GR%)	52.2	%	40--75	
嗜碱性粒细胞绝对值(BA#)	0.06	10 ⁹ /L	0--0.06	
嗜碱性粒细胞百分比(BA%)	1.0	%	0--1.0	
嗜酸性粒细胞绝对值(EO#)	0.31	10 ⁹ /L	0.02--0.52	
嗜酸性粒细胞百分比(EO%)	5.1	%	0.4--8.0	

血小板(PLT)	421	10 ⁹ /L	125--350	↑
血小板分布宽度(PDW)	15.8	%	15--17	
平均血小板体积(MPV)	10.5	fl	6.0--14.0	
血小板压积(PCT)	0.443	%	0.11--0.28	↑
红细胞(RBC)	4.92	10 ¹² /L	3.8--5.1	
血红蛋白	145	g/L	115--150	
红细胞压积(HCT)	42.9	%	35--45	
红细胞平均体积(MCV)	87.2	fl	82--100	
平均血红蛋白含量(MCH)	29.4	pg	27--34	
平均血红蛋白浓度(MCHC)	337	g/L	316--354	
单核细胞绝对值(MO#)	0.38	10 ⁹ /L	0.1--0.60	
单核细胞百分比(MO%)	6.2	%	3--10	
红细胞分布宽度标准差(RDW-SD)	42.4	fl	35--56	
红细胞分布宽度变异系数(RDW-CV)	12.8	%	10.6--16.6	
大血小板比率	28.3	%	11--45	
大血小板数目	119	10 ⁹ /L	30--90	↑
未成熟粒细胞数目	0.01	10 ⁹ /L	0--999	
未成熟粒细胞百分比	0.1	%	0--100	
有核红细胞数目	0.000	10 ⁹ /L	0--9999	
有核红细胞百分比	0.00	/100WBC	0--9999	

***小结:**

血小板(PLT)偏高(421 10⁹/L) 血小板压积(PCT)偏高(0.443 %) 大血小板数目偏高(119 10⁹/L)

操作员：祁佳佳 检查日期:2023-11-21 检查医生:陈建国

肾功三项

项目名称	检查结果	单位	参考值	提示
肌酐(CREA)	64.00	umol/L	41--73	

尿酸(UA)	504.00	umol/L	140--340	↑
尿素测定 (Urea)	3.90	mmol/L	2.6--7.5	

***小结:**

尿酸(UA)偏高(504.00 umol/L)

操作员：王文静 检查日期:2023-11-21 检查医生:陈建国

空腹血糖

项目名称	检查结果	单位	参考值	提示
葡萄糖(GLU)	5.91	mmol/L	3.89--6.1	

***小结:**

未见异常

操作员：王文静 检查日期:2023-11-21 检查医生:陈建国

甲状腺三项

项目名称	检查结果	单位	参考值	提示
促甲状腺素(TSH)	10.43	uIU/ml	0.55--4.78	↑
游离三碘甲状腺原氨酸(FT3)	4.71	pmol/L	3.5--6.5	
游离甲状腺素(FT4)	14.58	pmol/L	11.5--22.70	

***小结:**

促甲状腺素(TSH)偏高(10.43 uIU/ml)

操作员：王文静 检查日期:2023-11-21 检查医生:陈建国

血脂四项

项目名称	检查结果	单位	参考值	提示
动脉硬化指数	4.68		1.31--3.19	↑
总胆固醇(CHOL)	7.08	mmol/L	2.59--5.2	↑
甘油三脂(TG)	2.22	mmol/L	0.7--1.7	↑

低密度脂蛋白(LDL)	5.47	mmol/L	0--4.13	↑
高密度脂蛋白(HDL)	1.17	mmol/L	0.77--1.55	

***小结:**

动脉硬化指数偏高(4.68) 总胆固醇(CHOL)偏高(7.08 mmol/L) 甘油三脂(TG)偏高(2.22 mmol/L)
低密度脂蛋白(LDL)偏高(5.47 mmol/L)

操作员：王文静 检查日期:2023-11-21 检查医生:陈建国

人乳头瘤病毒检查 (HPV)

项目名称	检查结果	单位	参考值	提示
HPV 高危亚型 16	阴性(-)		阴性(-)	
HPV 高危亚型 18	阴性(-)		阴性(-)	
HPV 高危亚型 31	阴性(-)		阴性(-)	
HPV 高危亚型 26	阴性(-)		阴性(-)	
HPV 高危亚型 33	阴性(-)		阴性(-)	
HPV 高危亚型 35	阴性(-)		阴性(-)	
HPV 高危亚型 39	阴性(-)		阴性(-)	
HPV 高危亚型 45	阴性(-)		阴性(-)	
HPV 高危亚型 51	阴性(-)		阴性(-)	
HPV 高危亚型 52	阴性(-)		阴性(-)	
HPV 高危亚型 53	阴性(-)		阴性(-)	
HPV 高危亚型 56	阴性(-)		阴性(-)	
HPV 高危亚型 58	阴性(-)		阴性(-)	
HPV 高危亚型 59	阴性(-)		阴性(-)	
HPV 高危亚型 66	阴性(-)		阴性(-)	
HPV 高危亚型 68	阴性(-)		阴性(-)	
HPV 高危亚型 73	阴性(-)		阴性(-)	
HPV 高危亚型 82	阴性(-)		阴性(-)	
HPV 低危亚型 6	阴性(-)		阴性(-)	

HPV 低危亚型 11	阴性(-)		阴性(-)	
HPV 低危亚型 42	阴性(-)		阴性(-)	
HPV 低危亚型 43	阴性(-)		阴性(-)	
HPV 低危亚型 81	阴性(-)		阴性(-)	

***小结:**

未见异常

操作员：刘慧芳 检查日期:2023-11-22 检查医生:康建忠

大同现代医学检验实验室

液基薄层细胞学图文报告

ID: 2023091973

病理号: 087996

姓名: 贾雪峰

性别: 女

年龄: 46岁

送检科室: 体检科

电话号码: 13653521366

床号:

病历号:

体检号: 2307310540

送检医院: 大同瑞慈康复体检

送检日期: 2023-11-21

末次月经:

送检医生:

采样日期:

报告日期: 2023-11-21

标本满意度: 满意

细胞量: >40%

红细胞:

经期样本:

颈管细胞:

化生细胞:

鳞状细胞:

宫颈柱状细胞:

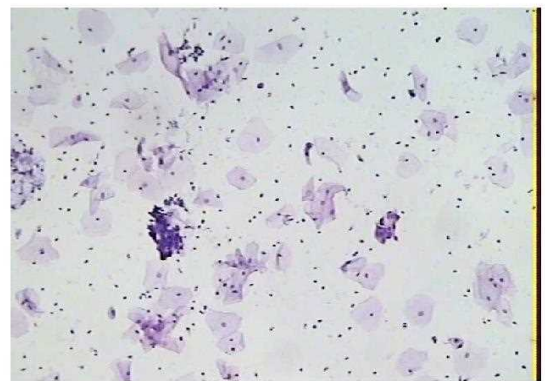
未见上皮内病变/恶性细胞:

正常范围内:

良性反应性改变:

- 炎症:
- 放疗:
- 妊娠:
- 萎缩性:
- 宫内避孕器:
- 其他:

- 轻度:
- 中度:
- 重度:



病原体: 滴虫感染: 念珠菌感染: 细菌感染:

提示 HPV 感染: 疱疹病毒感染:

鳞状上皮细胞分析:

- 非典型鳞状细胞:
- 倾向上皮内瘤变:
 - 倾向良性反应性改变:
 - 不能明确意义(ASC-US):
 - 不排除高度病变(ASC-H):

上皮内低度病变: 鳞癌:

上皮内高度病变:

- CIN2:
- CIN3:

腺上皮细胞分析:

非典型腺细胞:

- 宫内膜:
- 来源不明:

非典型腺细胞(宫颈管):

- 倾向原位腺癌:
- 不能明确意义:
- 倾向良性反应性改变:

腺癌:

- 宫颈管:
- 宫内膜:
- 其它:

炎细胞:

- 轻度:
- 中度:
- 重度:

可疑腺癌:

诊断意见: 未见上皮内病变或恶性细胞 (NILM)。

建议:

报告医师: 张荣生

地址: 大同市魏都大道 79 号, 本报告医师签字后有效
咨询: 0352-2830587 4006-122-995

妇科细胞学是筛查项目, 出于技术原因, 可能会有假阴性结果, 本检测仅对来样负责, 如果对结果有疑义, 请在收到报告 7 天内与我们联系。

大同瑞慈康复医院 12导联心电图报告

贾雪峰 女 46岁

体检号:439608

病床号:

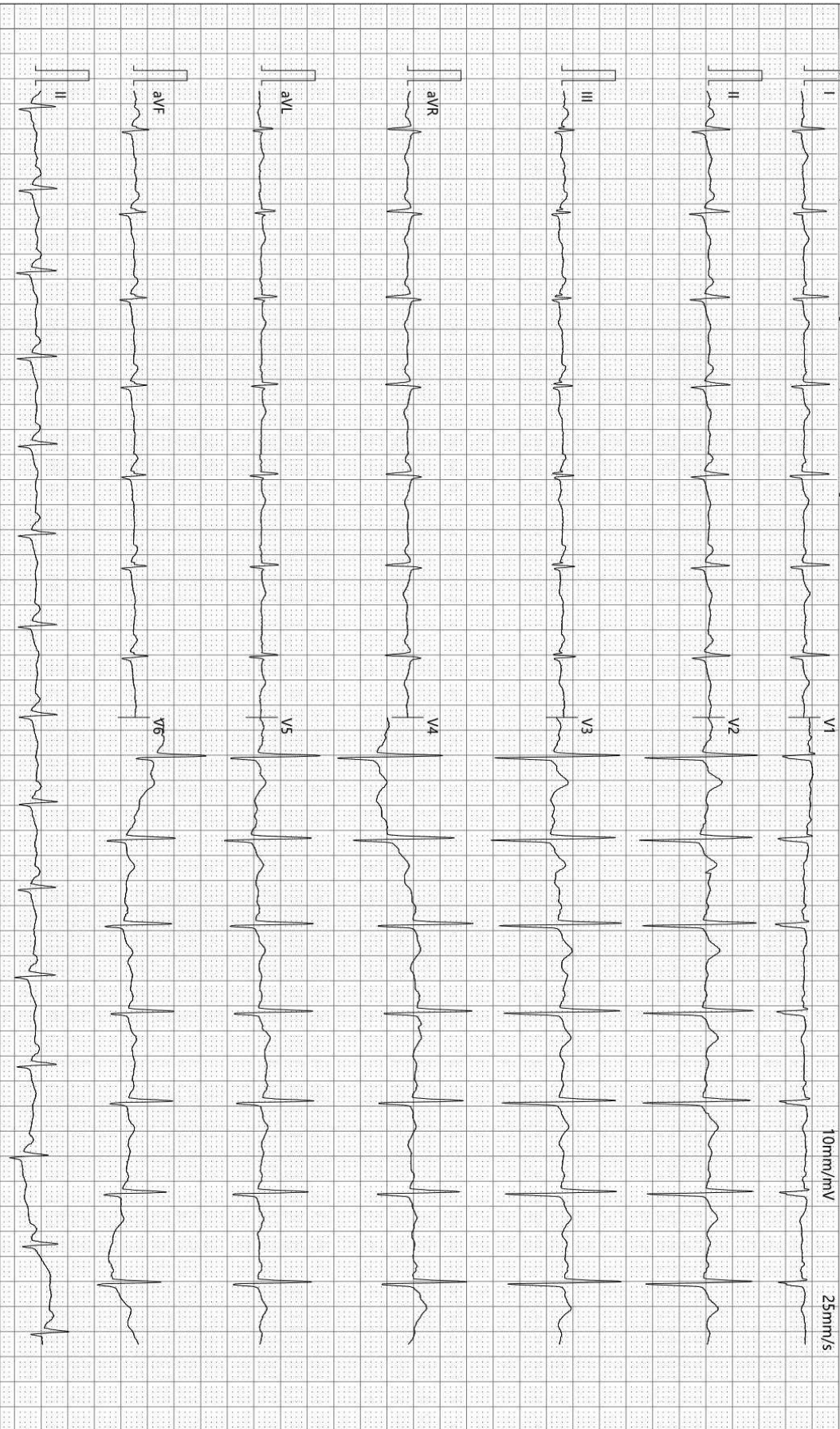
诊断结果:

- 1.窦性心律
- 2.T波低平

诊断医生:

张之生

HR : 86bpm [60 ~ 100bpm]
P : 109ms [0 ~ 110ms]
PR : 145ms [120 ~ 200ms]
QRS : 72ms [60 ~ 100ms]
QT/QTc : 357/427ms [320 ~ 440/0 ~ 460ms]
P/QRS/T : 71/30/20deg. [0 ~ 75/-30 ~ 90/0 ~ 75deg]
RV5/SV1 : 1.048/0.511mV [0.0 ~ 2.5/0.0 ~ 2.0mV]



检查时间:2023-11-21 11:06:53

诊断时间:2023-11-21 11:12:28

SEMIP V1.90

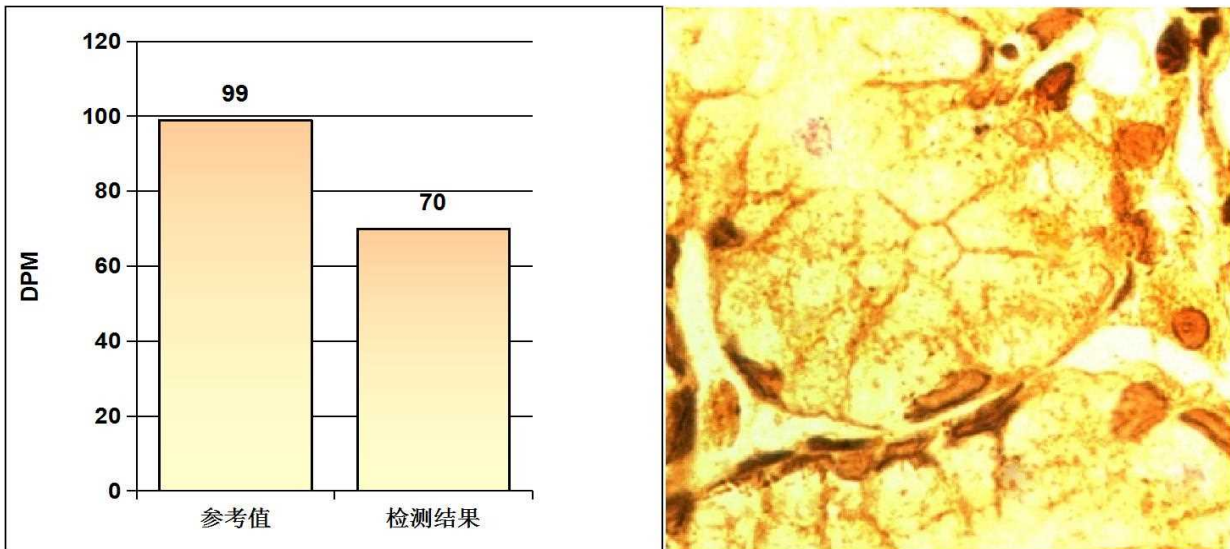
仅供临床参考

大同瑞慈康复医院

¹⁴C呼气试验检验报告

姓名	贾雪峰	年龄	46	性别	女
住院号	0	日期	2023/11/21 8:42:05	电话	0
送检医生	曹居杰	样品编号	8000	编号	2307310540

¹⁴C呼气试验



阳性参考值 (Disintegrations Per Minute(DPM)):

DPM值:	dpm > 2499	阳性++++
	1499 < dpm ≤ 2499	阳性+++
	499 < dpm ≤ 1499	阳性++
	149 < dpm ≤ 499	阳性+
	dpm ≤ 99	阴性
	99 < dpm ≤ 149	不确定

检测结果: **dpm= 70** **阴性**

医生建议: 注意保持健康及规律饮食

温馨提示: 您本次检测的结果为阴性

检测医生: 曹居杰

MRI 诊断图文报告

流水号: 2307310540

影像号: MR20231121002

姓名: 贾雪峰

年龄: 46 岁

性别: 女

检查设备: 西门子 1.5T 磁共振

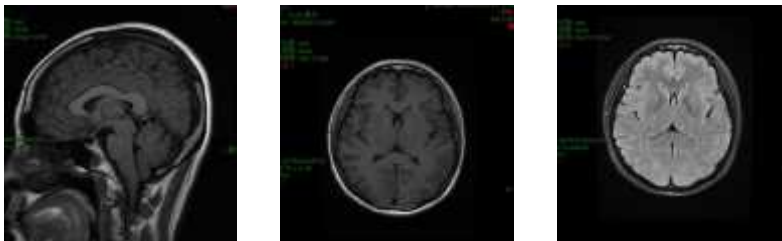体检号: 439608

申请医院: 本院

体检科室: 体检科

检查部位: MR 检查

经典图像:



影像所见:

双侧大脑半球对称, 皮髓质分界清, 未见异常信号。脑干、双侧小脑半球未见异常信号及占位征象。脑室、脑池无扩大, 脑沟、脑裂无增宽。中线结构居中。垂体变薄。

影像诊断:

1. 脑内 MRI 平扫未见病变征象
2. 部分空泡蝶鞍

报告医师: 张剑峰

检查日期: 2023-11-21

审核医师: 叶道斌

报告日期: 2023-11-21

超声诊断图文报告

流水号: 2307310540

影像号: 1455906

姓名: 贾雪峰

年龄: 46岁

性别: 女

检查设备: Vivid E95

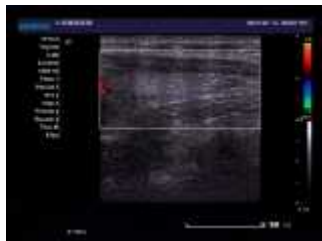
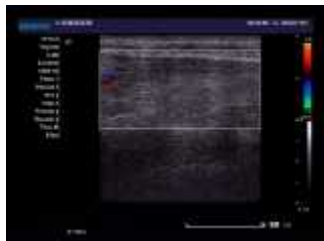
体检号: 439608

申请医院: 本院

体检科室: 体检科

检查部位: 甲状腺彩超

经典图像:



影像所见:

甲状腺双侧叶体积偏小, 包膜完整, 实质回声尚均匀, CDFI: 未见异常血流信号。
双侧颈部未见明显肿大淋巴结。

影像诊断:

甲状腺双侧叶体积偏小 请结合临床

报告医师: 李菊蓉

检查日期: 2023-11-21

审核医师: 李菊蓉

报告日期: 2023-11-21

超声诊断图文报告

流水号: 2307310540

影像号: 1455911

姓名: 贾雪峰

年龄: 46 岁

性别: 女

检查设备: Vivid E95

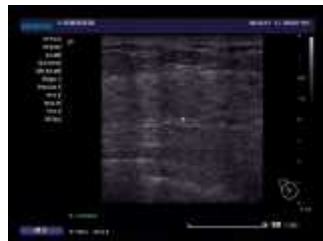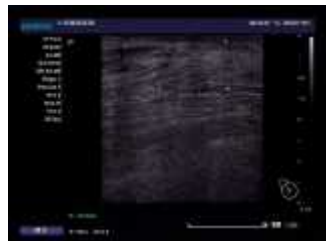体检号: 439608

申请医院: 本院

体检科室: 体检科

检查部位: 乳腺彩超

经典图像:



影像所见:

双侧乳腺腺体层次清晰, 右乳腺体厚 1.1cm, 左乳腺体厚 1.2cm, 乳导管未见扩张, 未见明显占位性病变, CDFI: 未见异常血流信号。

双侧腋下未见明显肿大淋巴结。

影像诊断:

双侧乳腺未见明显异常

报告医师: 李菊蓉

检查日期: 2023-11-21

审核医师: 李菊蓉

报告日期: 2023-11-21

超声诊断图文报告

流水号: 2307310540

影像号: 1455913

姓名: 贾雪峰

年龄: 46 岁

性别: 女

检查设备: Vivid E95

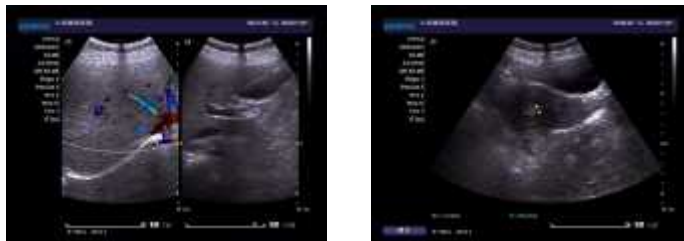体检号: 439608

申请医院: 本院

体检科室: 体检科

检查部位: 全腹彩超

经典图像:



影像所见:

肝脏大小形态正常, 包膜光滑完整, 实质回声细腻、增强, 肝内管道系统走行欠清晰, 门静脉及肝内胆管不扩张。

胆囊大小形态正常, 壁不厚、光滑, 囊内透声好, 肝外胆管不扩张。

胰腺大小形态正常, 实质回声均匀, 主胰管不扩张。

脾脏大小形态正常, 实质回声均匀, 脾门静脉不宽。

双肾大小形态正常, 皮髓质分界清晰, 集合系统未见分离, 双侧输尿管未见扩张。

膀胱充盈佳, 未见明显异常。

后位子宫, 大小约 5.0*4.2*5.5cm, 肌壁回声均匀, 内膜线清晰, 厚 0.7cm, 宫颈厚约 2.6cm, 双侧附件区未见异常。

影像诊断:

1. 轻度脂肪肝

报告医师: 李菊蓉

检查日期: 2023-11-21

审核医师: 李菊蓉

报告日期: 2023-11-21