



2307310535

大同瑞慈健康体检

报 告 册

体检编号	439607	工号	35
姓名	刘江		
性别	男	年龄	58岁
单位	大同市城市照明管理所		
部门	大同市城市照明管理所		
联系电话	18703428885		
体检日期	2023-10-31		

尊敬的刘江先生您好！

首先，瑞慈健康体检全体员工欢迎您的光临，并对您的信任表示衷心的感谢！

您于 2023-10-31 （体检编号：439607）完成健康检查，本机构的各科医生已根据您的体检项目及结果，汇总成此份健康体检报告，并经总检医生审核。据此提出对您健康状况的综合分析及建议。

瑞慈健康体检倡导“大健康、大康复”，提出“健康是第一财富（Rich）”的人文理念。希望您仔细阅读并妥善地保管此份健康体检报告，并认真关注报告中的提示与建议，若您对报告内容有任何疑问，可直接与瑞慈健康体检客服部联系，进一步咨询。

健康体检咨询电话：**0352-2824444**

客户服务咨询电话：**0352-2830597**

400-6112995

瑞慈健康体检报告由下列内容组成：

第一部分：主检报告

第二部分：分科分项结果

第三部分：检验报告

第四部分：附表

主检报告

检查综述

- 1、【身高、体重、血压】（1）体重指数 28.04：超重（2）血压 159/95：本次测量血压偏高
- 2、【肾功三项】尿酸(UA)偏高(447.00 umol/L) 尿素测定(Urea)偏高(9.40 mmol/L)
- 3、【血脂四项】动脉硬化指数偏高(4.68) 甘油三脂(TG)偏高(1.80 mmol/L)
- 4、【尿液分析+尿沉渣】鳞状上皮细胞偏高(3 /HP) 粘液丝偏高(22 /HP)
- 5、【肺部双源 CT】胸部未见明显异常 冠状动脉硬化性改变，进一步检查
- 6、【MR 检查】1、颈 3-4、4-5、5-6、6-7 椎间盘突出（中央型）2、颈 4、5、6 椎体许莫氏结节形成 3、颈 4、5、6 椎体终板炎 II 型 4、颈 4-颈 7 椎体骨质增生
- 7、【心电图】1. 窦性心律 2. 逆钟向转位
- 8、【心脏彩超】二尖瓣、三尖瓣轻度返流
- 9、【甲状腺彩超】甲状腺左侧叶结节 TI-RADS 2 级
- 10、【全腹彩超】1. 肝囊肿 2. 脂肪肝（轻度）
- 11、【动脉硬化检测】1. 1 级高血压 2. 外周动脉僵硬度增高
- 12、【C14 检测幽门螺杆菌】阳性++

医生建议

【超重】：

(1) 体重指数是判断体重超标或偏低的主要指标。体重是反映和衡量一个人健康状况的重要标志之一，过胖和过瘦都不利于健康，身高体重不协调也不会给人以美感。体重的变化，还会直接反映身体长期的热量平衡状态。

(2) 当需要比较及分析一个人的体重对于不同身高的人所带来的健康影响时，体重指数是一个中立而可靠的指标。其主要适用于需要体重测试、体型肥胖和全身检查的人群。

(3) 体重指数（BMI）是世界卫生组织推荐的国际统一使用的肥胖分型标准，也是目前国际上常用的衡量人体胖瘦程度以及是否健康的一个标准，其计算方式为： $BMI = \text{体重（千克）} / \text{身高（米} \times \text{米）}$ 。成人的标准值是 BMI 18.5-23.9 之间。低于 18.5 为体重指数偏低；高于 23.9 则为体重指数偏高。

(4) 一般表现为体重超重或肥胖，超重及肥胖会出现一系列代谢性疾病，如高血压、高血糖、高血脂、高尿酸血症等，所以体重指数偏高者一定要注意控制体重。

(5) 合理控制饮食，食品多样化，食物纤维可适量增加，饮食规律，避免暴饮暴食，低盐、低脂饮食为主，减少高热量食物的摄入。

(6) 加强体育锻炼，每天最少保持 30 分钟的中等强度运动。鼓励每天至少快步走 6000 步比较健康。肥胖患者不适合较剧烈的运动，会加重膝关节的负担，可以选择游泳、划船等对膝关节负荷较小的运动。

(7) 定期检查血糖、血脂、肝功、肝脏 B 超等，积极治疗基础性疾病。

(8) 减少热量摄取及增加热量消耗。强调以健康行为、饮食、运动为主的综合治疗。

【本次测量血压偏高】：

(1) 高血压是指收缩期和（或）舒张期动脉血压高于正常，并连续三次不同日测量，血压都高于正常标准，可确定患高血压病。

(2) 高血压的发病与遗传、精神过度紧张、肥胖、吸烟、酗酒、嗜盐等因素有关。血压持久增高，可导致心、脑、肾等脏器的损害。

(3)原发性高血压由于目前原因不明（部分与遗传有关），须终身服药降压。高血压主要危害心、脑血管和肾脏。一旦确诊“高血压”就要终生服药。

(4)平时应低盐（每天5~10g）、低脂饮食（少吃动物脂肪与内脏）；戒烟限酒。遵照医嘱坚持服药，定期测量血压，宜控制在140/90mmHg以下，若合并有糖尿病和肾病，要把血压控制在130/80mmHg以下。

(5)血压到正常水平时，说明此时选用的降压药和治疗方案基本合适，但并不意味着高血压已被“治愈”，应坚持治疗。若盲目自行停药或间断服药，常会使血压波动很大，而加重心、脑、肾和血管的损害。

(6)建议您密切关注血压，保持心情舒畅，劳逸结合，适量运动，控制体重，避免过度劳累、情绪激动等。改进生活方式，适当低盐、低脂、低胆固醇饮食，戒烟酒。必要时心血管专科诊治。

【尿酸(UA)偏高】：

(1)尿酸(UA)是体内嘌呤代谢的最终产物。食物中的核酸分解生成嘌呤，体内组织中的核酸分解成嘌呤核苷，嘌呤和嘌呤核苷经过分解脱氨及氧化作用生成尿酸(UA)。

(2)大部分的尿酸由肾脏排出，其余在肝脏分解破坏或随胆汁排泄。肾脏在排泄尿酸过程中，由肾小球滤出尿酸，若肾功能不好的人，排泄功能差，尿中排出的尿酸少了，血尿酸就会增高。

(3)常见于肾脏疾病（如急性慢性肾炎、肾结核、肾积水晚期等）；还可见于长期吃高嘌呤食物，如动物内脏、海鲜、贝类等，这种情况下，若不控制饮食，导致嘌呤长期偏高，即使肾功能正常，也会受高浓度尿酸的影响。

(4)另外，需要警惕的是，若尿酸长期偏高，会由尿酸盐结晶沉积引起痛风性关节炎、慢性间质性肾炎，血尿酸增高是诊断痛风的主要依据。

(5)应避免食用含嘌呤高的食物，如各种动物内脏、豆制品、海鲜等，不要喝酒，尤其是啤酒。忌酸性食物，忌醋，多喝水，每日尿量在2公升以上，碱化尿液。

(6)必要时在肾内科医生指导下进行降尿酸治疗，定期复查。

【尿素测定(Urea)偏高】：

(1)建议内科进一步复查。

【动脉硬化指数偏高】：

(1)动脉硬化指数偏高，提示动脉硬化的风险性会更高，也就是心脑血管疾病的发病率会相对较高。建议控制血脂、血糖，少吃油腻食物，多吃蔬菜水果，加强锻炼，减轻体重。

【甘油三酯(TG)偏高】：

(1)甘油三酯是甘油和脂肪酸所构成的有机化合物，甘油三酯测定是脂类代谢的重要指标之一。

(2)甘油三酯增高与冠心病的发生有着重要的相关性，随年龄增大而有上升的趋势，其增高最常见于高脂和过量糖类饮食、肥胖等。

(3)甘油三酯主要功能是为机体提供能量，其正常值在0.7-1.7mmol/L之间，1.7-2.29mmol/L为边缘增高，提示应该注意饮食和运动了。

(4)甘油三酯大于2.3mmol/L，就称为高甘油三酯血症。甘油三酯增高虽然不会直接导致血管斑块的形成，但也会间接引起心脑血管疾病风险增加，同时，当甘油三酯大于5.6mmol/L时，还会增加急性胰腺炎的风险，所以降低甘油三酯的基础主要是控制饮食，饮食控制不佳可以选择药物治疗。

(5)生活方式的干预是控制甘油三酯水平升高的基础，包括减重，增加运动量，限制酒精摄入以及避免食用果糖和高碳水化合物食物。多食蔬菜水果，定期复查。

(6)明显增高者在医师的指导下使用降脂药物治疗，首选他汀和贝特类药物。

【鳞状上皮细胞偏高】：

(1)在生理情况下，机体正常的新陈代谢都会引起鳞状上皮细胞的脱离，这是一种正常的机体现象。如果长时间出现鳞状上皮细胞偏高的现象时，则有可能是尿路感染、泌尿系统结石等因素导致，应及时往泌尿外科进一步诊断治疗。

【粘液丝偏高】：

(1)尿常规中粘液丝是由尿路中细胞分泌出来的，在有尿路感染时分泌会明显增多，且伴有炎症细胞的出现。

(2) 粘液丝偏高，可分为生理性偏高和病理性偏高两种，生理性偏高一般是由于喝水较少导致的尿液浓缩，一般在喝水后就能达到稀释的效果。

(3) 病理性的粘液丝偏高是由于泌尿系炎症或者是前列腺炎导致的，需要注意观察，多喝水，同时有白细胞等炎症细胞增多时，应及时服用抗感染药物治疗。如果仅有粘液丝的增多而没有白细胞等炎症细胞增多时，尿路有炎症的可能性不大。

(4) 建议平时饮食注意清淡，多喝水，少吃油腻和辛辣的食物，要注意个人清洁卫生，勤洗阴部，注意休息。

【冠状动脉硬化性改变】：

(1) 建议心血管内科诊断治疗。

【椎间盘突出（中央型）】：

(1) 椎间盘突出症指椎间盘的纤维环破裂，髓核组织从破裂处突出（脱出）于后方或者椎管内，导致相邻脊神经根遭受刺激，从而产生颈部、腰部疼痛或下肢麻木疼痛一系列症状。临床上可分为膨隆型、突出型、脱垂游离型等。建议骨科诊治。

【椎体骨质增生】：

(1) 椎体骨质增生是老年人常见的骨关节病变，注意病变部位的骨关节适度运动，必要时请到骨科门诊进一步诊治咨询。

【许莫氏结节】：

(1) 由于椎体的软骨板破裂，髓核可经裂隙突入椎体内，造成椎体内出现半圆形缺损阴影，称为许莫氏结节。如果不合并向椎体后缘突出，临床可无神经根受压体征。手术减压是本病重要的治疗手段，建议骨科结合临床诊治。

【椎体终板炎】：

(1) 即椎体终板软骨炎，多由陈旧性损伤、无菌性炎症、长期服用激素、老年性劳损等原因引起。

(2) 建议脊柱外科诊治。

【逆钟向转位】：

(1) 建议心内科结合临床

【二尖瓣、三尖瓣轻度返流】：

(1) 由于二尖瓣瓣膜轻微的改变而产生二尖瓣相对关闭不全。在很多人中，没有临床症状，只有在做心脏彩超时发现。一般不需要治疗，建议定期复查，必要时心内科结合临床考虑。

(2) 由于三尖瓣瓣膜轻微的改变而产生三尖瓣相对关闭不全。在很多人中，没有临床症状，只有在做心脏彩超时发现。一般不需要治疗，建议定期复查，必要时心内科结合临床考虑。

【甲状腺左侧叶结节】：

(1) 甲状腺结节是一种常见的甲状腺疾病，很多甲状腺疾病可表现为结节，如可由甲状腺退行性变、炎症、自身免疫性及新生物等多种病变所致。甲状腺结节在各个年龄段的男女人群中均可见到，但中年女性中较多。

(2) 甲状腺结节分良性和恶性两大类，良性的占绝大多数，恶性者不足 1%，判断甲状腺结节的良恶主要依靠病史、体格检查、放射性核素扫描、穿刺细胞学检查。

(3) 建议往外科就诊，进一步检查，明确诊断，结合临床诊治并定期复查。

【肝囊肿】：

(1) 肝囊肿，通俗说就是肝脏中的水泡。绝大多数的肝囊肿都是先天性的，即因先天发育的某些异常导致了肝囊肿形成。

(2)肝囊肿病因大多数系肝内小胆管发育障碍所致,单发性肝囊肿的发生是由于异位胆管造成。肝囊肿生长缓慢,所以可能长期或终生无症状,其临床表现也随囊肿位置、大小、数目以及有无压迫邻近器官和有无并发症而异。

(3)肝囊肿是一种较常见的肝脏良性疾病,一般没有什么症状,也不会影响肝功。5CM以下的肝囊肿一般不需要特殊治疗。当囊肿长大到一定程度,可能会压迫胃肠道而引起症状,如上腹不适饱胀;也有因囊肿继发细菌感染而有腹痛、发热的。

(4)肝囊肿首次发现,建议作MRI或CT检查,除外肝内其它占位性病变。

(5)过大的肝囊肿,对肝脏本身或周围的器官有压迫症状的,或有炎症的,往外科治疗。

(6)已确诊为肝囊肿,动态观察,定期B超检查进行对照,监测囊肿大小。

(7)解除顾虑和紧张情绪,保持良好心态,切忌大怒。

(8)多食新鲜蔬菜和水果,保持大便通畅,防止便秘;保证营养,宜食清淡富含蛋白质的食物为主;限制饮酒。

(9)不宜剧烈运动,防止过度用力,以免增加腹腔压力。

(10)如有症状请及时就诊。

【脂肪肝】：

(1)脂肪肝是指肝脏被脂肪浸润,为一种多病因引起的获得性疾病。

(2)脂肪肝是以肝细胞脂肪变性和脂肪蓄积为病理特征,最常见易患因素有超重或肥胖、进食油腻食物、高脂血症(尤其甘油三酯升高)、营养失调(营养过量或不足)、饮酒、高脂血症、少运动、糖耐量异常、减肥造成体重急剧下降、营养不良、中毒和药物等。

(3)当肝内脂类(主要为甘油三酯)含量超过肝重的5%时为脂肪肝。脂肪肝是一个常见的临床现象,不是一个独立性的疾病。

(4)值得注意的是,过多的脂肪在肝组织、肝细胞内浸润,引起肝细胞肿大,严重可致肝硬化。脂肪肝是可逆性的,合理饮食、运动及治疗后可恢复。

(5)合理控制饮食,控制总摄入量,低盐、低脂和低糖类饮食,少吃动物内脏,多吃蔬菜水果;

(6)控制危险因素,如控制体重、改善胰岛素抵抗、调整血脂紊乱,戒酒、戒烟,坚持长期有氧运动,加强体育锻炼;

(7)定期复查腹部彩超、血脂、肝功能。

【1级高血压】：

(1)高血压是指收缩期和(或)舒张期动脉血压高于正常,并连续三次不同日测量,血压都高于正常标准,可确定患高血压病。

(2)高血压的发病与遗传、精神过度紧张、肥胖、吸烟、酗酒、嗜盐等因素有关。血压持久增高,可导致心、脑、肾等脏器的损害。

(3)原发性高血压由于目前原因不明(部分与遗传有关),须终身服药降压。高血压主要危害心、脑血管和肾脏。一旦确诊“高血压”就要终生服药。

(4)平时应低盐(每天5~10g)、低脂饮食(少吃动物脂肪与内脏);忌烟限酒。遵照医嘱坚持服药,定期测量血压,宜控制在140/90mmHg以下,若合并有糖尿病和肾病,要把血压控制在130/80mmHg以下。

(5)血压到正常水平时,说明此时选用的降压药和治疗方案基本合适,但并不意味着高血压已被“治愈”,应坚持治疗。若盲目自行停药或间断服药,常会使血压波动很大,而加重心、脑、肾和血管的损害。

(6)建议您密切关注血压,保持心情舒畅,劳逸结合,适量运动,控制体重,避免过度劳累、情绪激动等。改进生活方式,适当低盐、低脂、低胆固醇饮食,戒烟酒。必要时心血管专科诊治。

【外周动脉僵硬度增高】：

(1)动脉硬化是全身性粥样硬化在肢体局部表现,是全身性动脉内膜及其中膜呈退行性、增生性改变,使血管壁变硬缩小,失去弹性,从而继发血栓形成致使远端血流量进行性减少或中断。

(2)要均衡饮食,要防止其他疾病引起的动脉粥样硬化,如糖尿病、肥胖、高血压。少吃含油脂和胆固醇多的食品,减少盐的摄入,多吃富含高密度脂蛋白的鱼类、海鲜。戒烟限酒,控制体重,保持良好的心态。通过适量的运动,可以明显改善动脉粥样硬化。必要时内科咨询及诊治。

【呼气试验检验报告阳性++】：

(1)提示幽门螺旋杆菌(HP)感染。幽门螺旋杆菌是慢性活动性胃炎的病原菌,是消化道溃疡和胃癌等疾病的重要致病因子。

(2) 没有临床症状者（如中上腹不适、饱胀、反酸、恶心等），可暂不进行抗 HP 治疗。如果是 HP 感染的消化性溃疡、慢性胃炎、早期胃癌切除后和需要长期服用非甾体类抗炎药物（如阿司匹林）者，应在专科医生指导下进行抗 HP 治疗。

(3) 建议您先进行胃镜检查，或往消化内科咨询，再决定是否进行根除治疗。

汇总医生： 樊兴国

主检日期： 2023-11-02

主检医生：

分科结果

身高、体重、血压

项目名称	检查结果	项目名称	检查结果
身高	171cm	体重	82kg
血压	159/95mmHg		

***小结：**

- (1) 体重指数 28.04：超重
- (2) 血压 159/95：本次测量血压偏高

操作员：高妙 检查日期:2023-11-01 检查医生：张彬艳

内科

项目名称	检查结果	项目名称	检查结果
心率	67 次/min	心律	齐
心脏杂音	无	心界	正常
肺部	正常	呼吸音	呼吸音清
啰音	未闻及	叩诊	叩诊呈清音
腹部触诊	腹部平软	发育	正常
肝胆	肋下未触及	脾脏	肋下未触及
双肾	无叩击痛	肠鸣音	正常
营养	良好	神经系统	正常
生理反射	生理反射存在	病理反射	病理反射未引出
颅神经	正常	运动功能	正常
深浅感觉	正常	其它	无异常发现
既往史	无		

***小结：**

未见异常

操作员：杨淑兰 检查日期:2023-10-31 检查医生：杨淑兰

外科（男）

项目名称	检查结果	项目名称	检查结果
皮肤	正常	甲状腺	无肿大
脊椎	无畸形	浅表淋巴结	无肿大
肛门	拒检	前列腺	未检
泌尿外生殖器	正常	四肢关节	未见异常
腹股沟	未见异常	足背动脉	正常
紫绀	无	色素沉着	无
脱毛	无	脱色	无
浮肿	无	皮下结节	无
头颅	正常	颈部	正常
乳腺	正常	脊柱	正常
直肠	未检	皮肤黄疸	无
四肢	活动正常	其他	无

*小结：

未见异常

操作员：谷岱清

检查日期：2023-11-02

检查医生：谷岱清

检验报告

尿液分析+尿沉渣

项目名称	检查结果	单位	参考值	提示
白细胞尿	1	个/ul	0--13	
上皮细胞(EC)	3	/HP	0--28	
管型(CAST)	0	个/ul	0--1	
霉菌(尿)	0	/HP	0--0	
结晶	0	/HP	0--10	
透明度(CLA)	清亮			
胆红素(BIL)	-		阴性	
隐血(ERY)	-		阴性	
小圆上皮细胞(SRC)	0	个/ul	0--0	
维生素C	-		阴性	
异常红细胞	0	个/ul	0--3	
红细胞(正常)	0	个/ul	0--6	
鳞状上皮细胞	3	个/ul	0--0	↑
粘液丝	22	个/ul	0--0	↑
颜色(Colour)	淡黄色			
尿葡萄糖(GLU)	-		阴性	
酮体(KET)	-		阴性	
比重(SG)	1.020		1.003--1.030	
酸碱度(PH)	6.0		4.5--8.0	
尿蛋白质(PRO)	-		阴性	
尿胆原(URO)	-		阴性	
亚硝酸盐(NIT)	-		阴性	
红细胞(尿)(RBC)	0	个/ul	0--6	
尿白细胞(LEU)	-		阴性	

*小结:

鳞状上皮细胞偏高(3 /HP) 粘液丝偏高(22 /HP)

操作员：李佳敏 检查日期：2023-10-31 检查医生：陈建国

肝功七项

项目名称	检查结果	单位	参考值	提示
总蛋白(T PROT)	66.0	g/L	65--85	
白蛋白(ALB)	43.70	g/L	40--55	
球蛋白(GLB)	22.30	g/L	15--35	
白蛋白/球蛋白(ALB/GLB)	1.96		1.0--2.5	
总胆红素(TBIL)	25.40	umol/L	0--26	
丙氨酸氨基转移酶(ALT)	40.00	U/L	9--50	
门冬氨酸氨基转移酶(AST)	21.00	U/L	15--40	

*小结：

未见异常

操作员：李丹 检查日期：2023-10-31 检查医生：陈建国

血常规（五分类）

项目名称	检查结果	单位	参考值	提示
白细胞(WBC)	5.34	10 ⁹ /L	3.5--9.5	
淋巴细胞绝对值(LY#)	1.54	10 ⁹ /L	1.1--3.2	
淋巴细胞百分比(LY%)	28.8	%	20--50	
中性粒细胞绝对值(GR#)	3.56	10 ⁹ /L	1.8--6.3	
中性粒细胞百分比(GR%)	66.7	%	40--75	
嗜碱性粒细胞绝对值(BA#)	0.01	10 ⁹ /L	0--0.06	
嗜碱性粒细胞百分比(BA%)	0.1	%	0--1.0	
嗜酸性粒细胞绝对值(EO#)	0.04	10 ⁹ /L	0.02--0.52	
嗜酸性粒细胞百分比(EO%)	0.8	%	0.4--8.0	

血小板(PLT)	214	10 ⁹ /L	125--350	
血小板分布宽度(PDW)	16.3	%	15--17	
平均血小板体积(MPV)	9.7	fl	6.0--14.0	
血小板压积(PCT)	0.208	%	0.11--0.28	
红细胞(RBC)	4.64	10 ¹² /L	4.3--5.8	
血红蛋白	143	g/L	130--175	
红细胞压积(HCT)	42.1	%	40--50	
红细胞平均体积(MCV)	90.8	fl	82--100	
平均血红蛋白含量(MCH)	30.9	pg	27--34	
平均血红蛋白浓度(MCHC)	340	g/L	316--354	
单核细胞绝对值(MO#)	0.19	10 ⁹ /L	0.1--0.60	
单核细胞百分比(MO%)	3.6	%	3--10	
红细胞分布宽度标准差(RDW-SD)	44.5	fl	35--56	
红细胞分布宽度变异系数(RDW-CV)	12.9	%	10.6--16.6	
大血小板比率	23.8	%	11--45	
大血小板数目	51	10 ⁹ /L	30--90	
未成熟粒细胞数目	0.02	10 ⁹ /L	0--999	
未成熟粒细胞百分比	0.4	%	0--100	
有核红细胞数目	0.000	10 ⁹ /L	0--9999	
有核红细胞百分比	0.00	/100WBC	0--9999	

***小结:**

未见异常

操作员：祁佳佳 检查日期:2023-10-31 检查医生:陈建国

肾功三项

项目名称	检查结果	单位	参考值	提示
肌酐(CREA)	85.00	umol/L	57--97	

尿酸(UA)	447.00	umol/L	200--420	↑
尿素测定 (Urea)	9.40	mmol/L	3.1--8.0	↑

***小结:**

尿酸(UA)偏高(447.00 umol/L) 尿素测定 (Urea) 偏高(9.40 mmol/L)

操作员：李丹 检查日期:2023-10-31 检查医生:陈建国

空腹血糖

项目名称	检查结果	单位	参考值	提示
葡萄糖(GLU)	4.94	mmol/L	3.89--6.1	

***小结:**

未见异常

操作员：李丹 检查日期:2023-10-31 检查医生:陈建国

血脂四项

项目名称	检查结果	单位	参考值	提示
动脉硬化指数	4.68		1.31--3.19	↑
总胆固醇(CHOL)	5.19	mmol/L	2.59--5.2	
甘油三脂(TG)	1.80	mmol/L	0.7--1.7	↑
低密度脂蛋白(LDL)	3.70	mmol/L	0--4.13	
高密度脂蛋白(HDL)	0.79	mmol/L	0.77--1.55	

***小结:**

动脉硬化指数偏高(4.68) 甘油三脂(TG)偏高(1.80 mmol/L)

操作员：李丹 检查日期:2023-10-31 检查医生:陈建国

大同瑞慈康复医院 12导联心电图报告

刘江 男 58岁 体检号:439607

病床号:

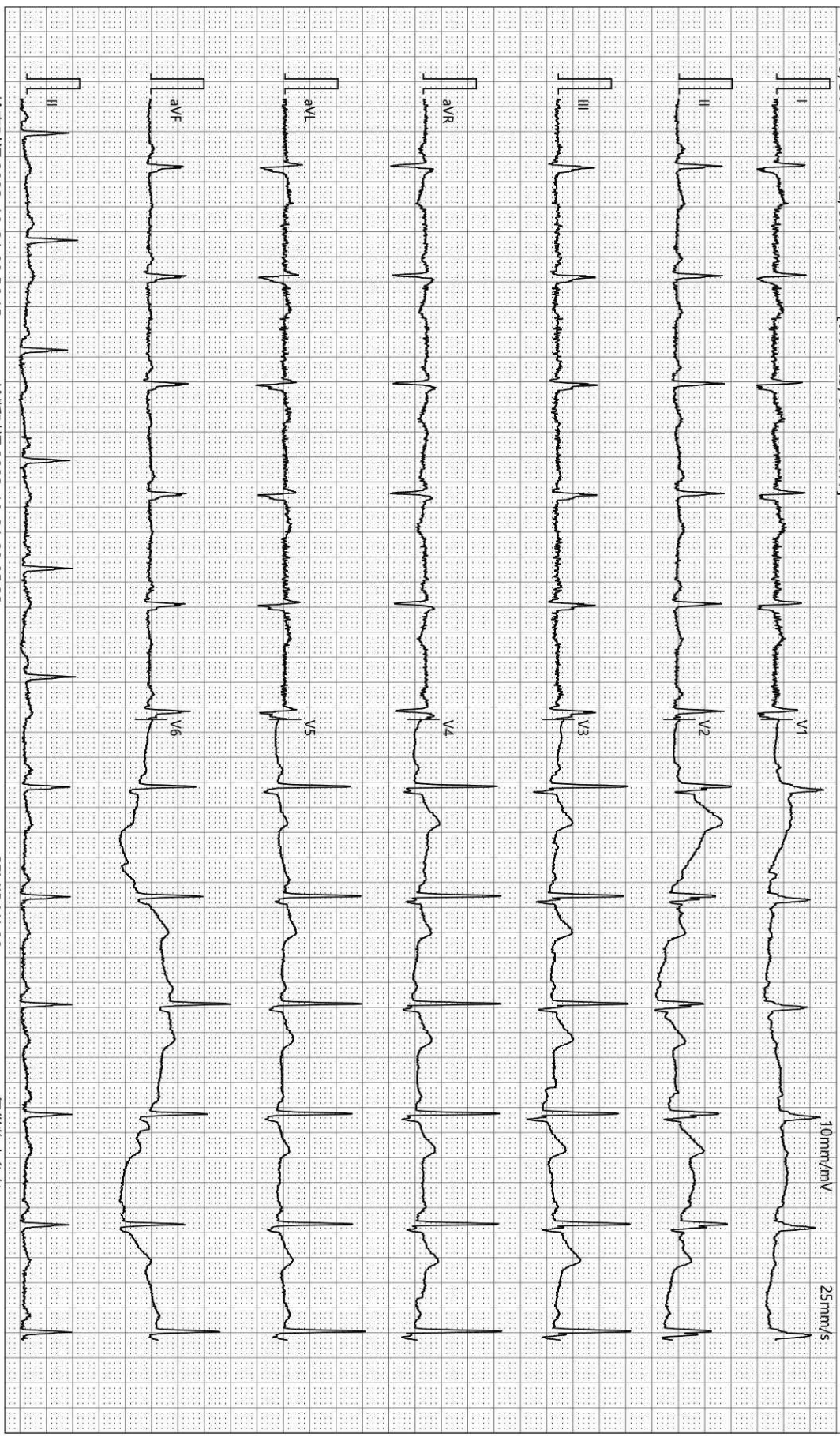
诊断结果:

- 1.窦性心律
- 2.逆钟向转位

诊断医生:

张生 陶志娟

HR	: 68bpm	[60 ~ 100bpm]
P	: 120 f ms	[0 ~ 110ms]
PR	: 167ms	[120 ~ 200ms]
QRS	: 96ms	[60 ~ 100ms]
QT/QTc	: 416/444ms	[320 ~ 440/0 ~ 450ms]
P/QRS/T	: 67/74/39deg.	[0 ~ 75/-30 ~ 90/0 ~ 75deg]
RV5/SV1	: 1.442/0.000mV	[0.0 ~ 2.5/0.0 ~ 2.0mV]



检查时间:2023-10-31 08:56:15

诊断时间:2023-10-31 09:05:33

SEMIP V1.90

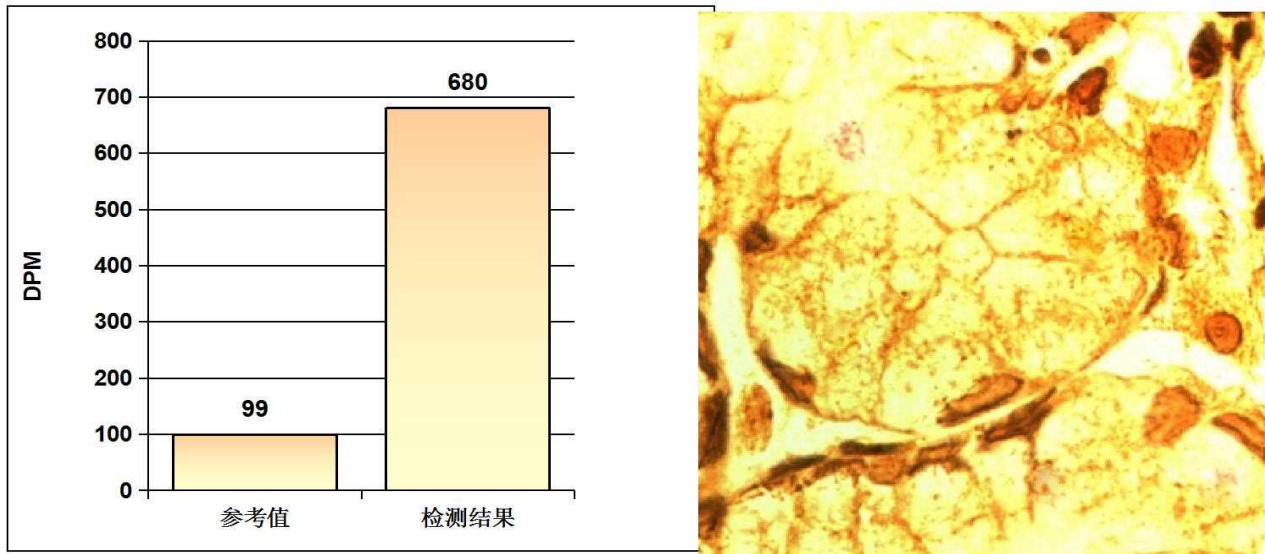
仅供临床参考

大同瑞慈康复医院

¹⁴C呼气试验检验报告

姓名	刘江	年龄	58	性别	男
住院号	0	日期	2023/10/31 10:40:3	电话	0
送检医生	曹居杰	样品编号	7549	编号	2307310535

¹⁴C呼气试验



阳性参考值 (Disintegrations Per Minute(DPM)):

DPM值:	dpm > 2499	阳性++++
	1499 < dpm ≤ 2499	阳性+++
	499 < dpm ≤ 1499	阳性++
	149 < dpm ≤ 499	阳性+
	dpm ≤ 99	阴性
	99 < dpm ≤ 149	不确定

检测结果: **dpm= 680** **阳性++**

医生建议: 请接受正规的根除幽门螺杆菌(HP)的治疗, 并在治疗结束后一个月内复查; 注意保持健康及规律饮食!

温馨提示: 您本次检测的结果为阳性

检测医生: _____ 曹居杰

双源 CT 诊断图文报告

流水号: 2307310535

影像号: CT20231031056

姓名: 刘江

年龄: 58 岁

性别: 男

检查设备: 西门子量子双源 CT

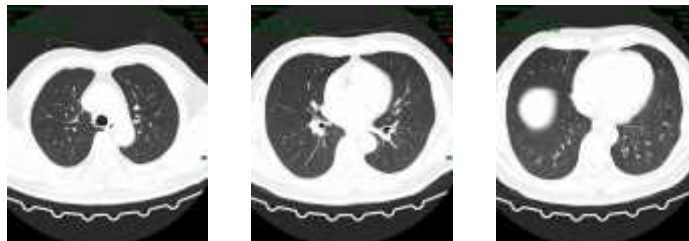体检号: 439607

申请医院: 本院

体检科室: 体检科

检查部位: 肺部双源 CT

经典图像:



影像所见:

胸廓对称, 骨性肋骨完整, 胸壁软组织结构良好, 两肺支气管血管纹理走行分布良好, 支气管束结构清晰, 双肺通气良好。肺门结构未见异常。纵隔无偏移, 段以上支气管通畅。心影及大血管形态结构正常, 冠状动脉走行区钙化, 纵隔内未见肿大淋巴结。胸膜未见异常。

影像诊断:

胸部未见明显异常

冠状动脉硬化性改变, 进一步检查

报告医师: 剧艳军

检查日期: 2023-10-31

审核医师: 剧艳军

报告日期: 2023-10-31

MRI 诊断图文报告

流水号: 2307310535

影像号: MR20231031020

姓名: 刘江

年龄: 58 岁

性别: 男

检查设备: 西门子 1.5T 磁共振

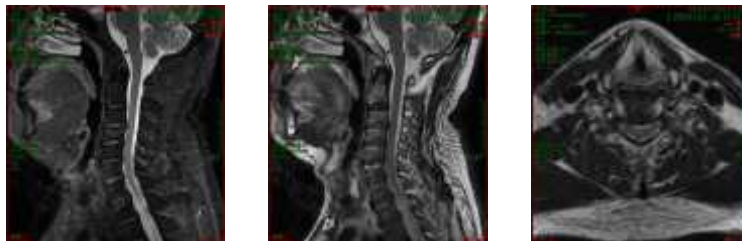体检号: 439607

申请医院: 本院

体检科室: 体检科

检查部位: MR 检查

经典图像:



影像所见:

颈椎椎体序列正常, 生理曲度存在。颈 4-颈 7 椎体边缘变尖, 颈 4、5、6 椎体上缘局限性凹陷, 与同层面椎间盘信号一致。颈 4、5、6 椎体边缘见条片状短 T1 长 T2 信号, T2 抑脂像等信号。各椎间盘脱水变性, 于 T2WI 像信号减低, 颈 3-4、4-5、5-6 椎间盘向后突出, 双侧椎间孔狭窄, 硬膜囊及双侧神经根受压, 颈 6-7 椎间盘向后突出, 双侧椎间孔无狭窄, 硬膜囊受压。脊髓内未见异常信号。

影像诊断:

- 1、颈 3-4、4-5、5-6、6-7 椎间盘突出 (中央型)
- 2、颈 4、5、6 椎体许莫氏结节形成
- 3、颈 4、5、6 椎体终板炎 II 型
- 4、颈 4-颈 7 椎体骨质增生

报告医师: 李贵 1

检查日期: 2023-11-01

审核医师: 张剑峰

报告日期: 2023-11-01

超声诊断图文报告

流水号: 2307310535

影像号: 1435554

姓名: 刘江

年龄: 58 岁

性别: 男

检查设备: Vivid E95

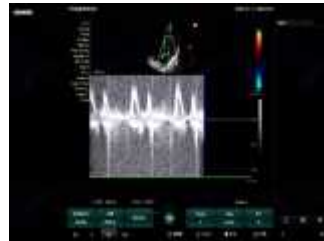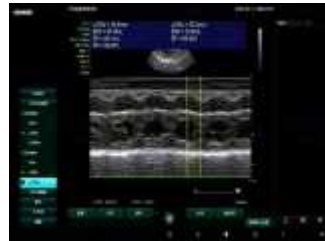体检号: 439607

申请医院: 本院

体检科室: 体检科

检查部位: 心脏彩超

经典图像:



影像所见:

超声测量 (单位: mm)

升主动脉内径 25 (32±3mm)

左房内径 30 (35mm)

室间隔 10 (8-11mm)

左室内径 39 (47±4mm)

左室后壁 9 (8-11mm)

EF66% (50-80%)

右室内径 25 (36±4mm)

右房内径 28 (36±4mm)

FS38% (28-41%)

主肺动脉内径 20 (23±3mm)

升主动脉内径正常, 心脏各腔室大小正常, 室间隔厚度正常, 左室壁未见明显节段性运动异常, 二尖瓣、三尖瓣瓣口均可见少量返流, 余瓣膜及启闭功能未见明显异常, 舒张期二尖瓣口血流频谱 E/A>1, 心包腔未见积液。

影像诊断:

二尖瓣、三尖瓣轻度返流

报告医师: 侯爱兰

检查日期: 2023-10-31

审核医师: 侯爱兰

报告日期: 2023-10-31



大同市医学影像研究中心

注: 本报告仅供临床医生参考!

地址: 大同市魏都大道 79 号。若有疑问, 请致电: 0352-2830580

超声诊断图文报告

流水号: 2307310535

影像号: 1435547

姓名: 刘江

年龄: 58 岁

性别: 男

检查设备: Vivid E95

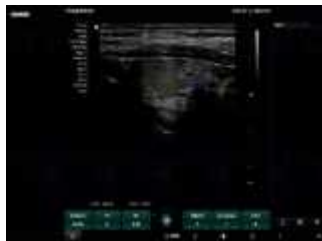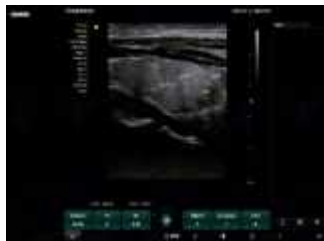体检号: 439607

申请医院: 本院

体检科室: 体检科

检查部位: 甲状腺彩超

经典图像:



影像所见:

甲状腺双侧叶形态正常, 包膜完整, 左侧叶下极探及囊性回声, 大小约 0.2*0.1cm, 边界清, 余实质回声均匀, CDFI: 未见异常血流信号。

双侧颈部未见明显肿大淋巴结。

影像诊断:

甲状腺左侧叶结节 TI-RADS 2 级

报告医师: 侯爱兰

检查日期: 2023-10-31

审核医师: 侯爱兰

报告日期: 2023-10-31

超声诊断图文报告

流水号: 2307310535

影像号: 1435551

姓名: 刘江

年龄: 58 岁

性别: 男

检查设备: Vivid E95

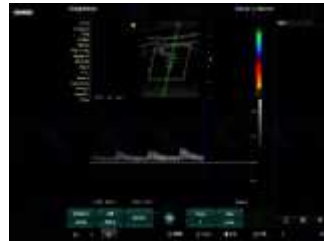
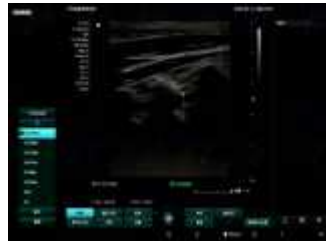体检号: 439607

申请医院: 本院

体检科室: 体检科

检查部位: 颈部血管彩超

经典图像:



影像所见:

右锁骨下动脉起始处、双侧颈总动脉、颈内、颈外动脉起始段内中膜不增厚, 内壁欠光滑, 管壁未见明确强回声斑。CDFI: 血流充盈好。PW: 频谱形态正常。

双侧椎动脉走行正常, 椎动脉内径正常, 管壁不厚, 管腔内为无回声, CDFI: 血流充盈好。PW: 频谱正常。

影像诊断:

双侧颈动脉、椎动脉未见明显异常

报告医师: 侯爱兰

检查日期: 2023-10-31

审核医师: 侯爱兰

报告日期: 2023-10-31

超声诊断图文报告

流水号: 2307310535

影像号: 1435461

姓名: 刘江

年龄: 58 岁

性别: 男

检查设备: Vivid E95

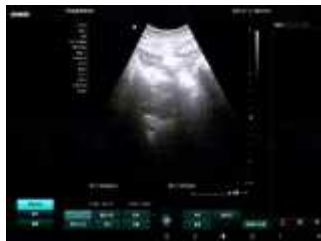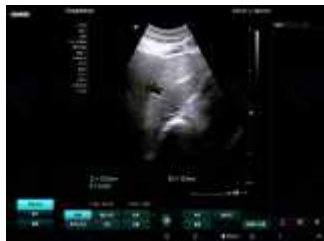体检号: 439607

申请医院: 本院

体检科室: 体检科

检查部位: 全腹彩超

经典图像:



影像所见:

肝脏大小形态正常, 包膜光滑完整, 肝内探及囊性回声, 大小约 2.1*1.2cm, 边界清, 余实质回声致密增强, 肝内管道系统走行欠清晰, 门静脉及肝内胆管不扩张。

胆囊大小形态正常, 壁不厚、光滑, 囊内透声好, 肝外胆管不扩张。

胰腺大小形态正常, 实质回声均匀, 主胰管不扩张。

脾脏大小形态正常, 实质回声均匀, 脾门静脉不宽。

双肾大小形态正常, 皮髓质分界清晰, 集合系统未见分离, 双侧输尿管未见扩张。

膀胱充盈差。

前列腺形态正常, 大小约 4.3*3.1*2.6cm, 实质回声欠均匀。

影像诊断:

1. 肝囊肿
2. 脂肪肝 (轻度)

报告医师: 侯爱兰

检查日期: 2023-10-31

审核医师: 侯爱兰

报告日期: 2023-10-31