



2307310533

大同瑞慈健康体检

报 告 册

体检编号	439577	工号	33
姓名	程建宇		
性别	男	年龄	42岁
单位	大同市城市照明管理所		
部门	大同市城市照明管理所		
联系电话	13835225106		
体检日期	2024-10-05		

尊敬的程建宇先生您好！

首先，瑞慈健康体检全体员工欢迎您的光临，并对您的信任表示衷心的感谢！

您于 2024-10-05 （体检编号：439577）完成健康检查，本机构的各科医生已根据您的体检项目及结果，汇总成此份健康体检报告，并经总检医生审核。据此提出对您健康状况的综合分析及建议。

瑞慈健康体检倡导“大健康、大康复”，提出“健康是第一财富（Rich）”的人文理念。希望您仔细阅读并妥善地保管此份健康体检报告，并认真关注报告中的提示与建议，若您对报告内容有任何疑问，可直接与瑞慈健康体检客服部联系，进一步咨询。

健康体检咨询电话：**0352-2824444**

客户服务咨询电话：**0352-2830597**

400-6112995

瑞慈健康体检报告由下列内容组成：

第一部分：主检报告

第二部分：分科分项结果

第三部分：检验报告

第四部分：附表

主检报告

检查综述

- 【身高、体重、血压】 (1) 体重指数 27.77：超重
- 【血常规（五分类）】 血小板压积(PCT)偏高(0.289%) 红细胞压积(HCT)偏高(50.8%)
- 【尿液分析+尿沉渣】 维生素 C+- 鳞状上皮细胞偏高(1 /HP) 粘液丝偏高(6 /HP)
- 【肺部双源 CT】 两肺下叶间质改变，纤维粘连 右肺下叶结节硬化灶
- 【MR 检查】 1、颈 3-4、4-5、5-6、6-7 椎间盘突出（中央型） 2、颈 4-颈 7 椎体骨质增生
- 【心电图】 1. 窦性心律 2. P-R 间期延长
- 【甲状腺彩超】 甲状腺双侧叶结节 TI-RADS 3 级 建议复查
- 【动脉硬化检测】 双侧下肢静态 ABI 未见异常； 右侧外周动脉僵硬度增高。

医生建议

【超重】：

- (1) 体重指数是判断体重超标或偏低的主要指标。体重是反映和衡量一个人健康状况的重要标志之一，过胖和过瘦都不利于健康，身高体重不协调也不会给人以美感。体重的变化，还会直接反映身体长期的热量平衡状态。
- (2) 当需要比较及分析一个人的体重对于不同身高的人所带来的健康影响时，体重指数是一个中立而可靠的指标。其主要适用于需要体重测试、体型肥胖和全身检查的人群。
- (3) 体重指数（BMI）是世界卫生组织推荐的国际统一使用的肥胖分型标准，也是目前国际上常用的衡量人体胖瘦程度以及是否健康的一个标准，其计算方式为： $BMI = \text{体重（千克）} / \text{身高（米} \times \text{米）}$ 。成人的标准值是 BMI 18.5-23.9 之间。低于 18.5 为体重指数偏低；高于 23.9 则为体重指数偏高。
- (4) 一般表现为体重超重或肥胖，超重及肥胖会出现一系列代谢性疾病，如高血压、高血糖、高血脂、高尿酸血症等，所以体重指数偏高者一定要注意控制体重。
- (5) 合理控制饮食，食品多样化，食物纤维可适量增加，饮食规律，避免暴饮暴食，低盐、低脂饮食为主，减少高热量食物的摄入。
- (6) 加强体育锻炼，每天最少保持 30 分钟的中等强度运动。鼓励每天至少快步走 6000 步比较健康。肥胖患者不适合较剧烈的运动，会加重膝关节的负担，可以选择游泳、划船等对膝关节负荷较小的运动。
- (7) 定期检查血糖、血脂、肝功、肝脏 B 超等，积极治疗基础性疾病。
- (8) 减少热量摄取及增加热量消耗。强调以健康行为、饮食、运动为主的综合治疗。

【红细胞压积(HCT)偏高】：

- (1) 供内科结合临床参考。
- (2) 如果明显升高，复查血常规。

【血小板压积(PCT)偏高】：

- (1) 血小板压积是指外周血中血小板的容积占血液容积的百分比。血小板压积偏高，如果在血小板数目正常的情况下，可不考虑。如果血小板数目明显增高，建议往血液科进一步复查，以明确诊断。

【鳞状上皮细胞偏高】：

(1)在生理情况下，机体正常的新陈代谢都会引起鳞状上皮细胞的脱离，这是一种正常的机体现象。如果长时间出现鳞状上皮细胞偏高的现象时，则有可能是尿路感染、泌尿系统结石等因素导致，应及时往泌尿外科进一步诊断治疗。

【粘液丝偏高】：

- (1)尿常规中粘液丝是由尿路中细胞分泌出来的，在有尿路感染时分泌会明显增多，且伴有炎症细胞的出现。
- (2)粘液丝偏高，可分为生理性偏高和病理性偏高两种，生理性偏高一般是由于喝水较少导致的尿液浓缩，一般在喝水后就能达到稀释的效果。
- (3)病理性的粘液丝偏高是由于泌尿系炎症或者是前列腺炎导致的，需要注意观察，多喝水，同时有白细胞等炎症细胞增多时，应及时服用抗感染药物治疗。如果仅有粘液丝的增多而没有白细胞等炎症细胞增多时，尿路有炎症的可能性不大。
- (4)建议平时饮食注意清淡，多喝水，少吃油腻和辛辣的食物，要注意个人清洁卫生，勤洗阴部，注意休息。

【维生素 C+-】：

- (1)尿液中维生素 C 阳性，一般提示饮食中摄入维生素 C 含量较高的食物，引起尿液中维生素 C 呈阳性反应。建议定期复查尿常规。

【两肺下叶间质改变】：

- (1)建议呼吸内科诊断治疗。

【右肺下叶结节硬化灶】：

- (1)结节不是一种疾病，而是医学影像学上的专业名称。所谓肺部小结节是单一边界清楚，直径小于或等于 5mm，周围被含气肺组织包绕的病变。肺部小结节大多数为良性，但也有早期肺癌和肺部转移癌的可能。建议定期复查并呼吸科诊治。

【椎间盘突出（中央型）】：

- (1)椎间盘突出症指椎间盘的纤维环破裂，髓核组织从破裂处突出（脱出）于后方或者椎管内，导致相邻脊神经根遭受刺激，从而产生颈部、腰部疼痛或下肢麻木疼痛一系列症状。临床上可分为膨隆型、突出型、脱垂游离型等。建议骨科诊治。

【椎体骨质增生】：

- (1)椎体骨质增生是老年人常见的骨关节病变，注意病变部位的骨关节适度运动，必要时请到骨科门诊进一步诊治咨询。

【P-R 间期延长】：

- (1)建议心血管内科结合临床诊治。

【甲状腺双侧叶结节】：

- (1)甲状腺结节是一种常见的甲状腺疾病，很多甲状腺疾病可表现为结节，如可由甲状腺退行性变、炎症、自身免疫性及新生物等多种病变所致。甲状腺结节在各个年龄段的男女人群中均可见到，但中年女性中较多。
- (2)甲状腺结节分良性和恶性两大类，良性的占绝大多数，恶性者不足 1%，判断甲状腺结节的良恶主要依靠病史、体格检查、放射性核素扫描、穿刺细胞学检查。
- (3)建议往外科就诊，进一步检查，明确诊断，结合临床诊治并定期复查。

【外周动脉僵硬度增高】：

- (1)动脉硬化是全身性粥样硬化在肢体局部表现，是全身性动脉内膜及其中膜呈退行性、增生性改变，使血管壁变硬缩小，失去弹性，从而继发血栓形成致使远端血流量进行性减少或中断。

(2)要均衡饮食，要防止其他疾病引起的动脉粥样硬化，如糖尿病、肥胖、高血压。少吃含油脂和胆固醇多的食品，减少盐的摄入，多吃富含高密度脂蛋白的鱼类、海鲜。戒烟限酒，控制体重，保持良好的心态。通过适量的运动，可以明显改善动脉粥样硬化。必要时内科咨询及诊治。

汇总医生： 丁昊炜

主检日期： 2024-10-07

主检医生：

分科结果

身高、体重、血压

项目名称	检查结果	项目名称	检查结果
身高	178cm	体重	88kg
血压	132/86mmHg		

***小结:**

(1) 体重指数 27.77: 超重

操作员: 闫辛儿 检查日期: 2024-10-05 检查医生: 名燕凌

检验报告

尿液分析+尿沉渣

项目名称	检查结果	单位	参考值	提示
白细胞尿	1	个/ul	0--13	
上皮细胞(EC)	1	/HP	0--28	
管型(CAST)	0	个/ul	0--1	
霉菌(尿)	0	/HP	0--0	
结晶	0	/HP	0--10	
透明度(CLA)	清亮			
胆红素(BIL)	-		阴性	
隐血(ERY)	-		阴性	
小圆上皮细胞(SRC)	0	个/ul	0--0	
维生素C	+-		阴性	
异常红细胞	0	个/ul	0--3	
红细胞(正常)	0	个/ul	0--6	
鳞状上皮细胞	1	个/ul	0--0	↑
粘液丝	6	个/ul	0--0	↑
颜色(Colour)	淡黄色			
尿葡萄糖(GLU)	-		阴性	
酮体(KET)	-		阴性	
比重(SG)	1.020		1.003--1.030	
酸碱度(PH)	6.5		4.5--8.0	
尿蛋白质(PRO)	-		阴性	
尿胆原(URO)	-		阴性	
亚硝酸盐(NIT)	-		阴性	
红细胞(尿)(RBC)	0	个/ul	0--6	
尿白细胞(LEU)	-		阴性	

*小结:

维生素 C+- 鳞状上皮细胞偏高(1 /HP) 粘液丝偏高(6 /HP)

操作员：黄璐瑶 检查日期：2024-10-05 检查医生：康建忠

肝功七项

项目名称	检查结果	单位	参考值	提示
总蛋白(T PROT)	74.9	g/L	65--85	
白蛋白(ALB)	44.90	g/L	40--55	
球蛋白(GLB)	30.00	g/L	15--35	
白蛋白/球蛋白(ALB/GLB)	1.50		1.0--2.5	
总胆红素(TBIL)	10.40	umol/L	0--26	
丙氨酸氨基转移酶(ALT)	19.00	U/L	9--50	
门冬氨酸氨基转移酶(AST)	25.00	U/L	15--40	

*小结：

未见异常

操作员：王文静 检查日期：2024-10-05 检查医生：康建忠

血常规（五分类）

项目名称	检查结果	单位	参考值	提示
白细胞(WBC)	8.29	10 ⁹ /L	3.5--9.5	
淋巴细胞绝对值(LY#)	3.17	10 ⁹ /L	1.1--3.2	
淋巴细胞百分比(LY%)	38.2	%	20--50	
中性粒细胞绝对值(GR#)	4.47	10 ⁹ /L	1.8--6.3	
中性粒细胞百分比(GR%)	54.0	%	40--75	
嗜碱性粒细胞绝对值(BA#)	0.05	10 ⁹ /L	0--0.06	
嗜碱性粒细胞百分比(BA%)	0.6	%	0--1.0	
嗜酸性粒细胞绝对值(EO#)	0.16	10 ⁹ /L	0.02--0.52	
嗜酸性粒细胞百分比(EO%)	1.9	%	0.4--8.0	

血小板(PLT)	310	10 ⁹ /L	125--350	
血小板分布宽度(PDW)	15.9	%	15--17	
平均血小板体积(MPV)	9.3	fl	6.0--14.0	
血小板压积(PCT)	0.289	%	0.11--0.28	↑
红细胞(RBC)	5.55	10 ¹² /L	4.3--5.8	
血红蛋白	166	g/L	130--175	
红细胞压积(HCT)	50.8	%	40--50	↑
红细胞平均体积(MCV)	91.5	fl	82--100	
平均血红蛋白含量(MCH)	29.8	pg	27--34	
平均血红蛋白浓度(MCHC)	326	g/L	316--354	
单核细胞绝对值(MO#)	0.44	10 ⁹ /L	0.1--0.60	
单核细胞百分比(MO%)	5.3	%	3--10	
红细胞分布宽度标准差(RDW-SD)	44.0	fl	35--56	
红细胞分布宽度变异系数(RDW-CV)	12.9	%	10.6--16.6	
大血小板比率	20.2	%	11--45	
大血小板数目	63	10 ⁹ /L	30--90	
未成熟粒细胞数目	0.02	10 ⁹ /L	0--999	
未成熟粒细胞百分比	0.2	%	0--100	
有核红细胞数目	0.000	10 ⁹ /L	0--9999	
有核红细胞百分比	0.00	/100WBC	0--9999	

***小结:**

血小板压积(PCT)偏高(0.289 %) 红细胞压积(HCT)偏高(50.8 %)

操作员：黄璐瑶 检查日期：2024-10-05 检查医生：康建忠

肾功三项

项目名称	检查结果	单位	参考值	提示
肌酐(CREA)	78.90	umol/L	57--97	

尿酸(UA)	366.00	umol/L	200--420	
尿素测定 (Urea)	7.87	mmol/L	3.1--8.0	

***小结:**

未见异常

操作员：王文静 检查日期:2024-10-05 检查医生:康建忠

空腹血糖

项目名称	检查结果	单位	参考值	提示
葡萄糖(GLU)	4.61	mmol/L	3.89--6.1	

***小结:**

未见异常

操作员：王文静 检查日期:2024-10-05 检查医生:康建忠

血脂四项

项目名称	检查结果	单位	参考值	提示
动脉硬化指数	2.57		1.31--3.19	
总胆固醇(CHOL)	4.63	mmol/L	2.59--5.2	
甘油三脂(TG)	1.12	mmol/L	0.7--1.7	
低密度脂蛋白(LDL)	2.54	mmol/L	0--4.13	
高密度脂蛋白(HDL)	0.99	mmol/L	0.77--1.55	

***小结:**

未见异常

操作员：王文静 检查日期:2024-10-05 检查医生:康建忠

大同瑞慈康复医院 12导联心电图报告

程建宇 男 42岁 体检号:439577

病床号:

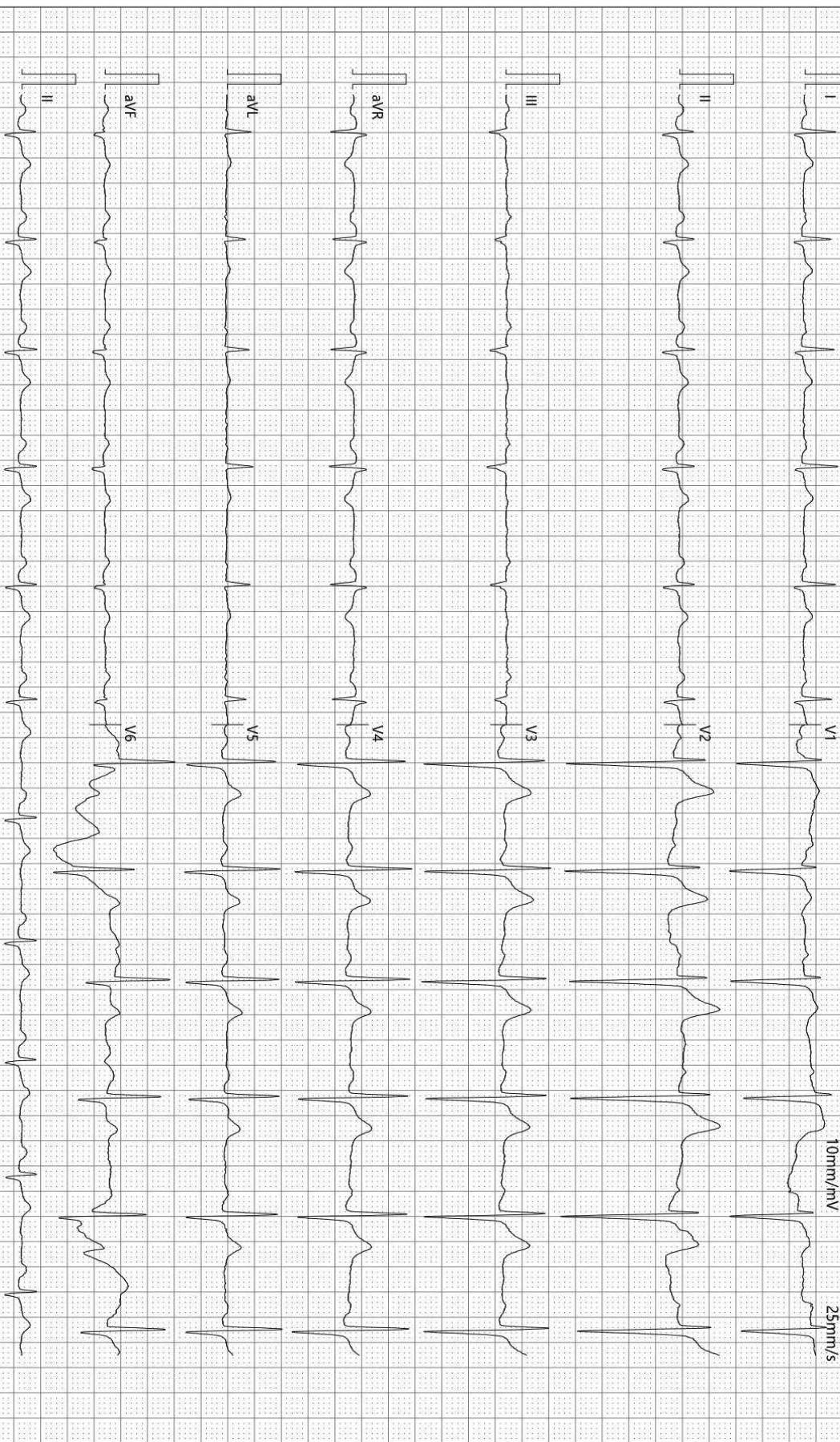
诊断结果:

- 1.窦性心律
- 2.P-R间期延长

诊断医生:

张之生

HR	: 65bpm	[60 ~ 100bpm]
P	: 152 ↑ ms	[0 ~ 110ms]
PR	: 228 ↑ ms	[120 ~ 200ms]
QRS	: 84ms	[60 ~ 100ms]
QT/QTc	: 376/391ms	[320 ~ 440/0 ~ 450ms]
P/QRS/T	: 62/-10/39deg.	[0 ~ 75/-30 ~ 90/0 ~ 75deg]
RV5/SV1	: 1.124/1.350mV	[0.0 ~ 2.5/0.0 ~ 2.0mV]



检查时间:2024-10-05 09:38:07

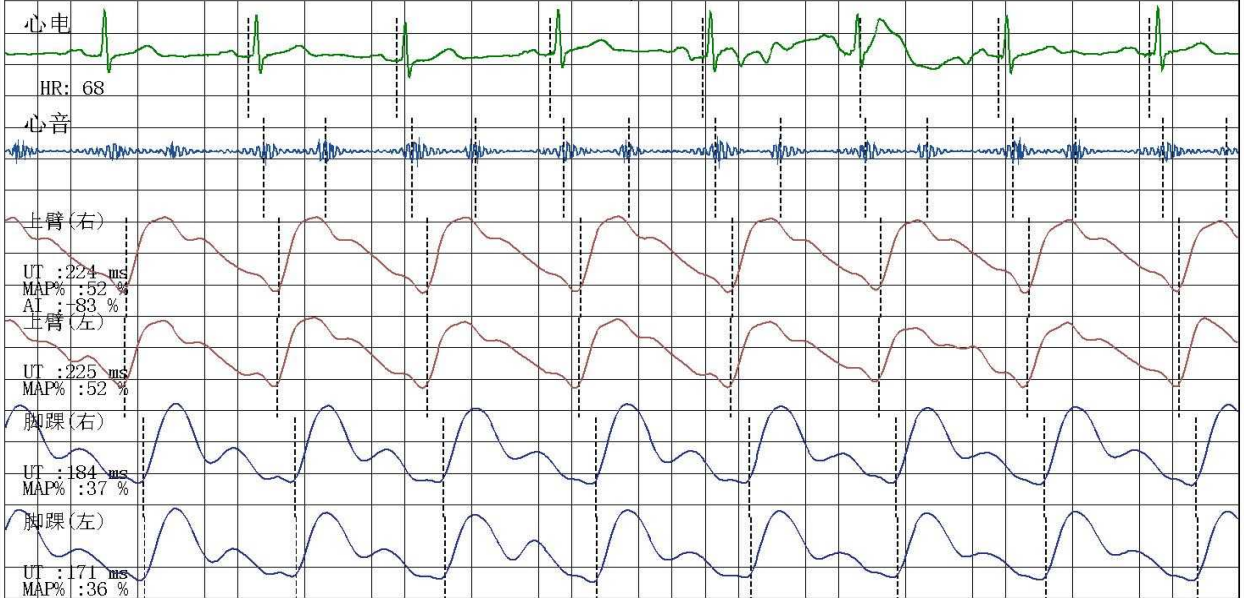
诊断时间:2024-10-05 09:48:51

SEMIP V1 90

仅供临床参考

大同瑞慈健康体检 动脉阻塞与僵硬度检测报告单

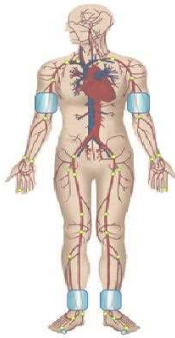
病历号: 2307310533 检查号: 2106
姓名: 程建宇 性别: 男 年龄: 42 岁
身高: 175.0 cm 体重: 85.0 kg BMI: 27.8



四肢动脉血压值(mmHg)

上臂(右)

SBP: 146
MBP: 121
DBP: 103
PP: 43



上臂(左)

SBP: 146
MBP: 122
DBP: 102
PP: 44

脚踝(右)

SBP: 166
MBP: 126
DBP: 89
PP: 77

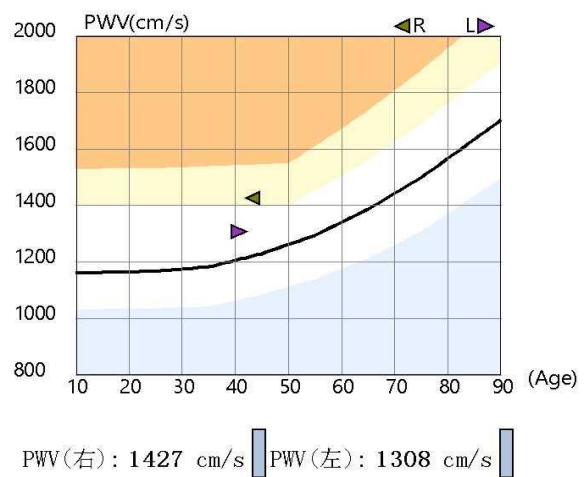
脚踝(左)

SBP: 190
MBP: 144
DBP: 105
PP: 85

动脉阻塞值

ABI(R): 1.14 ABI(L): 1.30
BAI(R): 0.77 BAI(L): 0.77

动脉硬化分析(PWV)图



检查所见

双侧上肢血压偏高; 双侧上肢血压无明显差异; 双侧上肢脉压正常; 双下肢两侧收缩压明显不对称, 左侧下肢高于右侧下肢24mmHg; 双侧下肢脉压增大; 双侧下肢静态ABI在正常范围; 左侧baPWV正常范围; 右侧baPWV增快; 四肢动脉脉搏波形未见异常。

诊断所见

双侧下肢静态ABI未见异常;
右侧外周动脉僵硬度增高。

操作者: 邢秀彬

医师签名: 李桂珍

检查日期: 2024-10-05

高血压判断依据《中国高血压防治指南》(第三版)
ABI判断依据《2011版美国心脏协会/美国心脏病学学会周围动脉疾病指南》
电话:

地址: 大同市平城区魏都大道79号

Rich 大同瑞慈康复医院
超声诊断图文报告

流水号: 2307310533

超声号: 1701892

姓名: 程建宇

年龄: 42岁

性别: 男

检查设备: Vivid E95

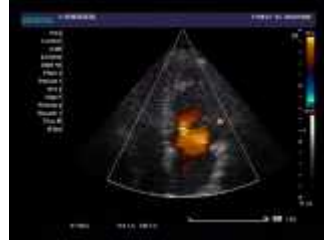
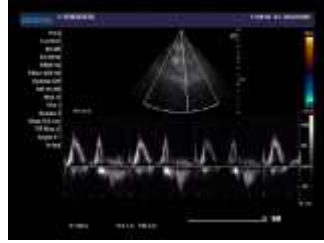
体检号: 439577

申请医院: 本院

体检科室: 体检科

检查部位: 心脏彩超

经典图像:



影像所见:

超声测量 (单位: mm)

升主动脉内径 28 (32±3mm)

左房内径 33 (35mm)

室间隔 9.3 (8-11mm)

左室内径 54 (47±4mm)

左室后壁 9.3 (8-11mm)

EF62% (50-80%)

右室内径 32 (36±4mm)

右房内径 30 (36±4mm)

FS30% (28-41%)

主肺动脉内径 20 (23±3mm)

升主动脉内径正常, 心脏各腔室大小正常, 室间隔厚度正常, 左室壁未见明显节段性运动异常, 各瓣膜及启闭功能未见明显异常, 舒张期二尖瓣口血流频谱 E/A>1, 心包腔未见积液。

影像诊断:

心脏结构及功能未见明显异常

报告医师: 李菊蓉

检查日期: 2024-10-05

审核医师: 李菊蓉

报告日期: 2024-10-05



注: 本报告仅供临床医生参考!

地址: 大同市魏都大道 79 号。若有疑问, 请致电: 0352-2830580

Rich 大同瑞慈康复医院
超声诊断图文报告

流水号: 2307310533

超声号: 1701896

姓名: 程建宇

年龄: 42岁

性别: 男

检查设备: Vivid E95

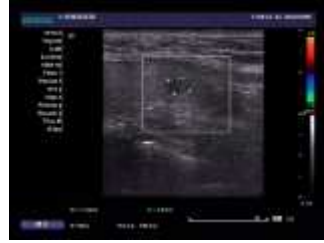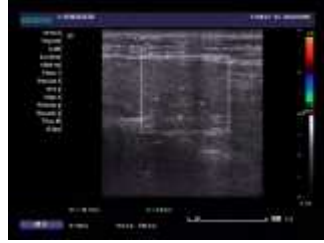体检号: 439577

申请医院: 本院

体检科室: 体检科

检查部位: 甲状腺彩超

经典图像:



影像所见:

甲状腺双侧叶形态正常, 包膜完整, 于双侧叶均探及低回声结节, 右侧大小约 1.0*0.7cm, 左侧大小约 0.5*0.4cm, 均边界清, 形态规则, 余实质回声均匀, CDFI: 未见异常血流信号。
双侧颈部未见明显肿大淋巴结。

影像诊断:

甲状腺双侧叶结节 TI-RADS 3级 建议复查

报告医师: 李菊蓉

检查日期: 2024-10-05

审核医师: 李菊蓉

报告日期: 2024-10-05



注: 本报告仅供临床医生参考!

地址: 大同市魏都大道 79 号。若有疑问, 请致电: 0352-2830580

Rich 大同瑞慈康复医院
超声诊断图文报告

流水号: 2307310533

超声号: 1701899

姓名: 程建宇

年龄: 42 岁

性别: 男

检查设备: Vivid E95

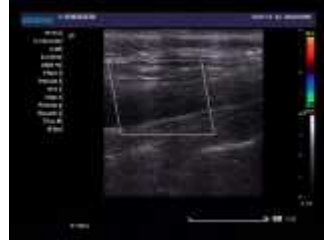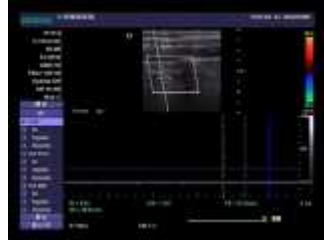
体检号: 439577

申请医院: 本院

体检科室: 体检科

检查部位: 颈部血管彩超

经典图像:



影像所见:

右锁骨下动脉起始处、双侧颈总动脉、颈内、颈外动脉起始段内中膜不增厚, 内壁欠光滑, 管壁未见明确强回声斑。CDFI: 血流充盈好。PW: 频谱形态正常。

双侧椎动脉走行正常, 椎动脉内径正常, 管壁不厚, 管腔内为无回声, CDFI: 血流充盈好。PW: 频谱正常。

	内径 mm	流速 cm/s	RI
左侧椎动脉	3.6	37.2	0.45
右侧椎动脉	3.5	45.5	0.52

影像诊断:

双侧颈动脉、椎动脉未见明显异常

报告医师: 李菊蓉

检查日期: 2024-10-05

审核医师: 李菊蓉

报告日期: 2024-10-05



注: 本报告仅供临床医生参考!

地址: 大同市魏都大道 79 号。若有疑问, 请致电: 0352---2830580

Rich 大同瑞慈康复医院
超声诊断图文报告

流水号: 2307310533

超声号: 1701901

姓名: 程建宇

年龄: 42岁

性别: 男

检查设备: Vivid E95

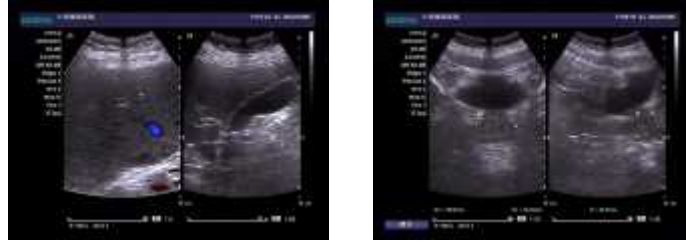体检号: 439577

申请医院: 本院

体检科室: 体检科

检查部位: 全腹彩超

经典图像:



影像所见:

肝脏大小形态正常, 包膜光滑完整, 实质回声均匀, 肝内管道系统走行清晰, 门静脉及肝内胆管不扩张。
胆囊大小形态正常, 壁不厚、光滑, 囊内透声好, 肝外胆管不扩张。
胰腺大小形态正常, 实质回声均匀, 主胰管不扩张。
脾脏大小形态正常, 实质回声均匀, 脾门静脉不宽。
双肾大小形态正常, 皮髓质分界清晰, 集合系统未见分离, 双侧输尿管未见扩张。
膀胱充盈佳, 未见明显异常。
前列腺形态正常, 大小约 3.9*2.7*3.1cm, 实质回声均匀。

影像诊断:

肝、胆、脾、胰、双肾、前列腺未见明显异常

报告医师: 李菊蓉

检查日期: 2024-10-05

审核医师: 李菊蓉

报告日期: 2024-10-05



注: 本报告仅供临床医生参考!

地址: 大同市魏都大道 79 号。若有疑问, 请致电: 0352---2830580

姓名: 程建宇

年龄: 42岁

性别: 男

检查设备: 西门子量子双源 CT

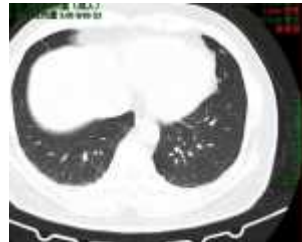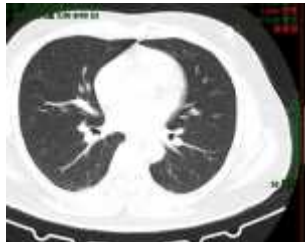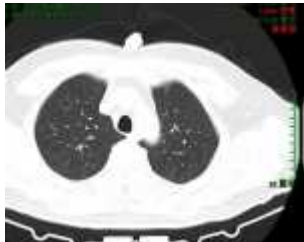体检号: 439577

申请医院: 本院

体检科室: 体检科

检查部位: 肺部双源 CT

经典图像:



影像所见:

胸廓对称, 骨性肋骨完整, 胸壁软组织结构良好, 两肺下叶支气管血管纹理走行紊乱, 支气管束间质密度增高, 纤维索条粘连, 右肺下叶结节硬化灶, 直径约 0.3cm。(img40) 双肺通气良好。肺门结构未见异常。纵隔无偏移, 段以上支气管通畅。心影及大血管形态结构正常, 纵隔内未见肿大淋巴结。胸膜未见异常。

影像诊断:

两肺下叶间质改变, 纤维粘连
右肺下叶结节硬化灶

报告医师: 剧艳军

检查日期: 2024-10-07

审核医师: 剧艳军

报告日期: 2024-10-07

MRI 诊断图文报告

ID号: 2307310533

影像号: MR20241005013

姓名: 程建宇

年龄: 42岁

性别: 男

检查设备: 西门子 1.5T 磁共振

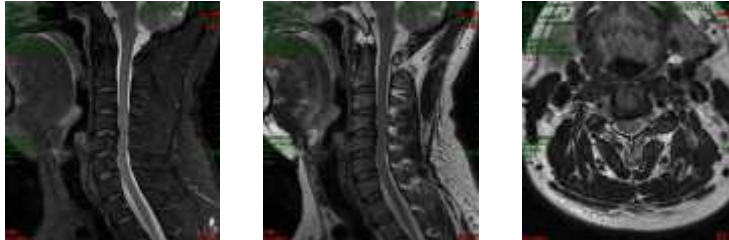体检号: 439577

申请医院: 本院

体检科室: 体检科

检查部位: MR 检查

经典图像:



影像所见:

颈椎椎体序列正常, 生理曲度存在。颈4-颈7椎体边缘变尖。各椎间盘脱水变性, 于T2WI像信号减低, 颈3-4、4-5、5-6、6-7椎间盘向后突出, 双侧椎间孔无狭窄, 硬膜囊受压。脊髓内未见异常信号。

影像诊断:

- 颈3-4、4-5、5-6、6-7椎间盘突出(中央型)
- 颈4-颈7椎体骨质增生

报告医师: 陈江莲

检查日期: 2024-10-05

审核医师: 陈江莲

报告日期: 2024-10-05



注: 本报告仅供临床医生参考!

地址: 大同市魏都大道79号。若有疑问, 请致电: 0352---2830580