



2307310524

大同瑞慈健康体检

报 告 册

体检编号	439574	工号	24
姓名	闫熙斌		
性别	男	年龄	52岁
单位	大同市城市照明管理所		
部门	大同市城市照明管理所		
联系电话	13753289661		
体检日期	2024-07-26		

尊敬的闫熙斌先生您好！

首先，瑞慈健康体检全体员工欢迎您的光临，并对您的信任表示衷心的感谢！

您于 2024-07-26 （体检编号：439574）完成健康检查，本机构的各科医生已根据您的体检项目及结果，汇总成此份健康体检报告，并经总检医生审核。据此提出对您健康状况的综合分析及建议。

瑞慈健康体检倡导“大健康、大康复”，提出“健康是第一财富（Rich）”的人文理念。希望您仔细阅读并妥善地保管此份健康体检报告，并认真关注报告中的提示与建议，若您对报告内容有任何疑问，可直接与瑞慈健康体检客服部联系，进一步咨询。

健康体检咨询电话：**0352-2824444**

客户服务咨询电话：**0352-2830597**

400-6112995

瑞慈健康体检报告由下列内容组成：

第一部分：主检报告

第二部分：分科分项结果

第三部分：检验报告

第四部分：附表

主检报告

检查综述

- 【身高、体重、血压】 (1) 血压 145/86：本次测量收缩期血压偏高
- 【血常规（五分类）】 大血小板比率偏高(53.2%)
- 【空腹血糖】 葡萄糖(GLU)偏高(7.02 mmol/L)
- 【血脂四项】 动脉硬化指数偏高(4.91) 甘油三脂(TG)偏高(4.61 mmol/L) 高密度脂蛋白(HDL)偏低(0.68 mmol/L)
- 【肝功七项】 丙氨酸氨基转移酶(ALT)偏高(108.00 U/L) 门冬氨酸氨基转移酶(AST)偏高(59.00 U/L)
- 【尿液分析+尿沉渣】 粘液丝偏高(39 /HP) 尿白细胞(LEU)+
- 【MR检查】 1.腰3-4、腰4-5椎间盘膨出伴脱出(中央型)，椎管狭窄，相应水平黄韧带肥厚 2.腰5-骶1椎间盘膨出伴突出(左旁中央型)，椎管狭窄 3.腰1椎体血管瘤 4.腰4、腰5、骶1椎体终板炎II型 5.腰椎椎体骨质增生
- 【心电图】 1.窦性心动过缓 2.ST段抬高 3.左心室肥厚
- 【心脏彩超】 1.主动脉瓣轻度狭窄合并中度返流 2.三尖瓣轻度返流
- 【颈部血管彩超】 1.右锁骨下动脉起始处、右侧颈总动脉斑块形成 2.双侧颈部淋巴结肿大
- 【全腹彩超】 1.脂肪肝(轻度) 2.胆囊附壁结晶 3.胆囊息肉 4.脾大
- 【动脉硬化检测】 1.单纯收缩期高血压 2.外周动脉僵硬度增高

医生建议

【本次测量收缩期血压偏高】：

- (1)所谓单纯收缩期高血压，顾名思义是指一个人的舒张压(即低压)不高，仅仅是收缩压(即高压)超过正常范围。
- (2)单纯收缩期高血压标准为收缩压在140mmHg以上，舒张压为90mmHg以下。如果收缩压在140-149mmHg，又称单纯收缩期临界高血压。由于单纯收缩期高血压大部分发生在60岁以上的老年人，故又称老年单纯收缩期高血压。
- (3)当病人患动脉硬化、甲状腺功能亢进、主动脉关闭不全、体循环动静脉瘘、动脉导管未闭及原因不明的高动力循环状态时，也常伴有收缩期高血压，但这些不包括在单纯收缩期高血压范围内。
- (4)劳逸结合，保持良好身心状态。避免各种诱因：如情绪低落、紧张等。改进生活方式，适当低盐、低脂、低胆固醇饮食，戒烟酒。必要时心血管专科诊治，定期复诊。
- (5)平时应低盐(每天5~10g)、低脂饮食(少吃动物脂肪与内脏)；忌烟限酒。遵照医嘱坚持服药，定期测量血压，宜控制在140/90mmHg以下，若合并有糖尿病和肾病，要把血压控制在130/80mmHg以下。
- (6)血压到正常水平时，说明此时选用的降压药和治疗方案基本合适，但并不意味着高血压已被“治愈”，应坚持治疗。若盲目自行停药或间断服药，常会使血压波动很大，而加重心、脑、肾和血管的损害。

【大血小板比率偏高】：

- (1)供内科结合临床参考。

【葡萄糖(GLU)偏高】：

- (1)正常情况下，人体中糖的分解和合成代谢处于动态平衡，保持相对恒定。血清葡萄糖是指血液中的葡萄糖浓度，是诊断糖尿病最重要检查项目之一。

(2)空腹血糖偏高可分为生理性偏高（如餐后、高糖饮食、剧烈运动、情绪激动等均可引起一过性增高，经过休息后血糖值可以恢复正常）和病理性增高（如糖尿病、甲状腺功能亢进、库欣综合征等）。

(3)空腹血糖生理性增高经过调整饮食结构、避免剧烈活动、控制情绪等方式后可自行缓解，血糖值可以恢复正常。

(4)排除生理性增高因素经复查仍然增高者属于病理性增高，应及时到内分泌科复诊，明确血糖偏高的原因及所患疾病的种类。

(5)如果是首次检查发现血糖偏高，应及时到医院内分泌科进行详细的检查及正规的治疗。

(6)已确诊的糖尿病患者，如血糖仍较高则说明血糖控制不佳，应及时到医院内分泌科诊治，修正以往的治疗方案及改变一些不良的生活习惯。

(7)糖尿病的治疗强调早期治疗、长期治疗、综合治疗和措施个体化，综合防治包括糖尿病教育、饮食治疗、体育锻炼、药物治疗和血糖监测五个方面。

【动脉硬化指数偏高】：

(1)动脉硬化指数偏高，提示动脉硬化的风险性会更高，也就是心脑血管疾病的发病率会相对较高。建议控制血脂、血糖，少吃油腻食物，多吃蔬菜水果，加强锻炼，减轻体重。

【甘油三酯(TG)偏高】：

(1)甘油三酯是甘油和脂肪酸所构成的有机化合物，甘油三酯测定是脂类代谢的重要指标之一。

(2)甘油三酯增高与冠心病的发生有着重要的相关性，随年龄增大而有上升的趋势，其增高最常见于高脂和过量糖类饮食、肥胖等。

(3)甘油三酯主要功能是为机体提供能量，其正常值在 0.7-1.7mmol/L 之间，1.7-2.29mmol/L 为边缘增高，提示应该注意饮食和运动了。

(4)甘油三酯大于 2.3mmol/L，就称为高甘油三酯血症。甘油三酯增高虽然不会直接导致血管斑块的形成，但也会间接引起心脑血管疾病风险增加，同时，当甘油三酯大于 5.6mmol/L 时，还会增加急性胰腺炎的风险，所以降低甘油三酯的基础主要是控制饮食，饮食控制不佳可以选择药物治疗。

(5)生活方式的干预是控制甘油三酯水平升高的基础，包括减重，增加运动量，限制酒精摄入以及避免食用果糖和高碳水化合物食物。多食蔬菜水果，定期复查。

(6)明显增高者在医师的指导下使用降脂药物治疗，首选他汀和贝特类药物。

【高密度脂蛋白(HDL)偏低】：

(1)高密度脂蛋白(HDL)主要在肝脏合成，具有抗动脉粥样硬化的功能，是冠心病的保护因子。高密度脂蛋白(HDL)能将周围组织包括动脉壁内的胆固醇运转到肝脏进行代谢，是一种抗动脉粥样硬化的血浆脂蛋白。

(2)高密度脂蛋白(HDL)的含量与心血管的发病率和病变程度呈负相关，即高密度脂蛋白(HDL)减低，患冠心病的危险性增加；高密度脂蛋白(HDL)含量增高，患冠心病的危险性降低。

(3)高密度脂蛋白(HDL)对冠心病的临床诊断是一个重要的参考指标。它的升高是临床冠心病保护因子之一，并能防治和延缓动脉粥样硬化的发展。

(4)血清中高密度脂蛋白(HDL)的降低，预示着冠心病的出现。临床上常同时测定高密度脂蛋白(HDL)和血清总胆固醇，并根据它们的比值作为冠心病的信息指标。

(5)高密度脂蛋白(HDL)减少，主要见于冠心病、冠状动脉粥样硬化、高甘油三酯血症、慢性贫血、脑血管病、糖尿病、急慢性肝炎、肝硬化等疾病。

(6)戒烟，增强运动，采用低脂、低糖饮食，少食富含脂肪、胆固醇及饱和脂肪酸的食物，多进食蔬菜、水果、豆制品、粗粮、鱼和高纤维食品。

(7)建议当高密度脂蛋白(HDL)减少时，可参考其他相关指标，积极治疗基础性疾病，往内分泌科复诊。

【丙氨酸氨基转移酶(ALT)偏高】：

(1)丙氨酸氨基转移酶主要存在于肝细胞内，还分布在心肌、骨骼肌、肾脏等部位。肝脏轻度损伤就可能引起肝细胞膜破坏，导致丙氨酸转氨酶释放入血，是肝细胞损害的敏感指标，其增高的程度与肝细胞被破坏的程度成正比。

(2)丙氨酸氨基转移酶具有临床意义的升高一般要大于正常值的 2-3 倍。如果是生理性的升高多是由于剧烈运动、熬夜、饮酒、感冒、过量食用油腻食物后，致使丙氨酸氨基转移酶轻度升高。

(3)丙氨酸氨基转移酶病理性升高多由于病毒性肝炎、肝硬化、酒精肝、药物性肝病、脂肪肝、胆囊炎等疾病造成，除了肝胆疾病外，心脏疾病、骨骼疾病等，也可使丙氨酸氨基转移酶升高。

(4)发现了丙氨酸氨基转氨酶升高，排除生理性的原因外，如果超过正常值的两倍，则需要明确升高的原因。首先完善彩超、各型肝炎病毒等检查，如果经复查仍偏高者，应前往消化内科咨询，结合临床治疗。
(5)平时生活中应清淡饮食、戒烟限酒、避免劳累，多食新鲜果蔬，尤其是富含V-C的水果蔬菜。

【门冬氨酸氨基转移酶(AST)偏高】：

(1)门冬氨酸氨基转氨酶（AST），通常存在于人体的心肌细胞和肝细胞线粒体中，心肌细胞中含量最高，它也是心肌酶谱的重要组成部分之一。
(2)一般情况下，门冬氨酸氨基转氨酶大于正常值上限2-3倍才具有意义，生理性的升高多见于劳累、熬夜、饮酒、剧烈运动等情况。
(3)当心肌细胞或者肝细胞受损的时候，血液中的门冬氨酸氨基转氨酶就会明显升高，最常见的原因是心肌梗塞。在心肌梗塞早期6-12小时之内就会明显升高，且通常增高的程度与梗塞病灶大小成正比。
(4)在急慢性肝炎、肝外伤、酒精性肝损伤、脂肪肝的患者中，门冬氨酸氨基转氨酶也会异常的升高；此外，心肌炎、肾炎、肺炎等疾患，门冬氨酸氨基转氨酶也会轻度升高。
(5)病理情况下的门冬氨酸氨基转氨酶异常升高，多见于体内的重要细胞损伤，应该积极的去医院消化内科完善相关检查，结合临床诊治。
(6)平时生活中，避免过度劳累、不熬夜、戒烟酒、适度的运动、进食高蛋白低脂饮食、多吃新鲜的果蔬。

【粘液丝偏高】：

(1)尿常规中粘液丝是由尿路中细胞分泌出来的，在有尿路感染时分泌会明显增多，且伴有炎症细胞的出现。
(2)粘液丝偏高，可分为生理性偏高和病理性偏高两种，生理性偏高一般是由于喝水较少导致的尿液浓缩，一般在喝水后就能达到稀释的效果。
(3)病理性的粘液丝偏高是由于泌尿系炎症或者是前列腺炎导致的，需要注意观察，多喝水，同时有白细胞等炎症细胞增多时，应及时服用抗感染药物治疗。如果仅有粘液丝的增多而没有白细胞等炎症细胞增多时，尿路有炎症的可能性不大。
(4)建议平时饮食注意清淡，多喝水，少吃油腻和辛辣的食物，要注意个人清洁卫生，勤洗阴部，注意休息。

【尿白细胞(LEU)+-】：

(1)建议结合临床参考。

【椎间盘膨出伴脱出】：

(1)椎间盘膨出指的是由于退行性变或者外伤导致间盘中央的髓核细胞组织突破内层纤维环，而未突破外层纤维环的状态。属于椎间盘突出症当中较轻的一种，临床症状较轻，可采取保守治疗，并可取得良好的疗效。建议骨科咨询及诊治。
(2)椎间盘突出症指椎间盘的纤维环破裂，髓核组织从破裂处突出（脱出）于后方或者椎管内，导致相邻脊神经根遭受刺激，从而产生颈部、腰部疼痛或下肢麻木疼痛一系列症状。临床上可分为膨隆型、突出型、脱垂游离型等。建议骨科诊治。

【黄韧带肥厚】：

(1)建议骨科复查。

【.腰4、腰5、骶1椎体终板炎II型】：

(1)建议骨科诊断治疗

【腰椎椎体骨质增生】：

(1)建议骨科诊断治疗

【椎间盘膨出伴突出】：

(1)椎间盘膨出指的是由于退行性变或者外伤导致间盘中央的髓核细胞组织突破内层纤维环，而未突破外层纤维环的状态。属于椎间盘突出症当中较轻的一种，临床症状较轻，可采取保守治疗，并可取得良好的疗效。建议骨科咨询及诊治。

(2)椎间盘突出症指椎间盘的纤维环破裂，髓核组织从破裂处突出（脱出）于后方或者椎管内，导致相邻脊神经根遭受刺激，从而产生颈部、腰部疼痛或下肢麻木疼痛一系列症状。临床上可分为膨隆型、突出型、脱垂游离型等。建议骨科诊治。

【椎体血管瘤】：

(1)建议往脊柱外科复诊；定期复查。

【椎管狭窄】：

(1)建议脊柱外科复查。

【窦性心动过缓】：

(1)可见于正常人、体力劳动者、运动员，无症状者一般不需治疗，可定期随访，跟踪观察。
(2)如果有症状（胸闷、黑矇、晕厥等）请做动态心电图等相关检查，在医生指导下服用提升心率的药物如：心宝、红参等。如果每分钟心率低于45次伴有晕厥、胸闷等症状时，需安装心脏起搏器。请前往心内科进一步治疗，长期随访。

【左心室肥厚】：

(1)建议心血管内科诊断治疗。

【ST段抬高】：

(1)ST-T改变主要是反映心肌缺血现象，具有ST段抬高和下移两种表现，多见于慢性冠状动脉供血不足、心绞痛、心肌炎、心肌劳损等，但有时也见于神经植物功能紊乱、精神紧张、电解质紊乱、内分泌疾病等。
(2)临床上把心肌缺血疾病的ST-T改变称为特异性ST-T改变，把超出正常范围而又不具备特异性ST-T改变归结为非特异性ST-T改变。建议定期复查、动态观察，并心内科结合临床考虑。

【三尖瓣轻度返流】：

(1)建议心血管内科诊断治疗。

【主动脉瓣轻度狭窄】：

(1)建议心血管内科诊断治疗。

【右锁骨下动脉起始处、右侧颈总动脉斑块形成】：

(1)建议心血管内科诊断治疗。

【双侧颈部淋巴结肿大】：

(1)建议外科结合临床考虑，动态观察；定期复查。

【脂肪肝】：

(1)脂肪肝是指肝脏被脂肪浸润，为一种多病因引起的获得性疾病。
(2)脂肪肝是以肝细胞脂肪变性和脂肪蓄积为病理特征，最常见易患因素有超重或肥胖、进食油腻食物、高脂血症（尤其甘油三酯升高）、营养失调（营养过量或不足）、饮酒、高脂血症、少运动、糖耐量异常、减肥造成体重急剧下降、营养不良、中毒和药物等。
(3)当肝内脂类（主要为甘油三酯）含量超过肝重的5%时为脂肪肝。脂肪肝是一个常见的临床现象，不是一个独立性的疾病。
(4)值得注意的是，过多的脂肪在肝组织、肝细胞内浸润，引起肝细胞肿大，严重可致肝硬化。脂肪肝是可逆性的，合理饮食、运动及治疗后可恢复。
(5)合理控制饮食，控制总摄入量，低盐、低脂和低糖类饮食，少吃动物内脏，多吃蔬菜水果；
(6)控制危险因素，如控制体重、改善胰岛素抵抗、调整血脂紊乱，戒酒、戒烟，坚持长期有氧运动，加强体育锻炼；

(7) 定期复查腹部彩超、血脂、肝功能。

【胆囊息肉】：

- (1) 胆囊息肉又称胆囊隆起样病变，其临床症状无特异性，大部分患者为查体时所发现。主要症状为中上腹部隐痛。发病年龄多在 30~50 岁，以中青年为主。
- (2) 一般认为，胆囊息肉是胆囊癌的诱发因素，如胆囊息肉大于 1cm 时，最好先行手术治疗，以杜绝胆囊癌的发生。
- (3) 胆囊息肉临床特点有，一是发病率逐渐增高。高胆固醇饮食、长期酗酒、过多进食刺激性饮食、饮食规律紊乱如：不吃早餐、晚餐过盛、过多等不良饮食习惯多可造成胆囊息肉的形成；
- (4) 二是隐蔽攻击性强。胆囊息肉多无症状，85% 以上的患者都是在例行体检中发现。3-4mm 以下的息肉在 CT 和核磁共振中难以发现或常常漏诊；
- (5) 禁酒及含酒精类饮料，因酒精在体内主要通过肝脏分解、解毒，所以，酒精可直接损伤肝功能，引起肝功能失调，使胆汁的分泌、排出过程紊乱，从而刺激胆囊息肉增长。
- (6) 饮食规律、吃好早餐对胆囊息肉患者很重要。肝脏主要分泌胆汁，分泌的胆汁存储入胆囊内，而胆汁的功能主要是消化油性食物。如果不吃早餐，胆汁在胆囊内滞留时间长，可刺激胆囊形成胆囊息肉或使原来的息肉增大或发生变化。所以，要调配营养丰富的早餐和养成吃早餐的生活习惯。
- (7) 低胆固醇饮食，胆固醇摄入过多，可加重肝胆的代谢负担，并引起多余的胆固醇在胆囊壁结晶、积聚和沉淀，从而形成息肉，所以，胆囊息肉患者应降低胆固醇摄入量，尤其是晚上，应避免进食高胆固醇类食品，如鸡蛋（尤其是蛋黄）、肥肉、海鲜、无鳞鱼类、动物内脏等食品。
- (8) 宜多食各种新鲜水果、蔬菜，进低脂肪、低胆固醇食品，如香菇、木耳、芹菜、豆芽、海带、藕、鱼肉、兔肉、鸡肉、鲜豆类等；宜多食干豆类及其制品；宜选用植物油，不用动物油；
- (9) 少吃辣椒、生蒜等刺激性食物或辛辣食品；不用油煎、炸、烤、熏的烹调方法；饮水时，用少量山楂、银杏、绞股蓝草放入水杯中饮用。

【脾大】：

- (1) 脾的厚度超过 4cm，肋间长超 12cm，称为脾肿大。脾肿大若为先天性是正常的，一般对身体没有很大的影响。后天脾肿大，原因较复杂，是临床疾病常见的伴随症状，如感染性疾病、淤血性疾病、增生性等，须查明原因，治疗原发疾病。建议内科结合临床考虑。

【胆囊附壁结晶】：

- (1) 胆囊壁胆固醇结晶是指胆固醇沉积于胆囊壁粘膜下形成的一种病变，很容易引起胆结石，多与高脂肪、高胆固醇的食物、工作紧张、饮食不规律等因素有关。建议平时注意饮食宜清淡有营养，多喝水，多食新鲜蔬菜水果，必要时中西医结合治疗。

【单纯收缩期高血压】：

- (1) 所谓单纯收缩期高血压，顾名思义是指一个人的舒张压（即低压）不高，仅仅是收缩压（即高压）超过正常范围。
- (2) 单纯收缩期高血压标准为收缩压在 140mmHg 以上，舒张压为 90mmHg 以下。如果收缩压在 140-149mmHg，又称单纯收缩期临界高血压。由于单纯收缩期高血压大部分发生在 60 岁以上的老年人，故又称老年单纯收缩期高血压。
- (3) 当病人患动脉硬化、甲状腺功能亢进、主动脉关闭不全、体循环动静脉瘘、动脉导管未闭及原因不明的高动力循环状态时，也常伴有收缩期高血压，但这些不包括在单纯收缩期高血压范围内。
- (4) 劳逸结合，保持良好身心状态。避免各种诱因：如情绪低落、紧张等。改进生活方式，适当低盐、低脂、低胆固醇饮食，戒烟酒。必要时心血管专科诊治，定期复诊。
- (5) 平时应低盐（每天 5~10g）、低脂饮食（少吃动物脂肪与内脏）；忌烟限酒。遵照医嘱坚持服药，定期测量血压，宜控制在 140/90mmHg 以下，若合并有糖尿病和肾病，要把血压控制在 130/80mmHg 以下。
- (6) 血压到正常水平时，说明此时选用的降压药和治疗方案基本合适，但并不意味着高血压已被“治愈”，应坚持治疗。若盲目自行停药或间断服药，常会使血压波动很大，而加重心、脑、肾和血管的损害。

【外周动脉僵硬度增高】：

(1)动脉硬化是全身性粥样硬化在肢体局部表现，是全身性动脉内膜及其中膜呈退行性、增生性改变，使血管壁变硬缩小，失去弹性，从而继发血栓形成致使远端血流量进行性减少或中断。

(2)要均衡饮食，要防止其他疾病引起的动脉粥样硬化，如糖尿病、肥胖、高血压。少吃含油脂和胆固醇多的食品，减少盐的摄入，多吃富含高密度脂蛋白的鱼类、海鲜。戒烟限酒，控制体重，保持良好的心态。通过适量的运动，可以明显改善动脉粥样硬化。必要时内科咨询及诊治。

汇总医生： 丁昊炜

主检日期： 2024-07-27

主检医生：

分科结果

身高、体重、血压

项目名称	检查结果	项目名称	检查结果
身高	169cm	体重	69kg
血压	145/86mmHg		

*小结：

(1) 血压 145/86：本次测量收缩期血压偏高

操作员：赵婉如

检查日期：2024-07-26

检查医生：名燕凌

内科

项目名称	检查结果	项目名称	检查结果
心率	72 次/min	心律	齐
心脏杂音	无	心界	正常
肺部	正常	呼吸音	呼吸音清
啰音	未闻及	叩诊	叩诊呈清音
腹部触诊	腹部平软	发育	正常
肝胆	肋下未触及	脾脏	肋下未触及
双肾	无叩击痛	肠鸣音	正常
营养	良好	神经系统	正常
生理反射	生理反射存在	病理反射	病理反射未引出
颅神经	正常	运动功能	正常
深浅感觉	正常	其它	无异常发现
既往史	无		

*小结：

未见异常

操作员：杨淑兰

检查日期：2024-07-26

检查医生：杨淑兰

外科（男）

项目名称	检查结果	项目名称	检查结果
皮肤	正常	甲状腺	无肿大
脊椎	无畸形	浅表淋巴结	无肿大
肛门	拒检	前列腺	未检
泌尿外生殖器	正常	四肢关节	未见异常
腹股沟	未见异常	足背动脉	正常
紫绀	无	色素沉着	无
脱毛	无	脱色	无
浮肿	无	皮下结节	无
头颅	正常	颈部	正常
乳腺	正常	脊柱	正常
直肠	未检	皮肤黄疸	无
四肢	活动正常	其他	无

***小结：**

未见异常

操作员：谷岱清

检查日期：2024-07-26

检查医生：谷岱清

检验报告

尿液分析+尿沉渣

项目名称	检查结果	单位	参考值	提示
白细胞尿	1	个/ul	0--13	
上皮细胞(EC)	0	/HP	0--28	
管型(CAST)	0	个/ul	0--1	
霉菌(尿)	0	/HP	0--0	
结晶	1	/HP	0--10	
透明度(CLA)	清亮			
胆红素(BIL)	-		阴性	
隐血(ERY)	-		阴性	
小圆上皮细胞(SRC)	0	个/ul	0--0	
维生素C	-		阴性	
异常红细胞	0	个/ul	0--3	
红细胞(正常)	0	个/ul	0--6	
鳞状上皮细胞	0	个/ul	0--0	
粘液丝	39	个/ul	0--0	↑
颜色(Colour)	淡黄色			
尿葡萄糖(GLU)	-		阴性	
酮体(KET)	-		阴性	
比重(SG)	1.025		1.003--1.030	
酸碱度(PH)	6.0		4.5--8.0	
尿蛋白质(PRO)	-		阴性	
尿胆原(URO)	-		阴性	
亚硝酸盐(NIT)	-		阴性	
红细胞(尿)(RBC)	0	个/ul	0--6	
尿白细胞(LEU)	+-		阴性	

*小结:

粘液丝偏高(39 /HP) 尿白细胞(LEU)+-

操作员：黄璐瑶 检查日期：2024-07-26 检查医生：陈建国

肝功七项

项目名称	检查结果	单位	参考值	提示
总蛋白(T PROT)	80.6	g/L	65--85	
白蛋白(ALB)	47.00	g/L	40--55	
球蛋白(GLB)	33.60	g/L	15--35	
白蛋白/球蛋白(ALB/GLB)	1.40		1.0--2.5	
总胆红素(TBIL)	21.30	umol/L	0--26	
丙氨酸氨基转移酶(ALT)	108.00	U/L	9--50	↑
门冬氨酸氨基转移酶(AST)	59.00	U/L	15--40	↑

*小结：

丙氨酸氨基转移酶(ALT)偏高(108.00 U/L) 门冬氨酸氨基转移酶(AST)偏高(59.00 U/L)

操作员：刘慧芳 检查日期：2024-07-26 检查医生：陈建国

血常规（五分类）

项目名称	检查结果	单位	参考值	提示
白细胞(WBC)	4.83	10 ⁹ /L	3.5--9.5	
淋巴细胞绝对值(LY#)	1.42	10 ⁹ /L	1.1--3.2	
淋巴细胞百分比(LY%)	29.5	%	20--50	
中性粒细胞绝对值(GR#)	2.79	10 ⁹ /L	1.8--6.3	
中性粒细胞百分比(GR%)	57.6	%	40--75	
嗜碱性粒细胞绝对值(BA#)	0.02	10 ⁹ /L	0--0.06	
嗜碱性粒细胞百分比(BA%)	0.5	%	0--1.0	
嗜酸性粒细胞绝对值(EO#)	0.13	10 ⁹ /L	0.02--0.52	
嗜酸性粒细胞百分比(EO%)	2.8	%	0.4--8.0	

血小板(PLT)	130	10 ⁹ /L	125--350	
血小板分布宽度(PDW)	15.9	%	15--17	
平均血小板体积(MPV)	13.9	fl	6.0--14.0	
血小板压积(PCT)	0.181	%	0.11--0.28	
红细胞(RBC)	5.09	10 ¹² /L	4.3--5.8	
血红蛋白	149	g/L	130--175	
红细胞压积(HCT)	45.0	%	40--50	
红细胞平均体积(MCV)	88.4	fl	82--100	
平均血红蛋白含量(MCH)	29.3	pg	27--34	
平均血红蛋白浓度(MCHC)	332	g/L	316--354	
单核细胞绝对值(MO#)	0.47	10 ⁹ /L	0.1--0.60	
单核细胞百分比(MO%)	9.6	%	3--10	
红细胞分布宽度标准差(RDW-SD)	40.7	fl	35--56	
红细胞分布宽度变异系数(RDW-CV)	12.4	%	10.6--16.6	
大血小板比率	53.2	%	11--45	↑
大血小板数目	69	10 ⁹ /L	30--90	
未成熟粒细胞数目	0.04	10 ⁹ /L	0--999	
未成熟粒细胞百分比	0.7	%	0--100	
有核红细胞数目	0.000	10 ⁹ /L	0--9999	
有核红细胞百分比	0.00	/100WBC	0--9999	

***小结:**

大血小板比率偏高(53.2 %)

操作员：乔叶 检查日期:2024-07-26 检查医生:陈建国

肾功三项

项目名称	检查结果	单位	参考值	提示
肌酐(CREA)	57.00	umol/L	57--97	

尿酸(UA)	420.00	umol/L	200--420	
尿素测定 (Urea)	4.30	mmol/L	3.1--8.0	

***小结:**

未见异常

操作员：刘慧芳 检查日期:2024-07-26 检查医生:陈建国

空腹血糖

项目名称	检查结果	单位	参考值	提示
葡萄糖(GLU)	7.02	mmol/L	3.89--6.1	↑

***小结:**

葡萄糖(GLU)偏高(7.02 mmol/L)

操作员：刘慧芳 检查日期:2024-07-26 检查医生:陈建国

血脂四项

项目名称	检查结果	单位	参考值	提示
动脉硬化指数	4.91		1.31--3.19	↑
总胆固醇(CHOL)	4.48	mmol/L	2.59--5.2	
甘油三脂(TG)	4.61	mmol/L	0.7--1.7	↑
低密度脂蛋白(LDL)	3.34	mmol/L	0--4.13	
高密度脂蛋白(HDL)	0.68	mmol/L	0.77--1.55	↓

***小结:**

动脉硬化指数偏高(4.91) 甘油三脂(TG)偏高(4.61 mmol/L) 高密度脂蛋白(HDL)偏低(0.68 mmol/L)

操作员：刘慧芳 检查日期:2024-07-26 检查医生:陈建国

大同瑞慈康复医院 12导联心电图报告

闫熙斌 男 52岁 体检号:439574

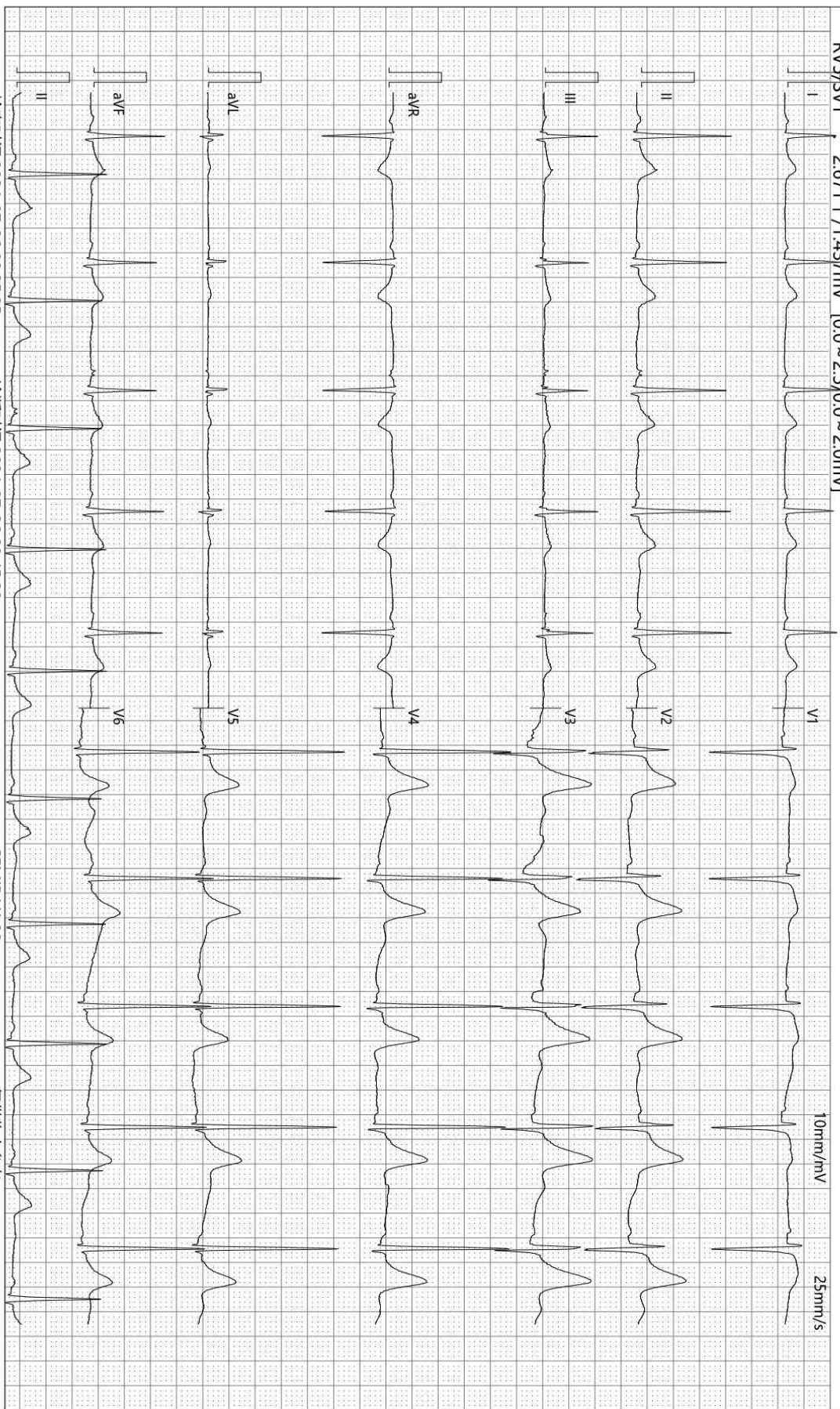
病床号:

诊断结果:

- 1.窦性心动过缓
- 2.ST段抬高
- 3.左心室肥厚

诊断医生:

HR : 59 ↓ bpm [60 ~ 100bpm]
P : 91ms [0 ~ 110ms]
PR : 139ms [120 ~ 200ms]
QRS : 99ms [60 ~ 100ms]
QT/QTc : 412/409ms [320 ~ 440/0 ~ 450ms]
P/QRS/T : 60/55/52deg. [0 ~ 75/-30 ~ 90/0 ~ 75deg]
RV5/SV1 : 2.671 1/1.437mV [0.0 ~ 2.5/0.0 ~ 2.0mV]



检查时间:2024-07-26 08:35:25

诊断时间:2024-07-26 08:45:20

SEMIP V1 90

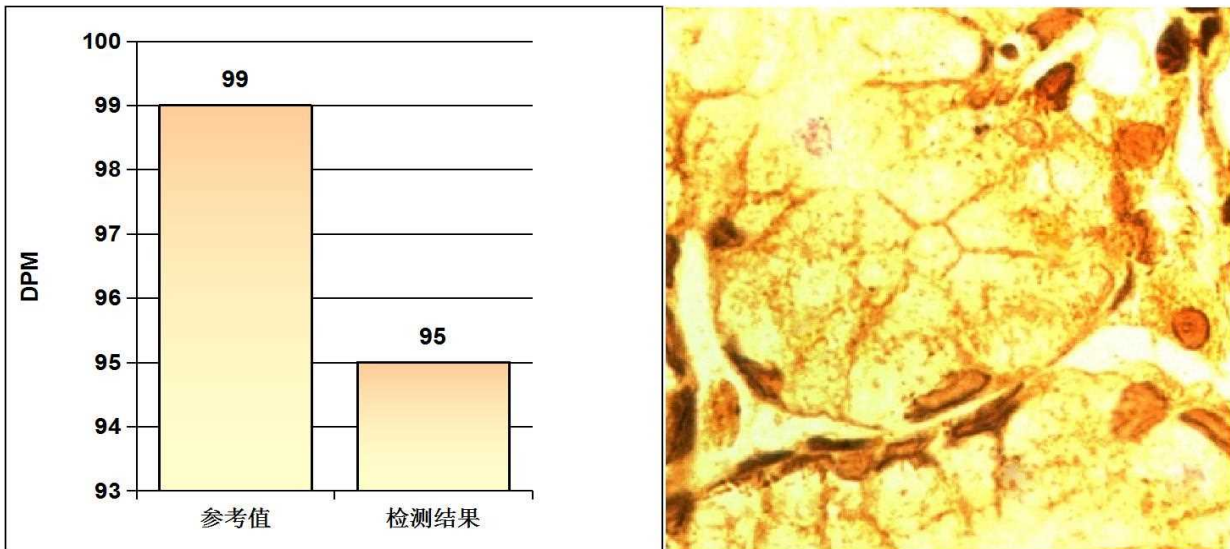
仅供临床参考

大同瑞慈康复医院

¹⁴C呼气试验检验报告

姓名	闫熙斌	年龄	52	性别	男
住院号	0	日期	2024/7/26 8:27:42	电话	0
送检医生	曹居杰	样品编号	0559	编号	2307310524

¹⁴C呼气试验



阳性参考值 (Disintegrations Per Minute(DPM)):

DPM值:	dpm > 2499	阳性++++
	1499 < dpm ≤ 2499	阳性+++
	499 < dpm ≤ 1499	阳性++
	149 < dpm ≤ 499	阳性+
	dpm ≤ 99	阴性
	99 < dpm ≤ 149	不确定

检测结果: **dpm= 95** **阴性**

医生建议: 注意保持健康及规律饮食

温馨提示: 您本次检测的结果为阴性

检测医生: 曹居杰

双源 CT 诊断图文报告

流水号: 2307310524

影像号: CT20240725087

姓名: 闫熙斌

年龄: 52 岁

性别: 男

检查设备: 西门子量子双源 CT

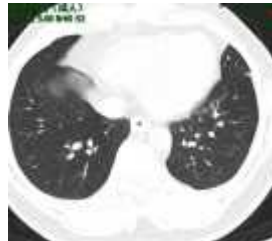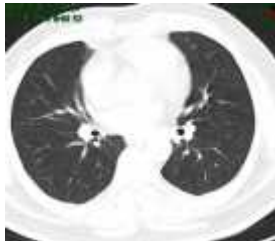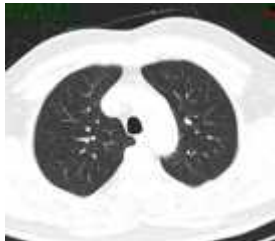体检号: 439574

申请医院: 本院

体检科室: 体检科

检查部位: 肺部双源 CT

经典图像:



影像所见:

胸廓对称, 骨性肋骨完整, 胸壁软组织结构良好, 两肺支气管血管纹理走行分布良好, 支气管束结构清晰, 双肺通气良好。肺门结构未见异常。纵隔无偏移, 段以上支气管通畅。心影及大血管形态结构正常, 纵隔内未见肿大淋巴结。胸膜未见异常。

影像诊断:

胸部未见明显异常

报告医师: 剧艳军

检查日期: 2024-07-26

审核医师: 剧艳军

报告日期: 2024-07-26

MRI 诊断图文报告

流水号: 2307310524

影像号: MR20240725037

姓名: 闫熙斌

年龄: 52 岁

性别: 男

检查设备: 西门子 1.5T 磁共振

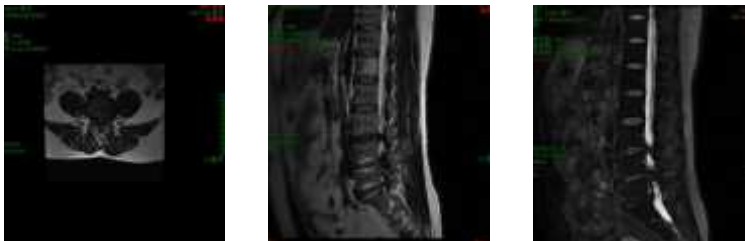体检号: 439574

申请医院: 本院

体检科室: 体检科

检查部位: MR 检查

经典图像:



影像所见:

腰椎椎体序列正常, 生理曲度存在。诸椎体边缘变尖。腰 1 椎体中央见一直径约 2.2cm 的类圆形短 T1 长 T2 信号, T2 抑脂像呈高信号。腰 4、腰 5、骶 1 椎体边缘见条片状短 T1 长 T2 信号, T2 抑脂像呈稍高信号。各椎间盘脱水变性, 于 T2WI 像信号减低, 腰 3-4、腰 4-5 椎间盘膨出伴向后脱出, 中央椎管及双侧椎间孔狭窄, 硬膜囊及双侧神经根受压, 相应水平黄韧带肥厚。腰 5-骶 1 椎间盘膨出伴向左后突出, 中央椎管及双侧椎间孔狭窄, 硬膜囊及双侧神经根受压, 左侧为著。脊髓圆锥位置、形态、信号无异常。

影像诊断:

1. 腰 3-4、腰 4-5 椎间盘膨出伴脱出 (中央型), 椎管狭窄, 相应水平黄韧带肥厚
2. 腰 5-骶 1 椎间盘膨出伴突出 (左旁中央型), 椎管狭窄
3. 腰 1 椎体血管瘤
4. 腰 4、腰 5、骶 1 椎体终板炎 II 型
5. 腰椎椎体骨质增生

报告医师: 陈江莲

检查日期: 2024-07-26

审核医师: 陈江莲

报告日期: 2024-07-26

超声诊断图文报告

流水号: 2307310524

影像号: 1618143

姓名: 闫熙斌

年龄: 52 岁

性别: 男

检查设备: Vivid E95

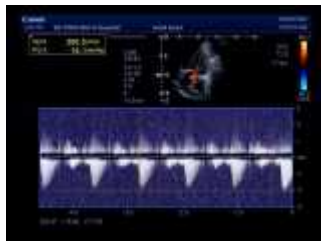
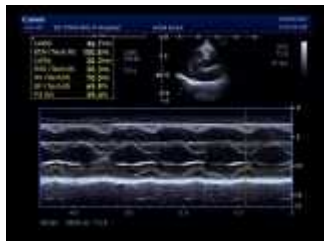体检号: 439574

申请医院: 本院

体检科室: 体检科

检查部位: 心脏彩超

经典图像:



影像所见:

超声测量 (单位: mm)

升主动脉内径 27 (32±3mm)

左房内径 28 (35mm)

室间隔 11 (8-11mm)

左室内径 39 (47±4mm)

左室后壁 11 (8-11mm)

EF70% (50-80%)

右室内径 33 (36±4mm)

右房内径 33 (36±4mm)

FS39% (28-41%)

主肺动脉内径 20 (23±3mm)

升主动脉内径正常, 心脏各腔室大小正常, 室间隔厚度正常, 左室壁未见明显节段性运动异常, 主动脉瓣回声增强, 过瓣流速 $V=200.5\text{cm/s}$, $PG=16.1\text{mmHg}$, 舒张期可见中量返流, 三尖瓣瓣口可见少量返流, 余瓣膜及启闭功能未见明显异常, 舒张期二尖瓣口血流频谱 $E/A>1$, 心包腔未见积液。

影像诊断:

1. 主动脉瓣轻度狭窄合并中度返流
2. 三尖瓣轻度返流

报告医师: 侯爱兰

检查日期: 2024-07-26

审核医师: 侯爱兰

报告日期: 2024-07-26

超声诊断图文报告

流水号: 2307310524

影像号: 1618170

姓名: 闫熙斌

年龄: 52 岁

性别: 男

检查设备: Vivid E95

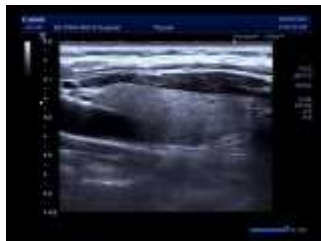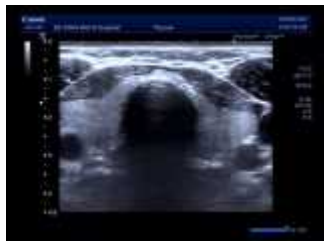体检号: 439574

申请医院: 本院

体检科室: 体检科

检查部位: 甲状腺彩超

经典图像:



影像所见:

甲状腺双侧叶形态正常, 包膜完整, 实质回声均匀, CDFI: 未见异常血流信号。

影像诊断:

甲状腺双侧叶未见异常

报告医师: 侯爱兰

检查日期: 2024-07-26

审核医师: 侯爱兰

报告日期: 2024-07-26

超声诊断图文报告

流水号: 2307310524

影像号: 1618175

姓名: 闫熙斌

年龄: 52 岁

性别: 男

检查设备: Vivid E95

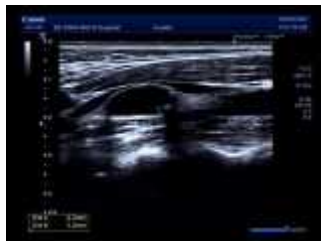
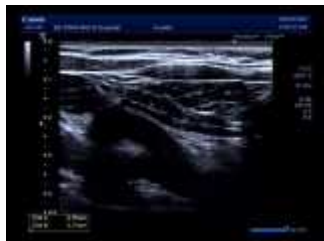
体检号: 439574

申请医院: 本院

体检科室: 体检科

检查部位: 颈部血管彩超

经典图像:



影像所见:

右锁骨下动脉起始处探及数个弱强回声斑, 较大约 3.9*1.7mm, 右侧颈总动脉膨大处探及弱强回声斑, 较大约 2.3*1.2mm, 左侧颈总动脉、双侧颈内、颈外动脉起始段内中膜不增厚, 内壁欠光滑, 管壁未见明确强回声斑。CDFI: 血流充盈好。PW: 频谱形态正常。

双侧椎动脉走行正常, 椎动脉内径正常, 管壁不厚, 管腔内为无回声, CDFI: 血流充盈好。PW: 频谱正常。双侧颈部及颌下探及多个低回声结节, 右侧较大约 1.9*0.7cm, 左侧较大约 2.0*0.9cm, 边界清, 皮髓质分界清。

影像诊断:

1. 右锁骨下动脉起始处、右侧颈总动脉斑块形成
2. 双侧颈部淋巴结肿大

报告医师: 侯爱兰

检查日期: 2024-07-26

审核医师: 侯爱兰

报告日期: 2024-07-26

超声诊断图文报告

流水号: 2307310524

影像号: 1618177

姓名: 闫熙斌

年龄: 52 岁

性别: 男

检查设备: Vivid E95

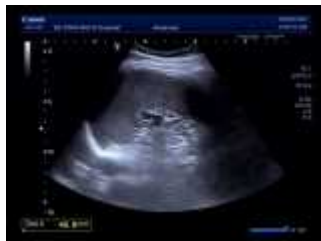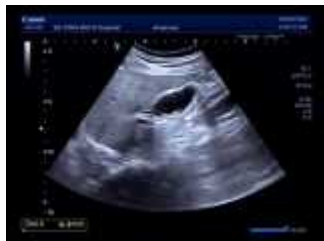体检号: 439574

申请医院: 本院

体检科室: 体检科

检查部位: 全腹彩超

经典图像:



影像所见:

肝脏大小形态正常, 包膜光滑完整, 实质回声致密增强, 肝内管道系统走行欠清晰, 门静脉及肝内胆管不扩张。
胆囊大小形态正常, 壁不厚、光滑, 囊内透声好, 囊壁探及数个强回声斑, 后伴彗尾, 另探及弱强回声凸起, 直径约 0.5cm, 后无声影, 肝外胆管不扩张。
胰腺大小形态正常, 实质回声均匀, 主胰管不扩张。
脾脏形态饱满, 厚约 4.6cm, 实质回声均匀, 脾门静脉不宽。
双肾大小形态正常, 皮髓质分界清晰, 集合系统未见分离, 双侧输尿管未见扩张。
膀胱充盈佳, 未见明显异常。
前列腺形态正常, 大小约 4.1*3.1*2.8cm, 实质回声欠均匀。

影像诊断:

1. 脂肪肝 (轻度)
2. 胆囊附壁结晶
3. 胆囊息肉
4. 脾大

报告医师: 侯爱兰

检查日期: 2024-07-26

审核医师: 侯爱兰

报告日期: 2024-07-26