



2307310515

大同瑞慈健康体检

报 告 册

体检编号	439569	工号	15
姓名	焦国帅		
性别	男	年龄	48岁
单位	大同市城市照明管理所		
部门	大同市城市照明管理所		
联系电话	13835200616		
体检日期	2025-01-12		

尊敬的焦国帅先生您好！

首先，瑞慈健康体检全体员工欢迎您的光临，并对您的信任表示衷心的感谢！

您于 2025-01-12 （体检编号：439569）完成健康检查，本机构的各科医生已根据您的体检项目及结果，汇总成此份健康体检报告，并经总检医生审核。据此提出对您健康状况的综合分析及建议。

瑞慈健康体检倡导“大健康、大康复”，提出“健康是第一财富（Rich）”的人文理念。希望您仔细阅读并妥善地保管此份健康体检报告，并认真关注报告中的提示与建议，若您对报告内容有任何疑问，可直接与瑞慈健康体检客服部联系，进一步咨询。

健康体检咨询电话：0352-2824444

客户服务咨询电话：0352-2830597

400-6112995

瑞慈健康体检报告由下列内容组成：

第一部分：主检报告

第二部分：分科分项结果

第三部分：检验报告

第四部分：附表

主检报告

检查综述

- 1、【身高、体重、血压】 (1) 体重指数 25.39：超重
- 2、【血脂四项】 甘油三脂(TG)偏高(1.84 mmol/L)
- 3、【肝功七项】 丙氨酸氨基转移酶(ALT)偏高(61.00 U/L)
- 4、【尿液分析+尿沉渣】 鳞状上皮细胞偏高(1 /HP) 粘液丝偏高(12 /HP)
- 5、【肺部双源 CT】 两肺下叶胸膜下间质改变，纤维粘连、
- 6、【MR 检查】 1、腰 5-骶 1 椎间盘突出（右旁中央型） 2、腰椎骨质增生
- 7、【甲状腺彩超】 甲状腺右侧叶结节 TI-RADS II 级
- 8、【全腹彩超】 1. 肝囊肿 2. 前列腺增大伴钙化
- 9、【动脉硬化检测】 双侧下肢静态 ABI 未见异常； 右侧外周动脉僵硬度增高。
- 10、【C14 检测幽门螺杆菌】 阳性++

医生建议

【超重】：

- (1) 体重指数是判断体重超标或偏低的主要指标。体重是反映和衡量一个人健康状况的重要标志之一，过胖和过瘦都不利于健康，身高体重不协调也不会给人以美感。体重的变化，还会直接反映身体长期的热量平衡状态。
- (2) 当需要比较及分析一个人的体重对于不同身高的人所带来的健康影响时，体重指数是一个中立而可靠的指标。其主要适用于需要体重测试、体型肥胖和全身检查的人群。
- (3) 体重指数（BMI）是世界卫生组织推荐的国际统一使用的肥胖分型标准，也是目前国际上常用的衡量人体胖瘦程度以及是否健康的一个标准，其计算方式为： $BMI = \text{体重（千克）} / \text{身高（米} \times \text{米）}$ 。成人的标准值是 BMI18.5-23.9 之间。低于 18.5 为体重指数偏低；高于 23.9 则为体重指数偏高。
- (4) 一般表现为体重超重或肥胖，超重及肥胖会出现一系列代谢性疾病，如高血压、高血糖、高血脂、高尿酸血症等，所以体重指数偏高者一定要注意控制体重。
- (5) 合理控制饮食，食品多样化，食物纤维可适量增加，饮食规律，避免暴饮暴食，低盐、低脂饮食为主，减少高热量食物的摄入。
- (6) 加强体育锻炼，每天最少保持 30 分钟的中等强度运动。鼓励每天至少快步走 6000 步比较健康。肥胖患者不适合较剧烈的运动，会加重膝关节的负担，可以选择游泳、划船等对膝关节负荷较小的运动。
- (7) 定期检查血糖、血脂、肝功、肝脏 B 超等，积极治疗基础性疾病。
- (8) 减少热量摄取及增加热量消耗。强调以健康行为、饮食、运动为主的综合治疗。

【甘油三脂(TG)偏高】：

- (1) 甘油三酯是甘油和脂肪酸所构成的有机化合物，甘油三酯测定是脂类代谢的重要指标之一。
- (2) 甘油三酯增高与冠心病的发生有着重要的相关性，随年龄增大而有上升的趋势，其增高最常见于高脂和过量糖类饮食、肥胖等。
- (3) 甘油三酯主要功能是为机体提供能量，其正常值在 0.7-1.7mmol/L 之间，1.7-2.29mmol/L 为边缘增高，提示应该注意饮食和运动了。
- (4) 甘油三酯大于 2.3mmol/L，就称为高甘油三酯血症。甘油三酯增高虽然不会直接导致血管斑块的形成，但也会间接引起心脑血管疾病风险增加，同时，当甘油三酯大于 5.6mmol/L 时，还会增加急性胰腺炎的风险，所以降低甘油三酯的基础主要是控制饮食，饮食控制不佳可以选择药物治疗。
- (5) 生活方式的干预是控制甘油三酯水平升高的基础，包括减重，增加运动量，限制酒精摄入以及避免食用果糖和高碳水化合物食物。多食蔬菜水果，定期复查。
- (6) 明显增高者在医师的指导下使用降脂药物治疗，首选他汀和贝特类药物。

【丙氨酸氨基转移酶(ALT)偏高】：

- (1) 丙氨酸氨基转移酶主要存在于肝细胞内，还分布在心肌、骨骼肌、肾脏等部位。肝脏轻度损伤就可能引起肝细胞膜破坏，导致丙氨酸转氨酶释放入血，是肝细胞损害的敏感指标，其增高的程度与肝细胞被破坏的程度成正比。
- (2) 丙氨酸氨基转移酶具有临床意义的升高一般要大于正常值的 2-3 倍。如果是生理性的升高多是由于剧烈运动、熬夜、饮酒、感冒、过量食用油腻食物后，致使丙氨酸氨基转移酶轻度升高。
- (3) 丙氨酸氨基转移酶病理性升高多由于病毒性肝炎、肝硬化、酒精肝、药物性肝病、脂肪肝、胆囊炎等疾病造成，除了肝胆疾病外，心脏疾病、骨骼疾病等，也可使丙氨酸氨基转移酶升高。
- (4) 发现了丙氨酸氨基转移酶升高，排除生理性的原因外，如果超过正常值的两倍，则需要明确升高的原因。首先完善彩超、各型肝炎病毒等检查，如果经复查仍偏高者，应前往消化内科咨询，结合临床治疗。
- (5) 平时生活中应清淡饮食、戒烟限酒、避免劳累，多食新鲜果蔬，尤其是富含 V-C 的水果蔬菜。

【鳞状上皮细胞偏高】：

- (1) 在生理情况下，机体正常的新陈代谢都会引起鳞状上皮细胞的脱离，这是一种正常的机体现象。如果长时间出现鳞状上皮细胞偏高的现象时，则有可能是尿路感染、泌尿系统结石等因素导致，应及时往泌尿外科进一步诊断治疗。

【粘液丝偏高】：

- (1) 尿常规中粘液丝是由尿路中细胞分泌出来的，在有尿路感染时分泌会明显增多，且伴有炎症细胞的出现。
- (2) 粘液丝偏高，可分为生理性偏高和病理性偏高两种，生理性偏高一般是由于喝水较少导致的尿液浓缩，一般在喝水后就能达到稀释的效果。
- (3) 病理性的粘液丝偏高是由于泌尿系炎症或者是前列腺炎导致的，需要注意观察，多喝水，同时有白细胞等炎症细胞增多时，应及时服用抗感染药物治疗。如果仅有粘液丝的增多而没有白细胞等炎症细胞增多时，尿路有炎症的可能性不大。
- (4) 建议平时饮食注意清淡，多喝水，少吃油腻和辛辣的食物，要注意个人清洁卫生，勤洗阴部，注意休息。

【两肺下叶胸膜下间质改变】：

- (1) 建议呼吸内科诊断治疗。

【腰椎骨质增生】：

- (1) 坚持健身运动，腰椎骨质增生的预防主要是坚持长期的各种健身运动，这对防止中老年骨质疏松症和骨质增生症是十分有益的，运动方式有：散步、健身操、太极拳、太极剑、长跑等。
- (2) 保健按摩：是一种保健性的自我按摩运动，可采用坐位或站位，用双手掌及各指自上而下在腰部进行按摩，力量由轻而重，直至局部发热，再用双手推拿腰部 2~3 分钟，以促进腰部的血液循环，缓解肌肉的僵硬和紧张。
- (3) 请您保护关节避免对关节的过渡压力，平时请您要注意站、坐、行和劳动姿态，可适当运动减缓关节的退化性变化。建议多吃贝类、黄豆、牛奶、坚果等增加钙质。
- (4) 骨质增生部位如压迫神经根引起相应的症状（如疼痛、麻痹等肢体感觉障碍）时，请您前往康复理疗科进行物理治疗如：理疗、推拿、牵引、按摩和中药、消炎止痛药缓解疼痛。也可以往神经内科或骨科治疗。有骨质增生但无症状者无需治疗。
- (5) 保持良好的站立姿势：站立时正确的姿势应是：双膝关节微屈，臀大肌轻度收缩，自然收缩腹肌，腰椎轻度变直，减少腰骶角，增加脊柱支撑力，预防腰椎间盘的损伤。
- (6) 保持良好的坐位：长期采取坐位工作与学习者，应选择可调式靠背椅使坐位时腰部有所依靠，减轻腰部负担，连续坐位姿势超过 1 小时者，应起立活动一下腰部，防止腰部的肌肉劳损，小关节移位，椎间盘损伤。
- (7) 选择良好的睡床：人的一生有 1/3 的时间是在床上度过的，因此选择一张良好的床是非常重要的。建议睡硬、半硬床，不主张选择软钢丝床，人体仰卧时软床可使腰椎的生理曲度发生改变，侧卧时脊柱侧弯，从而增加腰椎骨质增生症的患病机率。
- (8) 减少腰部受伤、受潮。

【椎间盘突出】：

(1)椎间盘突出症指椎间盘的纤维环破裂，髓核组织从破裂处突出（脱出）于后方或者椎管内，导致相邻脊神经根遭受刺激，从而产生颈部、腰部疼痛或下肢麻木疼痛一系列症状。临床上可分为膨隆型、突出型、脱垂游离型等。建议骨科诊治。

【甲状腺右侧叶结节】：

- (1)甲状腺结节是一种常见的甲状腺疾病，很多甲状腺疾病可表现为结节，如可由甲状腺退行性变、炎症、自身免疫性及新生物等多种病变所致。甲状腺结节在各个年龄段的男女人群中均可见到，但中年女性中较多。
- (2)甲状腺结节分良性和恶性两大类，良性的占绝大多数，恶性者不足1%，判断甲状腺结节的良恶主要依靠病史、体格检查、放射性核素扫描、穿刺细胞学检查。
- (3)建议往外科就诊，进一步检查，明确诊断，结合临床诊治并定期复查。

【前列腺增大伴钙化】：

- (1)前列腺增生又称前列腺肥大，增生的腺体位于膀胱颈部，会使尿路梗阻，引起尿频和排尿困难，严重影响患者的生活质量，是中老年男性的常见疾病。建议往泌尿科咨询，结合临床诊治。
- (2)前列腺钙化斑大多数是由于前列腺炎症之后，前列腺内部组织局部出现了纤维化、钙质沉积而引起的。多数患者都是在体检时通过彩超检查时发现的，一般情况没有不适症状不需治疗。部分患者如有不适症状，建议前往泌尿科诊断治疗。

【肝囊肿】：

- (1)肝囊肿，通俗说就是肝脏中的水泡。绝大多数的肝囊肿都是先天性的，即因先天发育的某些异常导致了肝囊肿形成。
- (2)肝囊肿病因大多数系肝内小胆管发育障碍所致，单发性肝囊肿的发生是由于异位胆管造成。肝囊肿生长缓慢，所以可能长期或终生无症状，其临床表现也随囊肿位置、大小、数目以及有无压迫邻近器官和有无并发症而异。
- (3)肝囊肿是一种较常见的肝脏良性疾病，一般没有什么症状，也不会影响肝功。5CM以下的肝囊肿一般不需要特殊治疗。当囊肿长大到一定程度，可能会压迫胃肠道而引起症状，如上腹不适饱胀；也有因囊肿继发细菌感染而有腹痛、发热的。
- (4)肝囊肿首次发现，建议作MRI或CT检查，除外肝内其它占位性病变。
- (5)过大的肝囊肿，对肝脏本身或周围的器官有压迫症状的，或有炎症的，往外科治疗。
- (6)已确诊为肝囊肿，动态观察，定期B超检查进行对照，监测囊肿大小。
- (7)解除顾虑和紧张情绪，保持良好心态，切忌大怒。
- (8)多食新鲜蔬菜和水果，保持大便通畅，防止便秘；保证营养，宜食清淡富含蛋白质的食物为主；限制饮酒。
- (9)不宜剧烈运动，防止过度用力，以免增加腹腔压力。
- (10)如有症状请及时就诊。

【外周动脉僵硬度增高】：

- (1)动脉硬化是全身性粥样硬化在肢体局部表现，是全身性动脉内膜及其中膜呈退行性、增生性改变，使血管壁变硬缩小，失去弹性，从而继发血栓形成致使远端血流量进行性减少或中断。
- (2)要均衡饮食，要防止其他疾病引起的动脉粥样硬化，如糖尿病、肥胖、高血压。少吃含油脂和胆固醇多的食品，减少盐的摄入，多吃富含高密度脂蛋白的鱼类、海鲜。戒烟限酒，控制体重，保持良好的心态。通过适量的运动，可以明显改善动脉粥样硬化。必要时内科咨询及诊治。

【呼气试验检验报告阳性++】：

- (1)提示幽门螺旋杆菌（HP）感染。幽门螺旋杆菌是慢性活动性胃炎的病原菌，是消化道溃疡和胃癌等疾病的重要致病因子。
- (2)没有临床症状者（如中上腹不适、饱胀、反酸、恶心等），可暂不进行抗HP治疗。如果是HP感染的消化性溃疡、慢性胃炎、早期胃癌切除后和需要长期服用非甾体类抗炎药物（如阿司匹林）者，应在专科医生指导下进行抗HP治疗。
- (3)建议您先进行胃镜检查，或往消化内科咨询，再决定是否进行根除治疗。

汇总医生： 樊兴国

主检日期： 2025-01-13

主检医生：

分科结果

身高、体重、血压

项目名称	检查结果	项目名称	检查结果
身高	173cm	体重	76kg
血压	122/64mmHg		

*小结:

(1) 体重指数 25.39: 超重

操作员：杨彦霞

检查日期:2025-01-12

检查医生：名燕凌

内科

项目名称	检查结果	项目名称	检查结果
心率	68 次/min	心律	齐
心脏杂音	无	心界	正常
肺部	正常	呼吸音	呼吸音清
啰音	未闻及	叩诊	叩诊呈清音
腹部触诊	腹部平软	发育	正常
肝胆	肋下未触及	脾脏	肋下未触及
双肾	无叩击痛	肠鸣音	正常
营养	良好	神经系统	正常
生理反射	生理反射存在	病理反射	病理反射未引出
颅神经	正常	运动功能	正常
深浅感觉	正常	其它	无异常发现
既往史	无		

*小结:

未见异常

操作员：杨淑兰

检查日期:2025-01-12

检查医生：杨淑兰

外科（男）

项目名称	检查结果	项目名称	检查结果
皮肤	正常	甲状腺	无肿大
脊椎	无畸形	浅表淋巴结	无肿大
肛门	拒检	前列腺	未检
泌尿外生殖器	正常	四肢关节	未见异常
腹股沟	未见异常	足背动脉	正常
紫绀	无	色素沉着	无
脱毛	无	脱色	无
浮肿	无	皮下结节	无
头颅	正常	颈部	正常
乳腺	正常	脊柱	正常
直肠	未检	皮肤黄疸	无
四肢	活动正常	其他	无

***小结:**

未见异常

操作员：谷岱清

检查日期:2025-01-12

检查医生：谷岱清

检验报告

尿液分析+尿沉渣

项目名称	检查结果	单位	参考值	提示
白细胞尿	1	个/u1	0--13	
上皮细胞(EC)	1	/HP	0--28	
管型(CAST)	0	个/u1	0--1	
霉菌(尿)	0	/HP	0--0	
结晶	0	/HP	0--10	
透明度(CLA)	清亮			
胆红素(BIL)	-		阴性	
隐血(ERY)	-		阴性	
小圆上皮细胞(SRC)	0	个/u1	0--0	
维生素C	-		阴性	
异常红细胞	0	个/u1	0--3	
红细胞(正常)	1	个/u1	0--6	
鳞状上皮细胞	1	个/u1	0--0	↑
粘液丝	12	个/u1	0--0	↑
颜色(Colour)	淡黄色			
尿葡萄糖(GLU)	-		阴性	
酮体(KET)	-		阴性	
比重(SG)	1.025		1.003--1.030	
酸碱度(PH)	6.0		4.5--8.0	
尿蛋白质(PRO)	-		阴性	
尿胆原(URO)	-		阴性	
亚硝酸盐(NIT)	-		阴性	
红细胞(尿)(RBC)	1	个/u1	0--6	
尿白细胞(LEU)	-		阴性	

***小结：**

鳞状上皮细胞偏高(1 /HP) 粘液丝偏高(12 /HP)

操作员：贺琰 检查日期:2025-01-12 检查医生:康建忠

肝功七项

项目名称	检查结果	单位	参考值	提示
总蛋白(T PROT)	70.4	g/L	65--85	
白蛋白(ALB)	42.60	g/L	40--55	
球蛋白(GLB)	27.80	g/L	15--35	
白蛋白/球蛋白(ALB/GLB)	1.53		1.0--2.5	
总胆红素(TBIL)	8.00	umol/L	0--26	
丙氨酸氨基转移酶(ALT)	61.00	U/L	9--50	↑
门冬氨酸氨基转移酶(AST)	28.00	U/L	15--40	

***小结：**

丙氨酸氨基转移酶(ALT)偏高(61.00 U/L)

操作员：梁可欣 检查日期:2025-01-12 检查医生:康建忠

血常规（五分类）

项目名称	检查结果	单位	参考值	提示
白细胞(WBC)	5.82	10 ⁹ /L	3.5--9.5	
淋巴细胞绝对值(LY#)	1.87	10 ⁹ /L	1.1--3.2	
淋巴细胞百分比(LY%)	32.0	%	20--50	
中性粒细胞绝对值(GR#)	3.56	10 ⁹ /L	1.8--6.3	
中性粒细胞百分比(GR%)	61.3	%	40--75	
嗜碱性粒细胞绝对值(BA#)	0.01	10 ⁹ /L	0--0.06	
嗜碱性粒细胞百分比(BA%)	0.2	%	0--1.0	
嗜酸性粒细胞绝对值(E0#)	0.13	10 ⁹ /L	0.02--0.52	
嗜酸性粒细胞百分比(E0%)	2.2	%	0.4--8.0	
血小板(PLT)	207	10 ⁹ /L	125--350	
血小板分布宽度(PDW)	16.1	%	15--17	

平均血小板体积 (MPV)	10.2	f1	6.0--14.0	
血小板压积 (PCT)	0.212	%	0.11--0.28	
红细胞 (RBC)	5.02	10 ¹² /L	4.3--5.8	
血红蛋白	163	g/L	130--175	
红细胞压积 (HCT)	49.2	%	40--50	
红细胞平均体积 (MCV)	97.9	f1	82--100	
平均血红蛋白含量 (MCH)	32.4	pg	27--34	
平均血红蛋白浓度 (MCHC)	331	g/L	316--354	
单核细胞绝对值 (MO#)	0.25	10 ⁹ /L	0.1--0.60	
单核细胞百分比 (MO%)	4.3	%	3--10	
红细胞分布宽度标准差 (RDW-SD)	44.8	f1	35--56	
红细胞分布宽度变异系数 (RDW-CV)	12.2	%	10.6--16.6	
大血小板比率	26.7	%	11--45	
大血小板数目	55	10 ⁹ /L	30--90	
未成熟粒细胞数目	0.03	10 ⁹ /L	0--999	
未成熟粒细胞百分比	0.4	%	0--100	
有核红细胞数目	0.000	10 ⁹ /L	0--9999	
有核红细胞百分比	0.00	/100WBC	0--9999	

***小结:**

未见异常

操作员：黄璐瑶 检查日期：2025-01-12 检查医生：陈建国

肾功三项

项目名称	检查结果	单位	参考值	提示
肌酐 (CREA)	75.30	umol/L	57--97	
尿酸 (UA)	351.00	umol/L	200--420	
尿素测定 (Urea)	4.48	mmol/L	3.1--8.0	

***小结:**

未见异常

操作员：梁可欣 检查日期：2025-01-12 检查医生：康建忠

空腹血糖

项目名称	检查结果	单位	参考值	提示
葡萄糖(GLU)	5.70	mmol/L	3.89--6.1	

***小结:**

未见异常

操作员：梁可欣 检查日期：2025-01-12 检查医生：康建忠

血脂四项

项目名称	检查结果	单位	参考值	提示
动脉硬化指数	2.21		1.31--3.19	
总胆固醇(CHOL)	4.02	mmol/L	2.59--5.2	
甘油三脂(TG)	1.84	mmol/L	0.7--1.7	↑
低密度脂蛋白(LDL)	2.21	mmol/L	0--4.13	
高密度脂蛋白(HDL)	1.00	mmol/L	0.77--1.55	

***小结:**

甘油三脂(TG) 偏高(1.84 mmol/L)

操作员：梁可欣 检查日期：2025-01-12 检查医生：康建忠

大同瑞慈康复医院 12导联心电图报告

焦国帅 男 48岁

体检号:439569

病床号:

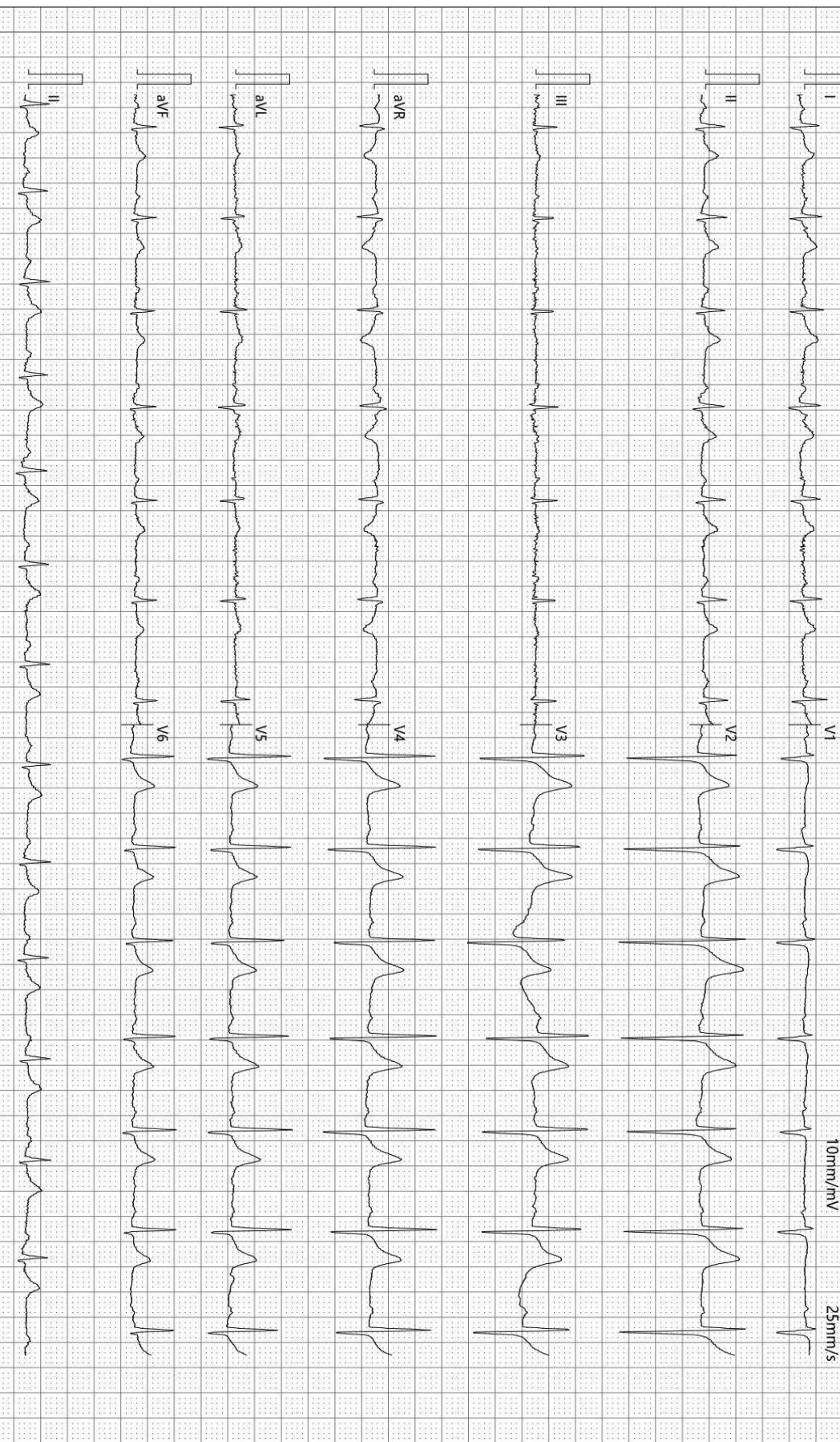
诊断结果:

- 1.窦性心律
- 2.正常心电图

诊断医生:

张之生

HR	: 78bpm	[60 ~ 100bpm]
P	: 114 f ms	[0 ~ 110ms]
PR	: 166ms	[120 ~ 200ms]
QRS	: 84ms	[60 ~ 100ms]
QT/QTc	: 357/408ms	[320 ~ 440/0 ~ 450ms]
P/QRS/T	: 62/71/40deg.	[0 ~ 75/-30 ~ 90/0 ~ 75deg]
RV5/SV1	: 1.090/0.499mV	[0.0 ~ 2.5/0.0 ~ 2.0mV]



检查时间:2025-01-12 08:22:39

诊断时间:2025-01-12 08:33:30

SEMIP V1.90

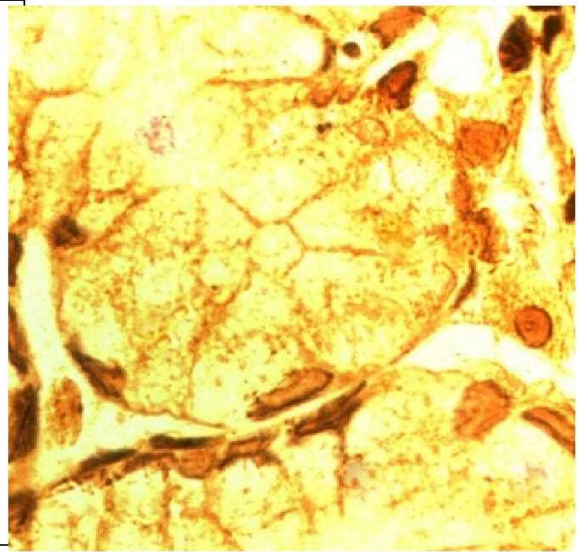
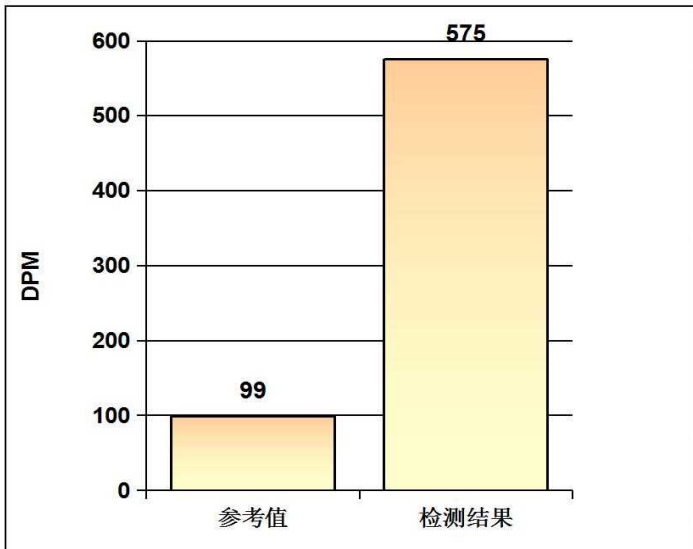
仅供临床参考

大同瑞慈康复医院

¹⁴C呼气试验检验报告

姓名	焦国帅	年龄	48	性别	男
住院号	0	日期	2025/1/12 9:04:02	电话	13835200616
送检医生	曹居杰	样品编号	3511	编号	2307310515

¹⁴C呼气试验



阳性参考值 (Disintegrations Per Minute(DPM)):

DPM值:	dpm > 2499	阳性++++
	1499 < dpm ≤ 2499	阳性+++
	499 < dpm ≤ 1499	阳性++
	149 < dpm ≤ 499	阳性+
	dpm ≤ 99	阴性
	99 < dpm ≤ 149	不确定

检测结果: **dpm= 575** **阳性++**

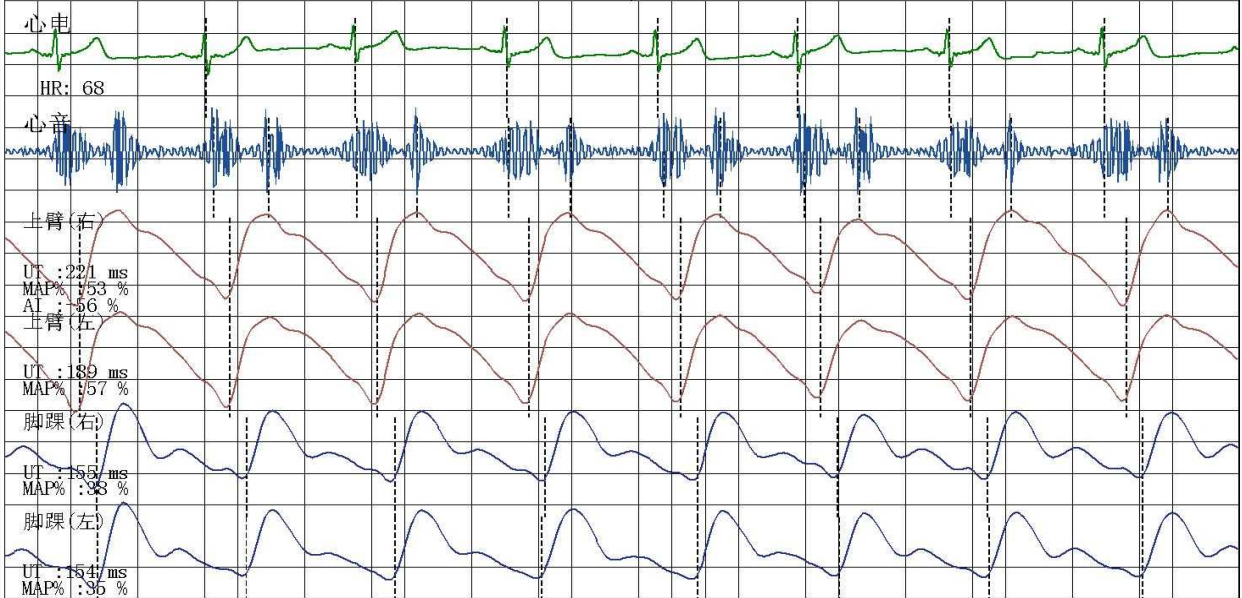
医生建议: 请接受正规的根除幽门螺杆菌(HP)的治疗, 并在治疗结束后一个月内复查; 注意保持健康及规律饮食!

温馨提示: 您本次检测的结果为阳性

检测医生: _____ 曹居杰

大同瑞慈健康体检 动脉阻塞与僵硬度检测报告单

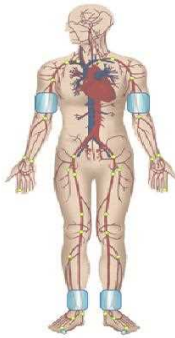
病历号: 2307310515 检查号: 2773
姓名: 焦国帅 性别: 男 年龄: 48 岁
身高: 173.0 cm 体重: 76.0 kg BMI: 25.4



四肢动脉血压值 (mmHg)

上臂(右)

SBP: 120
MBP: 96
DBP: 81
PP: 39



上臂(左)

SBP: 114
MBP: 85
DBP: 67
PP: 47

脚踝(右)

SBP: 148
MBP: 107
DBP: 77
PP: 71

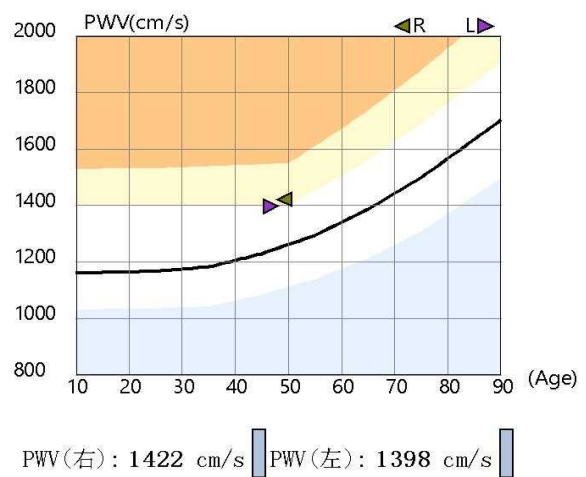
脚踝(左)

SBP: 144
MBP: 103
DBP: 76
PP: 68

动脉阻塞值

ABI (R): 1.23 ABI (L): 1.20
BAI (R): 0.81 BAI (L): 0.77

动脉硬化分析 (PWV) 图



检查所见

双侧上肢血压正常; 双侧上肢血压无明显差异; 双侧上肢脉压正常; 双侧下肢血压无明显差异; 双侧下肢脉压增大;
双侧下肢静态ABI在正常范围;
左侧baPWV正常范围; 右侧baPWV增快;
四肢动脉脉搏波形未见异常。

诊断所见

双侧下肢静态ABI未见异常;
右侧外周动脉僵硬度增高。

操作者: 邢秀彬

医师签名: 李桂珍

检查日期: 2025-01-12

高血压判断依据《中国高血压防治指南》(第三版)
ABI判断依据《2011版美国心脏协会/美国心脏病学学会周围动脉疾病指南》
电话:

地址: 大同市平城区魏都大道79号

Rich 大同瑞慈康复医院
超声诊断图文报告

流水号: 2307310515

超声号: 1787986

姓名: 焦国帅

年龄: 48 岁

性别: 男

检查设备: Vivid E95

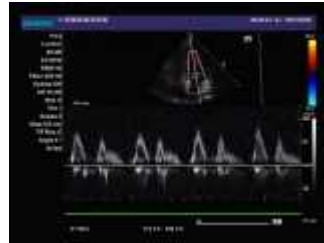
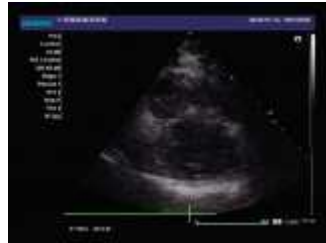体检号: 439569

申请医院: 本院

体检科室: 体检科

检查部位: 心脏彩超

经典图像:



影像所见:

超声测量 (单位: mm)

升主动脉内径 26 (32±3mm)

左房内径 28 (35mm)

室间隔 10 (8-11mm)

左室内径 45 (47±4mm)

左室后壁 9 (8-11mm)

EF68% (50-80%)

右室内径 25 (36±4mm)

右房内径 28 (36±4mm)

FS38% (28-41%)

主肺动脉内径 20 (23±3mm)

升主动脉内径正常, 心脏各腔室大小正常, 室间隔厚度正常, 左室壁未见明显节段性运动异常, 各瓣膜及启闭功能未见明显异常, 舒张期二尖瓣口血流频谱 E/A>1, 心包腔未见积液。

影像诊断:

心脏结构及功能未见明显异常

报告医师: 李菊蓉

检查日期: 2025-01-12

审核医师: 李菊蓉

报告日期: 2025-01-12



注: 本报告仅供临床医生参考!

地址: 大同市魏都大道 79 号。若有疑问, 请致电: 0352---2830580

Rich 大同瑞慈康复医院
超声诊断图文报告

流水号: 2307310515

超声号: 1787983

姓名: 焦国帅

年龄: 48岁

性别: 男

检查设备: Vivid E95

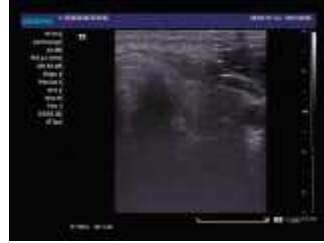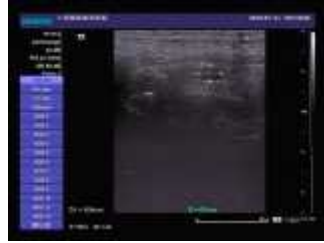体检号: 439569

申请医院: 本院

体检科室: 体检科

检查部位: 甲状腺彩超

经典图像:



影像所见:

甲状腺双侧叶形态正常, 包膜完整, 右侧叶实质内探及大小约 0.6*0.4cm 囊性结节, 形态规则, 边界清, 余实质回声均匀, CDFI: 未见异常血流信号。

双侧颈部未见明显肿大淋巴结。

影像诊断:

甲状腺右侧叶结节 TI-RADS II 级

报告医师: 李菊蓉

检查日期: 2025-01-12

审核医师: 李菊蓉

报告日期: 2025-01-12



注: 本报告仅供临床医生参考!

地址: 大同市魏都大道 79 号。若有疑问, 请致电: 0352---2830580

Rich 大同瑞慈康复医院
超声诊断图文报告

流水号: 2307310515

超声号: 1787988

姓名: 焦国帅

年龄: 48 岁

性别: 男

检查设备: Vivid E95

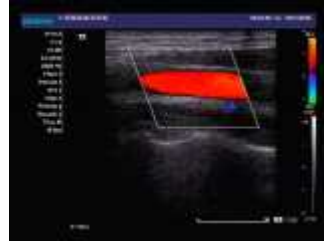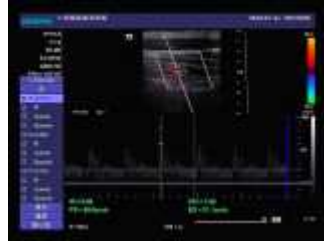
体检号: 439569

申请医院: 本院

体检科室: 体检科

检查部位: 颈部血管彩超

经典图像:



影像所见:

右锁骨下动脉起始处、双侧颈总动脉、颈内、颈外动脉起始段内中膜不增厚, 内壁欠光滑, 管壁未见明确强回声斑。CDFI: 血流充盈好。PW: 频谱形态正常。

双侧椎动脉走行正常, 椎动脉内径正常, 管壁不厚, 管腔内为无回声, CDFI: 血流充盈好。PW: 频谱正常。

	内径 mm	流速 cm/s	RI
左侧椎动脉	3.3	59.9	0.65
右侧椎动脉	3.2	54.3	0.63

影像诊断:

双侧颈动脉、椎动脉未见明显异常

报告医师: 李菊蓉

检查日期: 2025-01-12

审核医师: 李菊蓉

报告日期: 2025-01-12



注: 本报告仅供临床医生参考!

地址: 大同市魏都大道 79 号。若有疑问, 请致电: 0352---2830580

Rich 大同瑞慈康复医院
超声诊断图文报告

流水号: 2307310515

超声号: 1787990

姓名: 焦国帅

年龄: 48 岁

性别: 男

检查设备: Vivid E95

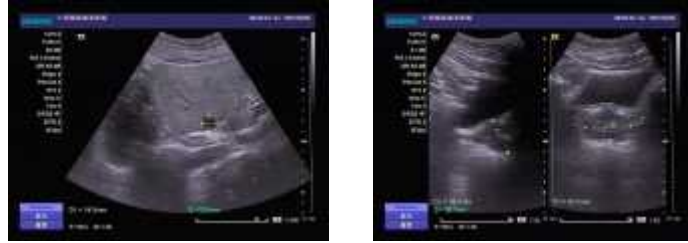体检号: 439569

申请医院: 本院

体检科室: 体检科

检查部位: 全腹彩超

经典图像:



影像所见:

肝脏大小形态正常, 包膜光滑完整, 于肝内可见数个囊性回声, 较大者约 1.5*1.4cm, 余实质回声均匀, 肝内管道系统走行清晰, 门静脉及肝内胆管不扩张。

胆囊大小形态正常, 壁不厚、光滑, 囊内透声好, 肝外胆管不扩张。

胰腺大小形态正常, 实质回声均匀, 主胰管不扩张。

脾脏大小形态正常, 实质回声均匀, 脾门静脉不宽。

双肾大小形态正常, 皮髓质分界清晰, 集合系统未见分离, 双侧输尿管未见扩张。

膀胱充盈佳, 未见明显异常。

前列腺形态饱满, 大小约 3.4*4.3*3.3cm, 实质回声欠均匀, 其内可见数个强回声斑, 较大者约 0.8cm。

影像诊断:

1. 肝囊肿
2. 前列腺增大伴钙化

报告医师: 李菊蓉

检查日期: 2025-01-12

审核医师: 李菊蓉

报告日期: 2025-01-12



注: 本报告仅供临床医生参考!

地址: 大同市魏都大道 79 号。若有疑问, 请致电: 0352---2830580

ID 号: 2307310515

影像号: CT20250112003

姓名: 焦国帅

年龄: 48 岁

性别: 男

检查设备: 西门子量子双源 CT

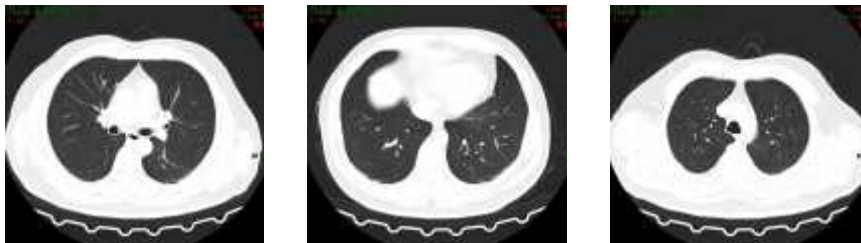体检号: 439569

申请医院: 本院

体检科室: 体检科

检查部位: 肺部双源 CT

经典图像:



影像所见:

胸廓对称, 骨性肋骨完整, 胸壁软组织结构良好, 两肺支气管血管纹理走行分布良好, 支气管束结构清晰, 双肺通气良好, 两肺下叶胸膜下间质密度增高, 间隔线紊乱。肺门结构未见异常。纵隔无偏移, 段以上支气管通畅。心影及大血管形态结构正常, 纵隔内未见肿大淋巴结。胸膜未见异常。

影像诊断:

两肺下叶胸膜下间质改变, 纤维粘连、

报告医师: 剧艳军

检查日期: 2025-01-12

审核医师: 剧艳军

报告日期: 2025-01-12

ID号: 2307310515

影像号: MR20250112001

姓名: 焦国帅

年龄: 48岁

性别: 男

检查设备: 西门子 1.5T 磁共振

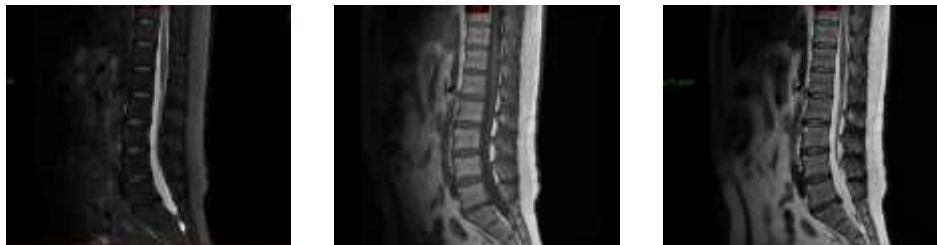体检号: 439569

申请医院: 本院

体检科室: 体检科

检查部位: MR 检查

经典图像:



影像所见:

腰椎序列正常, 生理曲度存在, 诸椎体边缘变尖, 腰 5-骶 1 椎间盘突出伴脱水变性, 于 T2WI 像信号减低, 右侧椎间孔狭窄, 硬膜囊及右侧神经根受压, 脊髓圆锥位置、形态、信号无异常。

影像诊断:

- 1、腰 5-骶 1 椎间盘突出 (右旁中央型)
- 2、腰椎骨质增生

报告医师: 叶道斌

检查日期: 2025-01-12

审核医师: 叶道斌

报告日期: 2025-01-12